Dr. L. WAJEK z Eigen
Aequam memento rebus
in arduis servare mentem.

THE EVAN BEDFORD
LIBRARY OF CARDIOLOGY

presented to the

ROYAL COLLEGE OF PHYSICIANS
OF LONDON

by

DR. EVAN BEDFORD, C.B.E., F.R.C.P.

MAY 1971

JAMES MACKENZIE.

DIE LEHRE VOM PULS

ARTERIENPULS — VENENPULS — LEBERPULS —
SICHTBARE HERZBEWEGUNGEN.

AUS DEM ENGLISCHEN

MIT AUSDRÜCKLICHER BEWILLIGUNG DES VERFASSERS

VON

DR. MED. **ADOLF DEUTSCH.**

MIT 340 FIGUREN.

FRANKFURT A. M.
VERLAG VON JOHANNES ALT
1904.

ROYAL COLLEGE OF PHYSICIANS
LIBRARY
CLASS
ACCN. 38043
SOURCE
DATE 19 · VII 1972

Druck der kgl. Universitätsdruckerei von H. Stürtz in Würzburg.

Vorrede des Verfassers.

Die folgenden Blätter enthalten die Ergebnisse meiner zwanzig Jahre hindurch betriebenen Untersuchungen über die klinischen Erscheinungen des Blutkreislaufs. Ursprünglich unternommen um den Veränderungen des mütterlichen Kreislaufs während der Schwangerschaft nachzugehen, dehnte sich ihr Bereich immer weiter aus, um zuletzt alle vorkommenden Kreislaufsstörungen zu umfassen. Fand ich den unregelmässigen Puls in der Schwangerschaft sehr häufig, so war die Frage nach der klinischen Bedeutung der Pulsunregelmässigkeit überhaupt nicht zu umgehen. Ich glaube, jeder Literaturkundige wird mir zugeben, dass unser Wissen hier mehr als unvollkommen ist; hier herrscht Chaos. Das musste mich zu einem eingehenden Studium der verschiedenen Abweichungen des Herzrhythmus führen, und, um deren semiotischen Wert richtig abschätzen zu lernen, zur Überwachung vieler einzelner Individuen, Jahre hindurch, unter den verschiedensten Lebensbedingungen und ihren wechselnden Ansprüchen an das Herz. Die Ergebnisse dieser Untersuchungen liegen hier vor und eröffnen weiterer Forschung ein grösseres Arbeitsfeld als Physiologen und Kliniker erwarten konnten. Die experimentelle Forschung ist hinter den interessanten und leicht demonstrierbaren Ergebnissen meiner einfachen Methode zurückgeblieben. Diese sind aber, über die Befriedigung des theoretischen Interesses hinaus, auch von praktischer Bedeutung. Ermöglichen sie doch genaues Verständnis und richtige Verwertung eines der häufigsten und wesensunbekanntesten Krankheitszeichen, das dem ärztlichen Praktiker täglich entgegentritt.

Eine andere Erscheinung, die schon früher meine Aufmerksamkeit auf sich zog, war der Puls, der zu Zeiten in den Jugularvenen auftritt. Seine Bewegungen sind so kompliziert und so frequent, dass aus der Inspektion allein keine zuverlässigen Ergebnisse gewonnen werden können. Bereits hatten verschiedene Forscher Kurven dieser Bewegungen aufgenommen, aber nicht vermocht, sie befriedigend auszudeuten. Nachdem ich nun eine einfache Methode erdacht, sie mit dem Radialpuls als Unterlage zu registrieren, war ihre Deutung leicht. Gerade das Gebiet der hierdurch ermöglichten Untersuchungen bietet ungewöhnliches Interesse. Sie eröffnen die Möglichkeit, das Verhalten der verschiedenen Herzabschnitte zu studieren. Ich war dabei besorgt, meine Untersuchung nicht etwa auf besondere Fälle zu beschränken, sondern eine möglichst grosse Anzahl Kranker unter den allerverschiedensten Bedingungen zu verfolgen.

Wenn ich öfters Veranlassung nehme, Ansichten anderer für irrig zu erklären, so bin ich mir wohl bewusst, wo so viel kompetentere Autoren geirrt haben, auch meinerseits fehlbar zu sein. Daher habe ich bei Niederschrift dieser Arbeit nie die Notwendigkeit aus den Augen verloren, Beobachtung und Theorie scharf auseinander zu halten. Demzuliebe wurden zahlreiche Illustrationen gegeben, und das Vorgehen sowohl bei der Aufnahme, wie bei der Analyse der Kurven ausführlich auseinandergesetzt. So werden die graphischen Darstellungen noch Wert besitzen, wenn die Deutung dahinfällt, und werden anderen besseren Auslegungen zur Unterlage dienen können.

Die Beschäftigung mit den zahlreichen Fragen der genannten Aufgaben führte mich wieder vor andere Erscheinungen, die bis dahin ungenügend beschrieben oder unzutreffend gedeutet waren. Zu einer vollständigen Einsicht sah ich mich genötigt, auf das Studium des Arterienpulses und der sichtbaren Herzbewegungen einzugehen. Mit Widerstreben; denn die Lehre vom Puls hat durch Autoren von hohem Rufe auf diesem besonderen Gebiete monographische Darstellung gefunden. Aber ich fand es unmöglich, meine Resultate in geordnetem Zusammenhange zu entwickeln, ohne eine übersichtliche Darstellung des Gesamtstoffes zu wagen. Zu diesem Behufe versuchte ich, das grosse Material an Einzeltatsachen, das bis jetzt ein ziemlich unerleuchtetes Dasein in den meisten medizinischen Büchern und vielen ärztlichen Köpfen lebt, in systematische Ordnung zu zwingen. Ich will keineswegs behaupten, dass dieser

Versuch geglückt sei, aber ich hoffe doch, dass die hier angenommene Einteilung denen, die den Stoff weiter verfolgen, Richtung und Weg weisen kann. Nicht alles was ich bringe, ist zu bestimmtem Abschluss gebracht, schon weil es mir an Zeit fehlte, es weiter zu verfolgen. Kapitel, wie „Puls und Atmung", sollen nur zeigen, welche Gebiete der Erforschung noch harren. Hinzuweisen, wo auf die letzten Fragen unser Wissen noch im Stiche lässt, lag mir ebenso sehr am Herzen, als die befriedigenden Ergebnisse aufzuzeigen.

Hier möchte ich Gelegenheit nehmen, über graphische Registrierung des Pulses und anderer Kreislaufserscheinungen im allgemeinen ein Wort zu sagen. Es ist jetzt Mode, den Wert des Sphygmographen gering zu schätzen. Die einen erklären seine Ergiebigkeit für erschöpft, die andern verweisen ihn in das Laboratorium des Physiologen. Meiner Ansicht nach hat das Instrument sein richtiges Arbeitsfeld noch nicht gefunden. Man hat Aufklärungen von ihm verlangt, die zu liefern ausserhalb seiner Fähigkeiten lag. Es gibt genug Gelegenheiten, das Instrument mit Nutzen anzuwenden. Es sollte weit mehr Verwendung für den Unterricht finden; die Studierenden würden, mit dem Apparat ausgebildet, mit den physiologischen und pathologischen Pulsqualitäten weit besser vertraut sein. Der Vortrag vieler klinischer Lehrer würde an Anschaulichkeit und Eindringlichkeit gewinnen, wenn er die klinischen Phaenomene objektiv registriert vorzeigte. Autoren würden den Wert ihrer Beschreibungen wesentlich erhöhen, wenn sie an Stelle geistreicher Beschreibungen und Spekulationen einfach Kurven mitteilten. Die Erspriesslichkeit der Methode für die Praxis soll, wie ich hoffe, aus dem Inhalte dieses Buches hervorgehen.

Ich bin mir wohl bewusst, dass die Leser des Buches an der Folgerichtigkeit der Ausführungen manches auszusetzen haben werden. Das hat vornehmlich zwei Gründe. Notwendigerweise müsste auf den Venenpuls zur gründlichen Bearbeitung jeden Kapitels (z. B. auch der Pulsunregelmässigkeit) eingegangen werden. Da aber gerade dieser Gegenstand im Anfange dem Verständnis Schwierigkeiten bietet, so würde es nur verwirren, alles was ihn betrifft, auf einmal gebracht zu finden. Ich habe daher zuerst die sichtbaren Herzbewegungen und den Arterienpuls nach allgemein bekannten Tatsachen dargestellt. — Ein zweiter Grund liegt darin, dass dieser Band inmitten der beruflichen Ablenkungen eines vielbeschäftigten praktischen Arztes

niedergeschrieben worden ist. Ich bin nur selten im stande gewesen, meiner Arbeit eine ununterbrochene Stunde zu widmen. Mancher Gedankenreihe sind solche Unterbrechungen für immer verhängnisvoll geworden, wenn Tage oder Wochen vergingen, bis ich sie wieder aufnehmen konnte. Ist mir das Arbeiten an den Problemen eine Quelle der Anregung und Freude gewesen, das Niederschreiben blieb eine Last dem Fleische. Nicht zur Entschuldigung, sondern als Erklärung sei es gesagt.

Um den Umfang des vorliegenden Bandes in angemessenen Grenzen zu halten, habe ich ein tieferes Eingehen auf experimentelle Untersuchungen und strittige Theorien vermieden. Solche habe ich in der Auffassung gegeben, wie sie mir persönlich am einleuchtendsten erschien. Nur selten habe ich auf andere Autoren Bezug genommen. Anfangs hatte ich beabsichtigt, eine vollständige Bibliographie zu geben, fand dies aber schliesslich überflüssig, nachdem es in den Werken von Tigerstedt, v. Frey und Gibson so vorzüglich geschehen war. Eine umfassende Bibliographie des Venen- und Leberpulses findet sich in meiner Arbeit im Journal of Pathology and Baeteriology.

Burnley, Lanes, im März 1902.

J. M.

Vorrede des Übersetzers.

Kein Meister wird sein eigenes Werk loben wollen. Dem Übersetzer steht es eher an, die Verdienste des Gastes zu rühmen, den er in den heimischen Kreis einzuführen sich anschickt. Ein Zufall brachte das Buch in meine Hände. Es erregte mein Interesse, dass eine solche zusammenfassende Darstellung, so wünschenswert sie ist, in unserer gewiss reichen Fachliteratur fehlt. Der reiche Inhalt an Anschauung, Auffassung und Erfahrung, die klare und ansprechende Darstellung erweckten den Wunsch, das Werk weiteren Kreisen zugänglich zu machen. Den Ausschlag gab schliesslich, nachdem ich mich fast ein Jahr mit wachsender Befriedigung der zu grunde liegenden Untersuchungsmethode bedient hatte, die Überzeugung, die ich von dem bleibenden Werte dieser Methode und ihrer neuen Ergebnisse gewann.

Neu und gut ist das einfache Instrumentarium, das ohne grosse Schwierigkeiten das Studium klinisch-diagnostischer Einzelheiten ermöglicht, über deren Sinn und Bedeutung bis jetzt höchstens einzelne hervorragende Kenner der Pathologie des Kreislaufs sich klar waren. Das Prinzip, die Kreislaufsphaenomene in ihrem graphischen Ausdruck nicht nach Grösse und Verlauf im einzelnen, sondern durch zeitliche Analyse und Vergleich unter einander zu beurteilen, erledigt die alten resignierten Klagen über die technische Unvollkommenheit und Unzuverlässigkeit aller unserer Apparate. Nicht minder verdienstlich sind die erreichten Resultate. Ich halte die Klärung und Vereinfachung, die Mackenzies Methodik in das Verständnis des Venenpulses gebracht hat, für ein grosses Ver-

dienst. Mit seinem Instrumente prüfen, nach seiner Formel lesen, nach seinen Erfahrungen urteilen, bedeutet meiner Überzeugung nach für die Allgemeinheit der Ärzte einen Fortschritt nicht nur des diagnostischen und prognostischen Könnens, sondern auch der Einsicht in pathologisch-physiologisches Geschehen.

Wie der Autor, der sich seines Charakters als Praktiker rühmt, seine theoretisch-physiologischen Ausführungen aufgenommen wünscht, darüber hat er sich in seiner eigenen Vorrede ausgesprochen. Mag vielleicht dieser Teil seiner Ausführungen uns Deutsche weniger befriedigen, so erscheint mir seine Methode gerade hier berufen, weitere Fortschritte unserer Erkenntnis heraufführen zu helfen. Die physiologische Forschung bringt neue Lehren von der Arbeit des Herzens, von der Ökonomie des gesunden und kranken Kreislaufs. Schon hat man begonnen, die neuen Gesichtspunkte für die Klinik nutzbar zu machen. Damit erheben sich neue Fragen. Soll, an ihnen weiter mitzuarbeiten, nur da möglich sein, wo der Apparat des Laboratoriums aufgeboten werden kann? Der dritte Abschnitt des vorliegenden Buches wird zeigen, wieviel auch mit einfachsten Mitteln zu erreichen ist.

Noch hat der Übersetzer über seine eigene Tätigkeit Rechenschaft abzulegen. Er hat geglaubt, im Interesse des Buches wie des Lesers zu handeln, wenn er, um die Lesbarkeit nach Möglichkeit zu erhöhen, keine strenge Übersetzung gegeben hat. Er hat sich die Freiheit genommen, einiges ein wenig anders darzustellen, da, wo beim deutschen Leser geringeres Interesse vorausgesetzt werden musste, zu kürzen oder zu streichen, Differenzen in der Bezeichnung und ähnlichem durch kurze Einfügungen oder Noten zu klären. Hervorhebungen in Fettdruck stellen eine durch das Ganze laufende Zusammenfassung vor. Am rein Sachlichen wurde nicht das Mindeste geändert.

Der Übersetzer sagt dem Verfasser aufrichtigen Dank für die Zustimmung zu dieser Übersetzung, wie für die Freude, die er aus der Beschäftigung mit Methode und Buch geschöpft hat[1]).

Frankfurt a. M., Weihnachten 1903.

A. D.

1) Die Herstellung des Polygraphen mit einigen unwesentlichen Abänderungen, durch die ich die Handlichkeit erhöht zu haben glaube, hat auf meine Veranlassung das Medizinische Spezialhaus B. B. Cassel in Frankfurt a. M. übernommen. D.

Inhaltsverzeichnis.

Seite

Erster Teil.

Vom Arterienpuls und den sichtbaren Herzbewegungen.

Kapitel I. Einleitung. Wert der Pulsbeobachtung . . 1—7
Verwahrung. — Ähnliche Pulse bei Kranken und Gesunden. — Die Funktionsbreite des Herzens. — Bedeutung der Pulsveränderung an sich. — Die persönliche Gleichung des Beobachters. — Instrumentelle Methoden.

Kapitel II. Das Instrumentarium . . . . . 8—15
Der Sphygmograph. — Der Polygraph. — Der Mackenzie-sche Taschen-Polygraph.

Kapitel III. Analyse des Sphygmogramms . . . . . 16—27
Definition. — Beziehungen zwischen Arteriendruck und Ventrikeldruck. — Worüber das Sphygmogramm Auskunft gibt. — Vorgänge während der Systole, Vorgänge während der Diastole. — Instrumentelle Fehler im Kurvenbild. — Diagnostische Verwertbarkeit eben dieser Fehler. — Die systolische Pulswelle. — Dikrotie. — Hyperdikrotie. — Die Pulskurve sagt nichts über den absoluten Blutdruck aus.

Kapitel IV. Die sichtbaren Herzbewegungen bei Gesunden und Kranken . . . . . 28—44
Analyse der zeitlichen Verhältnisse. — Wann lassen sich Herzbewegungen durch die Brustwand hindurch beobachten? — Der Spitzenstoss. — Die Spitzenstosskurve vom linken Ventrikel. — Systolische Einziehungen. — Der kardiopneumatische Leberpuls. — Epigastrische Pulsation (Einziehung). — Spitzenstoss vom rechten Ventrikel ausgehend. — Übergang des Spitzenstosses vom linken auf den rechten Ventrikel. — Der Herzstoss. — Klinischer Wert des Kardiogramms.

Seite

Kapitel V. Die Komponenten des Pulses . . . . . 45—48
Die linke Herzkammer. — Die Arterien. — Die Nerven. — Das Blut.

Kapitel VI. Der Puls in den verschiedenen Lebensaltern . . . . . 49—55
Veränderungen an den Kreislaufsorganen. — Veränderungen der Pulsfrequenz. — Physiologische Einflüsse auf die Frequenz. — Schwankungen im Rhythmus. — Veränderung des arteriellen Drucks. — Veränderungen in den Kapillaren.

Kapitel VII. Untersuchung des peripheren Kreislaufs 56—63
Kapillarkreislauf. — Die kleinsten Hautvenen. — Die grösseren Venen. — Der Arterienpuls.

Kapitel VIII. Der arterielle Blutdruck . . . . . 64—77
Die Ursachen des arteriellen Blutdrucks. — Der normale Blutdruck. — Der Puls bei erhöhtem Blutdruck. — Cyklische Blutdrucksteigerung. — Symptome des erhöhten Blutdrucks. — Angina pectoris. — Der Puls bei erniedrigtem Blutdruck. — Ursachen desselben. — Symptome desselben. — Die Ohnmacht.

Kapitel IX. Unregelmässigkeit des Pulses . . . . . 78—99
A. Der infantile Typus. — Beziehungen zur Pulsfrequenz, — zur physiologischen Pulsverlangsamung, — zum Fieber, — zu anderen Ursachen. — B. Der Typus der Erwachsenen. — Beschreibung. — Experimentelle Begründung. — Unterschied vom infantilen Typus. — Benennung. — Vergleich mit dem Spitzenstoss, — mit den Herztönen. — Unregelmässigkeiten rhythmischer Periodizität. — Der aussetzende Puls. — Verhalten des rechten Herzens. — Gehäufte prämature Kontraktionen. — Bedingungen für das Zustandekommen eines prämaturen Pulsschlages. — Seltenere Formen der Arhythmie. — Gemischte Formen.

Kapitel X. Klinische Bedeutung der Pulsirregularität 100—109
Überschätzung ihrer Bedeutung. — Irregularität bei Schwangeren; bei körperlicher Anstrengung; im höheren Alter; bei Herzkrankheiten; bei gewissen Idiosynkrasien; bei Geisteskranken; im Fieber; bei Pneumonie; während der Chloroformnarkose. — Zusammenfassung.

Kapitel XI. Pulsbeschleunigung . . . . . 110—123
Einleitung. — Pulsbeschleunigung bei vermehrten Ansprüchen an das Herz. — Dauernde Pulsbeschleunigung: a) bei Klappenfehlern; b) Erkrankungen des Myokards; c) Schwangerschaft; d) Alkoholismus; e) Neurosen; f) Erschöpfungszuständen; g) Basedowscher Krankheit. — Pulsbeschleunigung in unregelmässig wiederkehrenden Anfällen: a) Herzklopfen; b) Paroxysmale Tachykardie.

Seite

Kapitel XII. Pulsverlangsamung (Bradykardie) . . . 124—127
Nicht-pathologische verlangsamte Pulse. — Gelegentliche oder periodische Pulsverlangsamung. — Klinische Begleiterscheinungen. — Pulsverlangsamung mit verlangsamtem Rhythmus aller Herzteile. — Pulsverlangsamung durch ausbleibende Pulswellen. — Pulsverlangsamung durch aussetzende Kammerkontraktionen.

Kapitel XIII. Der Puls im Fieber . . . . . 128—136
Die Ursachen der febrilen Pulsbeschleunigung. — Wirkung der Temperaturerhöhung. — „Sthenisches" und „asthenisches" Fieber. — Toxische Einflüsse. — Temperaturerhöhung ohne Pulsbeschleunigung. — Der Puls bei der Pneumonie.

Kapitel XIV. Einige besondere Pulsformen . . . . . 137—149
Der Puls bei Aorteninsufficienz. — Seine angebliche Verspätung. — Der Puls bei Aortenstenose. — Der Pulsus bisferiens. — Der Puls bei Aortenaneurysma, — bei Arterienverengerung, — bei Atheromatose, — bei Mitralfehlern.

Kapitel XV. Puls und Atmung . . . . . 150—160
Beobachtungsfehler. — Respiratorische Einwirkung auf den Arterienpuls nur bei gestörter Atmung und erniedrigtem Blutdruck. — Blutdruckschwankungen immer auch von rhythmischen Schwankungen begleitet. — Art der Beziehung zwischen Atmung und Cirkulation. — Der Puls bei verlangsamter Atmung. — Der Puls bei beschleunigter Atmung. — Der Pulsus paradoxus. — Die respiratorische Pulsveränderung folgt dem infantilen Typus.

Zweiter Teil.

Vom Venenpuls und Leberpuls.

Kapitel XVI. Einleitung . . . . . 163—167
Die Bewegung des Blutes in den Venen. — Puls in den peripheren Venen. — Respiratorische Bewegungen in den Venen. — Bedeutung der Hohlvenen für den centripetalen Blutstrom. — Insufficienz der venösen Ostien, — der Tricuspidalklappen, — der jugularen Venenklappen. — Venengeräusche. — Der Jugularvenenpuls.

Kapitel XVII. Die Formen des Venenpulses und Leberpulses . . . . . 168—180

Seite

Die Details der Venenpulskurve. — Beziehung derselben zum Ablauf der intrakardialen Druckschwankungen. — Verhältnis zum Arterienpuls. — Der Venenpuls als Ausdruck der Druckverhältnisse im Vorhof. — Die auf ihn wirkenden Kräfte. — Wandlungen des Venenpulses. — Der Leberpuls ein konstanteres Phänomen. — Klinische Beispiele. — Unterscheidung der Venenpulse und Leberpulse in ventrikuläre und aurikuläre Formen.

Kapitel XVIII. Die Entstehungsbedingungen der verschiedenen Formen des Venen- und Leberpulses . . 181—183

Die Kontraktionsfähigkeit des Vorhofs. — Hypertrophie der rechten Kammer führt bei Tricuspidalinsufficienz mit Notwendigkeit zur Lähmung des rechten Vorhofs. — Bei Herzmuskelerkrankungen bleibt die Kontraktionsfähigkeit des Vorhofs erhalten. — In diesen Fällen kommt auch kein Leberpuls zu stande. — Leberpuls aurikulären Charakters setzt Hypertrophie des rechten Vorhofs voraus (Tricuspidalstenose).

Kapitel XIX. Die aurikuläre Form des Venenpulses (Vorhofsvenenpuls) . . . . . 184—195

Unterschiede zwischen Venenpuls und Leberpuls. — Einwirkung der Carotis. — Einwirkung der venösen Stauung. — Änderung des Venenpulses mit der Frequenz. — Die Grösse der Wellen. — Die Bedeutung der diastolischen Senkungen. Wieso die Kammerwelle länger dauert als die Austreibungszeit der Kammer.

Kapitel XX. Die Lähmung des Vorhofs und die ventrikuläre Form des Venenpulses (Kammervenenpuls) 196—206

Die Lähmung der Vorhöfe. — Das Verschwinden präsystolischer Geräusche. — Die Lähmung des linken Vorhofs. — Die Welle des Kammervenenpulses kommt zeitlich früher als die systolische Welle im Arterienpuls. — Der Kammervenenpuls gibt den Ablauf der Druckschwankungen in der rechten Kammer wieder. — Der Venenpuls als Gradmesser der venösen Blutstauung. — Der postsphygmische Abschnitt der Kammerwelle als konstantestes Element der Kurve.

Kapitel XXI. Stauungsleber und Leberpuls . . . . . 207—213

Nachweis der Leberhyperämie. — Ursachen der Leberhyperämie. — Konstanz des Leberpulses. — Beziehung zwischen Leberpuls und Venenpuls. — Die beiden Formen des Leberpulses. — Vorhofsleberpuls ein Symptom der Tricuspidalstenose. — Mitgeteilte Leberbewegungen.

Kapitel XXII. Die klinische Bedeutung des Venen- und Leberpulses . . . . . 214—218

Der Venenpuls beweist immer eine Blutstauung im rechten Herzen. — Bei Fehlen von organischen Klappenfehlern

Seite

kann nur aurikulärer Venenpuls vorkommen. — Aurikulärer Venenpuls leichten Grades ohne sonstige Anzeichen einer Herzerkrankung ist ohne praktische Bedeutung. — Vorkommen bei Anaemien, — in der Gravidität, — bei Fettleibigen, — bei Kachexien.

Kapitel XXIII. Klinische Bedeutung des Venen- und Leberpulses . . . . . 219—226
Myodegeneration. — Atherom — Alkoholismus. — Überanstrengung.

Kapitel XXIV. Klinische Bedeutung des Venen- und Leberpulses . . . . . 227—237
Symptome. — Auftreten bei vorgeschrittenen Mitralfehlern. — Primäre Herzdilatation bei gesunden Herzklappen, — bei paroxysmaler Tachykardie.

Dritter Teil.

Venenpuls und Leberpuls bei unregelmässiger Herztätigkeit.

Kapitel XXV. 1. Vorhöfe und Kammern nehmen an der Unregelmässigkeit teil . . . . . 241—249
Die Beteiligung der verschiedenen Herzabschnitte an der rhythmischen Störung. — Aufschlüsse aus den venösen Pulsphaenomenen. — Einteilung der Arhythmien: — 1. Fälle, wo die Vorhöfe und Kammern gleichmässig an der Störung teilnehmen: a) bei Irregularitäten der infantilen Form, b) bei vereinzelt auftretenden prämaturen Schlägen, c) bei gehäuften prämaturen Schlägen, d) bei ständiger Bigeminie.

Kapitel XXVI. 2. Nur die Kammern arbeiten unregelmässig, die Vorhöfe behalten ihren Rhythmus bei . 250—259
Vorkommen: a) bei einzelnen prämaturen Schlägen, b) während ständiger Bigeminie. — Die Zeitdauer der irregulären Perioden. — Venenpuls bei verlangsamter Herztätigkeit. — Verhalten der Kammerwelle.

Kapitel XXVII. 3. Fälle mit Vorhofskontraktionen ohne nachfolgende Kammerkontraktionen . . . . . 260—267
Beispiel. — Erklärung. — Die beiden Ventrikel arbeiten synchron. — Arbeiten auch die Vorhöfe synchron?

Seite

Kapitel XXVIII. 4. Fälle mit gelähmtem Vorhof . . . 268—273
Hier kommen nach Frequenz und Rhythmus die verschiedenartigsten Pulsstörungen vor. — Synchronismus beider Kammern. — Bigeminie auch an der Pulmonalarterie nachgewiesen.

Kapitel XXIX. Störungen im Zusammenhang der rechten und linken Kammer (Hemisystolie) . . . . . 274—279
Hemisystolie, eine sehr seltene Erscheinung. — Hemisystolie bei aktiven Vorhöfen, — bei gelähmten Vorhöfen.

Kapitel XXX. Die Ursachen der Störungen des Herzrhythmus . . . . . 280—289
Die prämature Systole. — Cushnys Tierexperimente und ihre Anwendung auf klinische Verhältnisse. — Die prämature Kontraktion als Folge lokaler Reize. — Pulsarhythmie und Nervus vagus. — Die infantile Form der Arhythmie. — Die Bedeutung der Vorhofslähmung. — Die Digitaliswirkung.

Kapitel XXXI. Weiteres zum Verständnis des Venenpulses . . . . . 290—303
Über das Wesen der venösen Pulswellen. — Zur Entstehung der Vorhofslähmung. — Beziehung zwischen venösem und arteriellem Druck. — Störung des bilateralen Synchronismus. — Venenpuls bei schwieliger Mediastinitis. — Zusammenfassung.

Register . . . . . 304—306

Literatur.

1. Mackenzie, The venous and liver pulses and the arhythmic contraction of the cardiac cavities. Journ. Path. and Bacteriol. Edinb. and London 1894. Vol. II. p. 84.
2. Gerhardt, Klinische Untersuchungen über Venenpulsationen. Leipzig 1894.
3. v. Frey, Die Untersuchung des Pulses. Berlin 1892.
4. Roy and Adami, Heart beat and pulse wave. Practitioner. London 1890.
5. Hunter, Works, Palmer's edition. 1835. Vol. III. p. 226.
6. Mosso, Die Diagnostik des Pulses. Leipzig 1879.
7. Delépine, Preliminary report on the meaning of cardio-pneumatic impulses. Brit. Med. Journ. London 1891. Vol. II.
8. Keyt, Sphygmography and cardiography, physiological and clinical. New York and London 1887. p. 193. Fig. 113.
9. Roy and Adami, Contributions to the physiology and pathology of the mammalian heart. Phil. Trans. London 1892. Vol. CLXII. B.
10. Tigerstedt, Lehrbuch der Physiologie des Kreislaufes. p. 31.
11. Broadbent, The pulse. London 1890. p. 18.
12. Marey, La circulation du sang. Paris 1881. p. 195.
13. Allbutt, Albuminuria in pregnancy. Lancet. London 1897. Vol. I.
14. Cahen, Des nevroses vaso-motrices. Arch. gén. de méd. Paris 1863. Tome II. p. 504 and 696.
15. Landois, Der Symptomenkomplex „Angina pectoris", physiologisch analysiert etc. Korr.-Bl. d. deutsch. Gesellsch. f. Psychiat. 1866.
16. Nothnagel, Angina pectoris vasomotoria. Deutsches Archiv. f. klin. Med. Leipzig 1867.
17. Powell, Allbutt's system of medicine. 1899. Vol. VI. p. 28.
18. Hürthlo, Beiträge zur Hämodynamik. Arch. f. d. ges. Physiol. Bonn. Bd. XLIX. Taf. Fig. 10.
19. Marey, Op. cit. p. 122.
20. Wonckebach, Zur Analyse des unregelmässigen Pulses. Zeitschr. f. klin. Med. Berlin 1899. Bd. XXXVI. p. 181.
21. Cushny, On the interpretation of pulse tracings. Journ. exper. med. N. Y. 1899. Vol. IV. Nos. 3 and 4.
22. Traube, Ein Fall von Pulsus bigeminus etc. Berl. klin. Wochenschr. 1872. Nr. 16. p. 185.
23. Tripier, Des déviations du rhythme cardiaque associées à l'épilepsie, à la syncope etc. Rev. de méd. Paris 1883. Tomo III. p. 1001 et seq.

24. Richardson, Discourses on practical physic. London 1871.
25. Broadbent, Op. cit. p. 120.
26. Richardson, On death by chloroform. Asclepiad. London. Vol. VII. Nr. 25.
27. Rousseau, Confessions, 4 vols. London 1897. Book VI. p. 82 and 113.
28. Allbutt, System of medicine. 1898. Vol. V. p. 825.
29. Henderson, Edinb. med. Journ. 1837.
30. Flint, Diseases of the heart. p. 141.
31. Balfour, Clinical lectures on diseases of the heart and aorta. 1876.
32. Broadbont, Heart disease. London 1897. p. 142.
33. Mackenzie, The alleged retardation of the pulse in aortic regurgitation. Edinb. med. Journ. Oct. 1898.
34. François-Frank, Compt. rend. Soc. de biol. Paris 1883. Jan. 27.
35. Keyt, Loc. cit.
36. Hürthle, Loc. cit.
37. Broadbent, Op. cit. p. 143.
38. Graham Steell, Pulse in aortic stenosis. Lancet. London 1894. Vol. II; the use of the sphygmograph in Clinical Medicine 1899.
39. Broadbent, Pulsus bisferiens. Brit. Med. Journ. London 1899. Vol. I. p. 75.
40. François-Franck, Journ. de l'anat. et physiol. etc. Paris 1878. Tome XIV; 1879. Tome XV.
41. Waller, Human physiology. 1891. p. 145.
42. Bernard, Compt. rend. Acad. d. Sc. Paris 1858. p. 159.
43. Palmer, Works of John Hunter. London 1835. Vol. III. p. 227.
44. Chauveau and Faivre, Nouvelles recherches expérimentales sur les mouvements et les bruits normaux du coeur etc. Gaz. méd. de Paris 1856. Tome V. p. 406.
45. Friedreich, Krankheiten des Herzens. 2. Aufl. Erlangen 1867. p. 53; Über den Venenpuls. Deutsches Archiv. f. klin. Med. Leipzig 1865. Bd. I. Heft 3. Fig. 26, 27, 28 und 29.
46. Potain, Des mouvoments et des bruits qui se passent dans les veines jugulaires. Mém. Soc. méd. hôp. de Paris. 1867. p. 3.
47. Riegel, Über den normalen und pathologischen Venenpuls. Deutsches Archiv f. klin. Med. Leipzig 1882. Bd. XXXI.
48. Mosso, Op. cit. p. 64. Fig. 15.
49. Pramberger, Ein Beitrag zur Beobachtung dos normalen Venenpulses. Wiener klin. Wochenschr. 1885. Nr. 12 u. 13.
50. Galabin, On the construction and use of a new form of cardiograph. Med.-Chir. Trans. London 1875. Vol. LVIII. p. 353. Fig. 4.
51. Gibson, Diseases of the heart and aorta. 1897. p. 202.
52. Graham Steell, Heart failure as a result of chronic alcoholism. Med. Chron. Manchester. April 1893.
53. Chauveau, De la dissociation du rhythme auriculaire et du rhythme ventriculaire. Rev. de méd. Paris 1885. p. 161.

Erster Teil.

Vom Arterienpuls und den sichtbaren Herzbewegungen.

Kapitel I.

Einleitung. Wert der Pulsbeobachtung.

Verwahrung. — Ähnliche Pulse bei Kranken und Gesunden. — Die Funktionsbreite des Herzens. — Bedeutung der Pulsveränderung an sich. — Die persönliche Gleichung des Beobachters. — Instrumentelle Methoden.

---

§ 1. So kleinlich und unnötig es auch zu sein scheint, darauf hinzuweisen, dass man **aus dem Puls allein weder diagnostische noch prognostische Schlüsse ziehen soll,** so notwendig erweist sich dieser ausdrückliche Hinweis in der Praxis. Nicht nur oberflächliche Beobachter verlassen sich gewohnheitsgemäss auf das Pulsfühlen. Auch in Lehrbüchern wird den Abweichungen des Pulses übertriebene Wichtigkeit beigelegt. Man kann einen Puls abnorm klein, unregelmässig, sehr beschleunigt oder verlangsamt finden, ohne dass Gefahr besteht, ausser der, dass Patienten unnötigerweise durch die ernste Vorhersage ihres Arztes in Angst gehalten werden.

§ 2. **Andererseits können bei gestörtem Kreislauf ganz ähnliche Pulse vorkommen wie bei Gesunden.** So kann ein Urteil, das sich auf den Puls verlässt, auch von einem Verdacht abkommen, der sich aus anderen Gründen erhebt. Es gibt ernste akute Herzstörungen, denen gegenüber alle klinischen Untersuchungsmethoden am liegenden Patienten versagen. Der Puls zeigt bei genauer Prüfung guten Blutdruck, regelmässige Kraft und Schlagfolge; die Untersuchung des Herzens ergibt kein Zeichen beginnender oder vorhandener Schädigung. Die Pulswelle eines Kranken mit vorgeschrittener fettiger oder fibröser Degeneration

des Herzens kann ganz ähnlich, wenn nicht gleich, ablaufen wie die eines Gesunden. Der Blutdruck, gemessen mit den vollkommensten modernen Instrumenten, entspricht der Norm. Wie geht das zu? Der folgende Gedankengang scheint mir die Antwort zu geben: Die Verrichtungen der einzelnen Organe zu ermöglichen, ist eine bestimmte Höhe des Blutdruckes nötig. Wenn der Körper ruht, wird diese Höhe durch Aufwendung eines sehr geringen Betrages an Herzarbeit gehalten. Ein gesundes Herz leistet das mit einem Minimum an Kraft, ein geschädigtes Herz, indem es den Hauptteil, wenn nicht die Gesamtmenge seiner Kraft aufbietet. Aber in beiden Fällen wird der gleiche Betrag an Arbeit geleistet. So scheint es möglich, dass deutlich kranke Herzen in der Ruhelage im stande sind, den für die Organfunktion notwendigen Blutdruck zu erhalten, und klinische Kreislaufserscheinungen aufzuweisen, die den normalen gleich kommen. Aus dieser Erwägung ergibt sich eine Methode zur Abschätzung der Symptome, nämlich die Prüfung der Leistungsfähigkeit des Herzens im Verhältnis zu seiner Inanspruchnahme. (Funktionsprüfung.)

§ 3. Zu gesunden Zeiten vermag der Kreislaufsapparat einer erhöhten Inanspruchnahme durch Steigerung seiner Tätigkeit leicht zu genügen. Aber nur innerhalb bestimmter Grenzen. Den Bereich dieser Grenzen möchte ich als die **Funktionsbreite des Herzens** bezeichnen. **Dieser Begriff liefert den brauchbarsten Massstab zur Beurteilung des Herzens und Gesamtkreislaufs.** Für das einzelne Individuum lässt sich eine bestimmte Zahlengrösse zur Massbestimmung nicht ausmachen. Ein trainierter Ringer kann seine Funktionsbreite vergrössern, weit über die eines Mannes, der wenig Körperbewegung hat; und doch kann der eine so gesund sein wie der andere. Jeder Mensch erwirbt unbewusst eine ganz genaue Kenntnis seiner eigenen Leistungsfähigkeit. Im Jugendalter nimmt die Funktionsbreite an Ausdehnung ständig zu. Auf der Höhe des Lebens beginnt sie sich einzuengen. Aber der Einzelne gewöhnt sich so sehr an seine Stufe, dass ihm eine plötzliche Abnahme sofort auffällt. Die durch eine solche abnorme Abnahme bedingten Symptome sind vielartig. Das gewöhnlichste ist Kurzatmigkeit bei Bewegungen, die der Patient ohne Beschwerden auszuführen gewohnt war. Häufig ist Herzklopfen. Auch durch erhöhte geistige Ermüdbarkeit kann die Aufmerksamkeit des Patienten

erregt werden. Schon bei sehr mässiger Anstrengung kann heftiger Schmerz entstehen.

Wenn sich z. B. ein Patient zur Untersuchung einstellt und sein Puls gelegentlich oder sogar häufiger Arhythmie zeigt, oder abnorm schnell oder abnorm träge ist, wenn sich aber absolut keine Herzverbreitung und Klappenveränderung nachweisen lässt, wenn die Funktionsbreite des Herzens seinem Alter entspricht, dann können wir getrost versichern, dass hier nur eine geringwertige Veränderung ohne praktische Bedeutung vorliegt. Dem gegenüber ein Mann, der in vollem körperlichem und geistigem Wohlbefinden in seinem Sessel sitzt, ohne nachweisliche Zeichen einer Veränderung am Herzen, mit durchaus einwandsfreiem Puls, den aber sofort ein Anfall von Angina pectoris erfasst, sobald er nur hundert Meter geht. Oder wir untersuchen einen Patienten in seinem Bett. Genaueste physikalische Untersuchung des Kreislaufsapparates ergibt negativen Befund. Da er längere Zeit keine Gelegenheit zu Körperbewegung gehabt hat, ist die Leistungsfähigkeit seines Herzens unbekannt. Im Verlauf der Untersuchung wird der Patient veranlasst sich aufzurichten und zu bewegen. Nachher findet sich Atmung und Puls beschleunigt. Wir erkennen in beiden Fällen eine Herzschwäche, deren einziges Symptom eine so hochgradige Einengung der Funktionsbreite ist, dass wir den Zustand sehr ernst nehmen müssen.

§ 4. Wenn auch die Prüfung des Pulses für sich allein keine verwertbaren Aufschlüsse gibt, so gibt sie doch zuweilen **wertvolle Anhaltspunkte in solchen Fällen, wo eine Funktionsprüfung des Herzens nicht ausführbar ist.** Im Verlauf einer schweren fieberhaften Erkrankung besteht, so lange der Patient bettlägerig ist, keine Möglichkeit, zu ermitteln, wie sein Herz sich gegen erhöhte Arbeitsansprüche verhalten würde. Hier ist das Verhalten des Pulses allein zu prüfen. Die Beobachtung, wie sich der Puls unter solchen abnormen Bedingungen verhält, muss dann die Vorhersage stützen; irgend eine auffallende Abnormität kann hier Bedeutung gewinnen. So kann ein Puls von 70 oder 80 im Zusammenhalt mit einer Fiebertemperatur über 39° Bedenken erwecken. Relativ hohe Pulszahl, vereinzeltes Aussetzen im Verlaufe einer Pneumonie kann der erste Vorbote drohenden Kollapses sein. Es ist unmöglich, bestimmte Regeln niederzulegen, die für alle vorkommenden Fälle passen. Ungewöhnliche Erscheinungen müssen zu sorgsamer Prüfung und Bewertung aller übrigen Symptome veranlassen.

§ 5. **Nun ist aber die Abschätzung der Pulsqualitäten von der persönlichen Gleichung des Beobachters abhängig.** Sorgsame Übung kann aus dem geschulten Finger ein höchst feinfühliges Instrument machen. Die aufgenommenen Tasteindrücke sammeln sich im Bewusstsein an, wo sie später das Material des Vergleichsprozesses liefern. Jede Beurteilung eines Pulses setzt Erfahrung voraus, d. h. Möglichkeit des Vergleichens mit zurückbehaltenen früheren Eindrücken. Da Eindrücke auf verschiedene Individualitäten verschieden einwirken, so rechne man nie auf eine exakte Übereinstimmung in dem, was verschiedene Beobachter als „Erfahrung" angesammelt haben. Allerdings finden wir innerhalb gewisser Grenzen einen für den praktischen Gebrauch hinreichenden Grad von Übereinstimmung, hinreichend, um bestimmte Phänomene für die diagnostische Erörterung zu trennen und zu bezeichnen. Einige dieser Zeichen sind leicht zu demonstrieren, daher im allgemeinen Gebrauch. Das einfachste unter ihnen ist die Pulszahl. Auch Schwankungen im Rhythmus werden gewöhnlich leicht erkannt. Die zeitliche Analyse einzelner Phasen innerhalb der Herzperiode, wie das Verhältnis von Herztönen und Geräuschen zum Carotispuls, setzt schon Übung und Exaktheit voraus; aber auch hier herrscht unter geübten Beobachtern praktisch meist Übereinstimmung. Wenn es sich dagegen darum handelt, Vorgänge von sehr schnellem Ablauf zu analysieren, dann kommen schon beträchtliche Meinungsverschiedenheiten vor. In ähnlicher Weise werden zwar extrem hoher oder niedriger Blutdruck in der Radialis übereinstimmende Beurteilung erfahren, aber zwischen den Extremen ist ein sehr weites Zwischenfeld, und die Ansichten, ob und inwieweit Abweichung von der normalen Mittellinie vorliegt, sind häufig sehr geteilt. Dazu kommt noch die Unmöglichkeit, subjektive Sinneseindrücke in Bezeichnungen zu fassen, welche im Geiste eines anderen genau die gleiche Vorstellung auslösen, so dass eigentlich jeder Beobachter auf Grund eigener Erfahrung mit eigenen Termini operiert. So verschieden die Beobachter, so verschieden müssen die Begriffe ausfallen.

§ 6. **Auf subjektive Eindrücke allein sich verlassen, gibt Gelegenheit zu Irrtümern.** Es gibt Autoren, die von ihrer Deutung ihrer Empfindungen wie von objektiven Feststellungen sprechen. Sobald diagnostische Erwägungen ausschliesslich von subjektiven Eindrücken ausgehen, kann man in der genauen Prüfung des Beobachteten und der Behutsamkeit der Schlussfolgerung nicht

vorsichtig genug sein. Voreingenommenheit lässt den Beobachter finden, was die vorgefasste Idee suchte. Ein überwiegend grosser Teil unserer Fachliteratur über das Herz geht von subjektiven Sinneseindrücken aus. Die Folge ist, dass Symptome nicht nur falsch gedeutet, sondern zur Unterlage ganzer theoretischer Gebäude wurden. Für die Deutung subjektiver Symptome wird man wohl nie vom Subjektiven sich befreien können. **Aber zur Kontrolle sollen, wo immer möglich, Hilfsmittel herangezogen werden. Instrumentelle Methoden sind unentbehrlich;** wären sie häufiger angewandt worden, so hätte sich manche nutzlose Spekulation vermeiden lassen. Noch mehr. Ihre Verwendung hätte immer lebhaftere Förderung erfahren, und die Verbesserung, deren die Methodik noch bedarf, wäre nicht ausgeblieben. Denn freilich sind unsere Instrumente noch recht unvollkommen, und es kommt häufig vor, dass sie uns falsche Auskünfte geben. Und doch wird ihre ausgiebigere Benutzung Licht in manches noch dunkle Gebiet bringen.

Kapitel II.

Das Instrumentarium.

Der Sphygmograph. — Der Polygraph. — Der Mackenziesche Taschen-Polygraph.

---

§ 7. Eine ausführliche Aufführung der verschiedenen **Sphygmographen** ist schwerlich nötig. Ihre Konstruktion entspricht in der Hauptsache stets dem gleichen Prinzip. Eine Stahlfeder ruht oberhalb des Handgelenkes so auf der Radialarterie, dass sie einen Druck auf die Arterie ausübt, ohne sie zu verschliessen. An die Feder ist ein langer Hebel oder ein System kleinerer Hebel so angeschlossen, dass die Bewegung der Feder vergrössert wird. Das freie Ende des Hebels drückt leicht gegen einen Papierstreifen, dessen geleimte Oberfläche über brennendem Kampfer oder Terpentin berusst wurde. Der Papierstreifen wird durch ein Uhrwerk mit gleichförmiger Geschwindigkeit vorwärts geschoben. Nachdem ich mit verschiedenen Instrumenten gearbeitet habe, finde ich das Dudgeonsche am handlichsten und praktischsten. In alle sphygmographische Aufzeichnungen schleichen sich Fehler ein, welche auf Mängeln des Instrumentes beruhen. Vielleicht sind einige der komplizierteren Instrumente mit weniger Mängeln behaftet, als der Dudgeonsche; aber so lange man vorsichtig genug ist, nichts aus der Kurve herauszulesen, was augenscheinlich nur ein Mangel des Instrumentes hinein gezeichnet hat, reicht der Dudgeon für eine sehr grosse Anzahl praktischer Zwecke aus. Einige Instrumente sind mit einer Zeitmarkierung versehen. Ich hatte auch an einem Dudgeon eine solche Vorrichtung angebracht,

aber die Gewichtsvermehrung machte die Fixierung des Instrumentes schwieriger. Wo ich eine Zeitnotierung für nötig hielt, habe ich gewöhnlich das van Jaequetsche Instrument angewandt.

§ 8. Manche deutlich sichtbaren Ausserungen des Kreislaufes ist der Sphygmograph ausser stande wiederzugeben. Will man solche Bewegungen aufnehmen, so muss man zu anderen In-

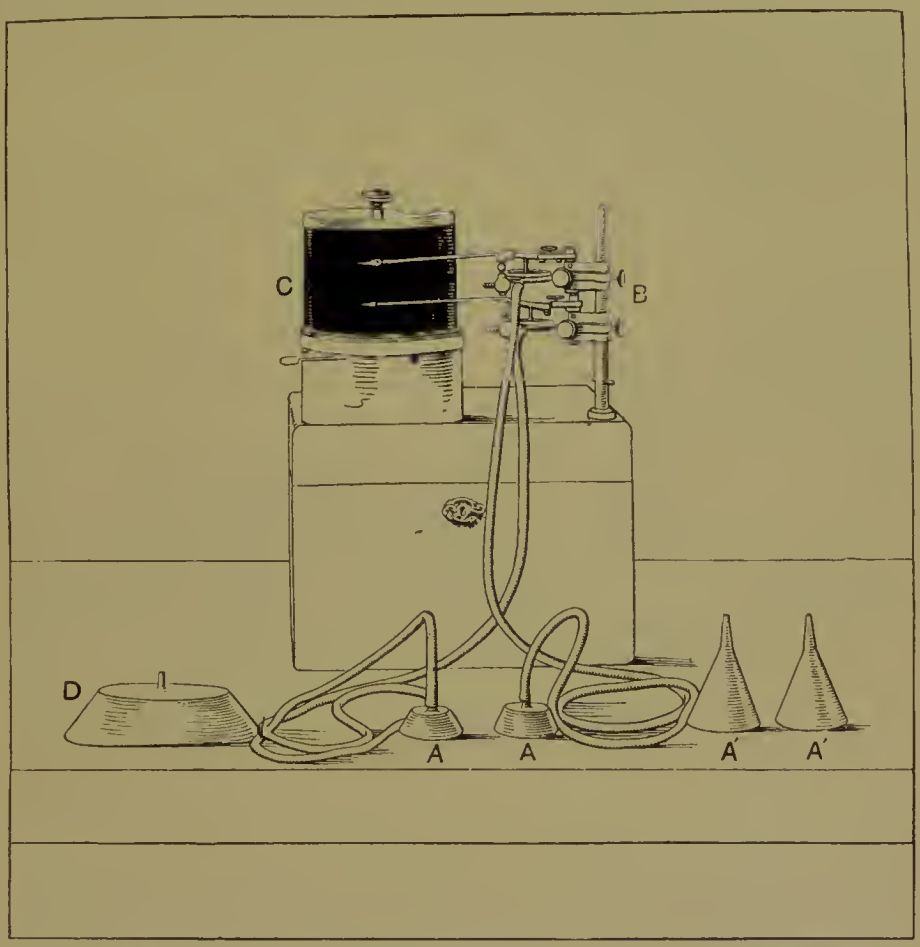

Fig. 1. Knolls Polygraph (modif. nach Marey). *A* und *D* Rezeptoren. *D* Leberrezeptor.

strumenten greifen. Die gebräuchlichste Methode (Polygraph) leitet die Bewegung vermittelst eines lufthaltigen Schlauches zu einer kompressiblen Kapsel, auf der ein Schreibhebel ruht. Der Ausschlag des Hebels zeichnet sich auf die mit berusstem Papier überzogene Aussenfläche einer rotierenden Trommel auf. Indem man zwei oder mehr Kapseln benutzt, deren Schreibhebel man übereinander ansetzt, erhält man gleichzeitige Aufzeichnungen verschiedener Bewegungen (Fig. 1).

Der komplizierte schwere Apparat, den man dabei gebraucht, hat der Anwendung dieser Methode so enge Grenzen gezogen, dass viele klinisch interessante Punkte bisher übersehen oder falsch verstanden wurden. Bei meinen Untersuchungen über den Venenpuls war ich zuerst auf dieses schwerfällige Instrument angewiesen; aber seine Umständlichkeit veranlasste mich, einen einfacheren und brauchbareren Apparat zu ersinnen.

§ 9. Der Mackenziesche Polygraph lässt sich vermöge seines geringen Umfanges mit der grössten Leichtigkeit mitführen und in der Praxis verwenden. Mit ihm kann man zu gleicher Zeit und auf dasselbe Blatt mit dem Radialpuls Kurven der Herzspitze, der Carotis, des Venen- oder Leberpulses oder der Atembewegungen aufnehmen (Fig. 2).



Fig. 2. Das Mackenziesche Instrument („Taschenpolygraph").

Die wesentlichen Teile des Instrumentes sind: Ein kleiner Becher zur Aufnahme der Pulsation (Rezeptor), ein Schlauch zur Übertragung auf Kapsel und Zeiger. Das Ganze wird an ein Dudgeonsches oder Jaequetsches Instrument angeschlossen.

Der Rezeptor ist ein kleines, seichtes, rundes Näpfchen von etwa 3 cm Durchmesser und 1 cm Höhe (Fig. 1 *A*). Die Öffnung wird in der Weise über die pulsierende Stelle gestülpt, dass die Ränder der Haut luftdicht anliegen. Auf dem Dach des Rezeptors befindet sich ein schmales 1 cm langes Röhrchen. Diesem sitzt ein 3—4 Fuss langer Kautschukschlauch auf, dessen anderes Ende zu der Kapsel geht. Eine Abart dieses Rezeptors wird benutzt, wenn ein Leberpuls aufgenommen werden soll. Der Leber-Rezeptor (Fig. 1 *D*) ist grösser, 12 cm lang, 5 cm breit, 2,5 cm

hoch und an den Rändern der Länge nach leicht ausgebuchtet. An einem Ende nahe dem Dache ist ein kleines Luftloch angebracht. Zur Anwendung wird der Leber-Rezeptor, nachdem der Stand des unteren Leberrandes ermittelt ist, mit der rechten Hand quer über das Abdomen gelegt, so dass sein unterer Rand 5 cm unter dem Leberrande steht und die perforierte Seite nach der Mittellinie schaut. Zuerst wird der untere Rand langsam und stetig tief in das Abdomen eingedrängt und dann der obere Rand dicht an die Haut angelegt, so dass ein beträchtlicher Teil der unteren Leberkante von dem Rezeptor umfangen ist. Wenn nun der Zeigefinger der rechten Hand das Luftloch verschliesst, werden die Atembewegungen und der Leberpuls dem Schreibhebel mitgeteilt. Wenn der Patient jetzt seinen Atem anhält, werden allein die Leberbewegungen übertragen.



Fig. 3. Das Mackenziesche Instrument („Taschenpolygraph").

Die Kapsel (Trommel) (Fig. 3) trägt an der Oberseite einen Schreibhebel von etwa 15 cm Länge. An der Unterseite, in welche auch der vom Rezeptor kommende Gummischlauch einmündet, ist eine ca. 16 cm lange Stange *B* parallel der Bodenfläche der Kapsel befestigt. Das freie Ende *C* in der Länge von etwa 1 cm ist im rechten Winkel abgebogen und stellt die Verbindung mit einem gewöhnlichen Dudgeonschen Sphygmographen her; er passt in einen, der senkrechten Platte, die den Schreibhebel des Sphygmographen trägt, angelöteten Bügel (Fig. 2 *b*). Das Ganze wird so eingefügt, dass die Kapsel vertikal steht und der Schreibhebel in der horizontalen ausschlägt.

Die schreibende Spitze des Hebels kann nun an jeden

beliebigen Punkt des Papierstreifens angelegt werden, indem an drei Stellen des Systems gerichtet werden kann. Die Stange *B* besteht eigentlich aus zwei Hälften, welche in der Mitte der Länge (*D*) mit Klammern aneinander befestigt sind und gleitend gegeneinander verschoben werden können. Verschiebungen in der Gleitverbindung bei *D* bringen die Spitze näher zum Anfang oder zum Ende des Papierstreifens. Durch Drehungen im Gelenke *E* (Fig. 3), welches schwer geht und jede gegebene Stellung von selbst festhält, kann die Schreibspitze in der Horizontalebene bewegt und damit nahe dem oberen oder unteren Rande des Streifens angesetzt werden. Drehungen endlich in dem Gelenke *A*, in dem sich die Stange *B* an der Unterfläche der Kapsel ansetzt, heben den Schreibhebel für die Zeit, wo der Sphygmograph an die Arterie adjustiert wird, ganz von der

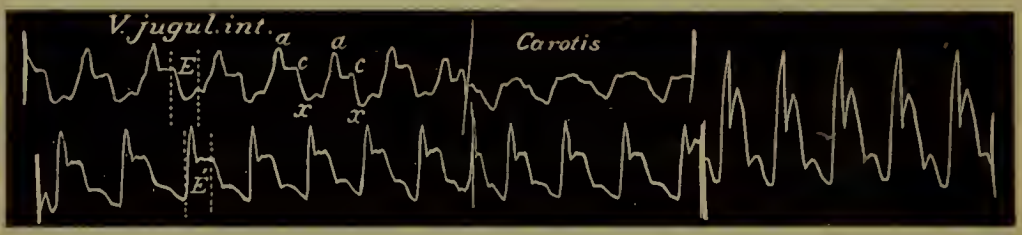

Fig. 4. Im ersten Teile Venenpuls von der rechten Jugularis interna (oben) zugleich mit dem Radialpuls (unten). Hierauf wurde das Uhrwerk angehalten, der Rezeptor an die A. carotis appliziert, und die Carotispulskurve zugleich mit dem Radialpuls aufgeschrieben. Dann wurde das Uhrwerk abermals angehalten, die Kapsel etc. entfernt und der Radialpuls allein ungehemmt aufgezeichnet.

Berührung mit dem Papier ab; hiernach wird er zurückgebracht und kann auf die berusste Papierfläche mit aller Feinheit angedrückt werden.

Mit Hilfe dieser Anordnung kann also der Schreibhebel leicht und genau in vertikaler und horizontaler Ebene bewegt, d. h. auf jeden gewollten Punkt eingestellt werden. Somit ist die Möglichkeit gegeben, jede beliebige Bewegung zu gleicher Zeit und auf das gleiche Papier mit dem Radialpuls aufzuzeichnen. Man kann den Kapselschreibhebel direkt über oder unter die Schreibspitze des Sphygmographen schreiben lassen, oder, falls die Ausschläge sehr gross sind, ein wenig hinter denselben, so dass die zwei Schreiblinien sich nicht berühren. Das zeitliche Verhältnis der beiden Kurven zueinander bestimmt man durch Senkrechte, die man jeden Hebel vor Anlaufen und nach Anhalten des Uhrwerkes auf dem Papier markieren lässt.

Mit einem Zirkel kann man dann jeden einzelnen Vorgang zeitlich genau feststellen.

Oft gibt der Radialpuls so grosse Ausschläge, dass auf dem Papier für andere Pulskurven nicht genügend Platz bleibt. In einem solchen Falle ändere ich entweder so lange am Sphygmograph, bis ich eine Kurve von geringerer Amplitude erhalte (die gleichzeitige Aufnahme des Radialpulses mit dem Venenpuls hat ja nur den Zweck deren zeitliches Verhältnis festzulegen), lasse das Papier nur zur Hälfte durchgleiten, unterbreche das Uhrwerk, entferne die Kapsel und nehme auf dem Rest des Streifens den Radialpuls in voller Grösse auf (Fig. 4).

Man kann auch den Venenpuls ein wenig später aufzeichnen als den Radialpuls, muss dann aber im einzelnen analysieren. Will man die Zeitverhältnisse mit der äussersten Exaktheit nachweisen, so empfiehlt es sich auf das gleiche Papier auch einige



Fig. 5. Herzspitze, Carotis, rechte Jugularis interna und Leberpuls (oben), gleichzeitig mit dem Radialpuls (unten) aufgenommen.

Pulse der Carotis aufzunehmen. Man kann auf dem begrenzten Raum des kleinen Papierstreifens mit Leichtigkeit eine ganze Anzahl Vorgänge unterbringen. Aufzeichnungen der Herzspitze, des Venenpulses, des Carotispulses und der Leberbewegung können zu gleicher Zeit mit dem Radialpuls Aufnahme finden (Figg. 4 und 5). Braucht man eine ungewöhnlich lange Kurve (wie z. B. zur gleichzeitigen Aufnahme der beiden Herzhälften in Fällen nur gelegentlicher Arhythmie), so kann man auch Papierstreifen von 1—2 Fuss Länge verwenden.

Mein Instrument ist auch im stande, Atembewegungen gleichzeitig mit dem Radialpuls aufzunehmen. Der Rezeptor kommt auf die Drosselgrube oder oberhalb des Schlüsselbeins. Dann gibt die Einatmung eine Senkung in den Kurven (Fig. 6). Oder man benutzt einen über die Brust geknoteten Beutel als Rezeptor. In diesem Falle bewirkt die Einatmung eine Hebung in der Kurve (Fig. 7).

Schwierigkeiten in der Benutzung des Taschenpolygraphen können dadurch entstehen, dass das Gewicht der Kapsel den Sphygmographen von der Pulsader abhebelt. Besonders leicht kommt es zu dieser Unzuträglichkeit, wenn man zur Befestigung das gewöhnlich benutzte unelastische Band anwendet. Da ich doch nicht daran glaube, dass man aus einem bestimmten angewandten Druck auf die Höhe des arteriellen Blutdruckes schliessen könne, habe ich den Gebrauch fester Bänder schon lange verlassen und benutze ein Gummiband, mit dem ich das

Fig. 6. Gleichzeitige Aufnahme der Atembewegungen und des Radialpulses. Exspiratorische Hebungen, inspiratorische Senkungen. Bronchitis mit beschleunigter Atmung.

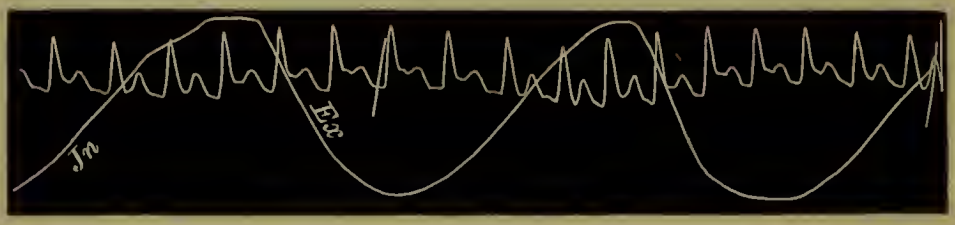

Fig. 7. Radialpuls und Atembewegungen. Letztere aufgenommen vermittelst eines an der Brust befestigten Gummibeutels. Hebung bei der Inspiration, Senkung bei der Exspiration.

Instrument an das Handgelenk knote. Gleitet dann der Apparat ab, so lässt er sich leichter zurückschieben[1]).

Die Verbesserung des physiologischen Instrumentariums hat in den letzten Jahren so grosse Fortschritte gemacht, dass Arbeitsmethoden mit elastischer Kapsel und Luftübertragung an Vertrauen eingebüsst haben. Mag ein solcher Einwand in Ansehung kleinster Feinheiten Beachtung verdienen, so ist unsere Methode bis jetzt doch die einzige zu den hier beabsichtigten Untersuchungen praktisch verwertbare.

---

[1]) Anm. Der Übersetzer hat es praktisch gefunden, an der der Kapsel entgegengesetzten Seite eine Klemmzange oder Schieberpincette als Gegengewicht anzulegen.

Es würde zu weit gehen, die Resultate instrumenteller Methoden wegen relativ geringer Unvollkommenheit des Instrumentes abzulehnen. Zweifellos wird die Zeit Verbesserungen und sicherere Methoden bringen. Hier wie überall geht es stufenweise zur Vollkommenheit. Ich habe mit der Möglichkeit, meine Kurven könnten durch die Mängel der Instrumente so fehlerhaft sein, dass meine Beobachtungen wertlos oder verkehrt wären, gerechnet, und habe deshalb mit verschiedenen Methoden eine grosse Reihe von Kontrolluntersuchungen unternommen. In einigen Fällen habe ich lange Strohhalme über die pulsierenden Venen geklebt und die Bewegungen des Halmes direkt auf die Trommel übertragen. In anderen Fällen hatte ich mir eine ganz leichte Feder mit einem Hebel armiert, welcher die Bewegungen der Feder auf die Trommel aufzeichnete. Im wesentlichen ist jeder Punkt meiner Ausführung über den Venenpuls durch die eine oder andere dieser Beobachtungen bestätigt worden.

Seit ich meine Arbeit über den Venenpuls im Jahre 1893 herausgegeben habe, sind ergänzende und praktisch entscheidende Beweise für die Richtigkeit meiner Kurven von Gerhardt veröffentlicht worden. Dieser Beobachter hat seine Kurven mit dem Hürthleschen Apparat aufgenommen. Seine Kurven unterscheiden sich von den meinigen hauptsächlich durch die Grösse, aber ich kann jede Bewegung, die ich beschrieben habe, in seinen Kurven wiederfinden. Augenscheinlich hat er weder so zahlreiche noch so typische Fälle zu untersuchen Gelegenheit gehabt, als es mir möglich war.

Kapitel III.

Analyse des Sphygmogramms.

Definition. — Beziehungen zwischen Arteriendruck und Ventrikeldruck. — Worüber das Sphygmogramm Auskunft gibt. — Vorgänge während der Systole, Vorgänge während der Diastole. — Instrumentelle Fehler im Kurvenbild. — Diagnostische Verwertbarkeit eben dieser Fehler. — Die systolische Pulswelle. — Dikrotie. — Hyperdikrotie. — Die Pulskurve sagt nichts über den absoluten Blutdruck aus.

---

§ 10. Wenn die Feder eines Sphygmographen einer Arterie gerade so anliegt, dass sie die Arterie nicht verschliesst, wenn der Blutdruck am tiefsten gesunken ist, und immer noch einen Druck ausübt, wenn der Blutdruck seine Höhe erreicht, dann schwingt die Feder mit jeder Änderung des intraarteriellen Blutdruckes auf und nieder. Diese Schwingungen teilen sich dem Hebel mit und zeichnen eine Folge von Wellen auf das Papier, welche die Änderungen des intraarteriellen Blutdruckes darstellen. **Das Sphygmogramm ist also eine graphische Darstellung der Schwankungen des Blutdruckes innerhalb einer Arterie.** Wäre uns die Grösse des Druckes, den die Feder ausübt, bekannt, so könnten wir den Wert eines jeden Ausschlags ablesen. Aber die Fehlerquellen sind hier so zahlreich, dass der Versuch jeder Schlussfolgerung nach dieser Richtung nutzlos ist.

§ 11. Da der Arterienpuls auf die Kammersystole zurückzuführen ist, besteht ein Verhältnis zwischen dem arteriellen Druck und dem Druck in der Kammer während jener Zeit, wo die Aortenklappen offen sind. In Fig. 8 sind Kurven des Druckes innerhalb der Aorta und innerhalb der Kammer gleichzeitig aufge-

zeichnet. In der Kurve der Kammer endet die Diastole bei 1. Der Druck im Ventrikel ist durch die Ansammlung von Blut infolge der Vorhofsystole leicht angestiegen. Hinter 1. steigt der Druck im Ventrikel plötzlich: die Kammersystole hat begonnen. Die Druckhöhe ist immer noch geringer, als diejenige in der Aorta, wo sie noch im Sinken begriffen ist bis 2. Die

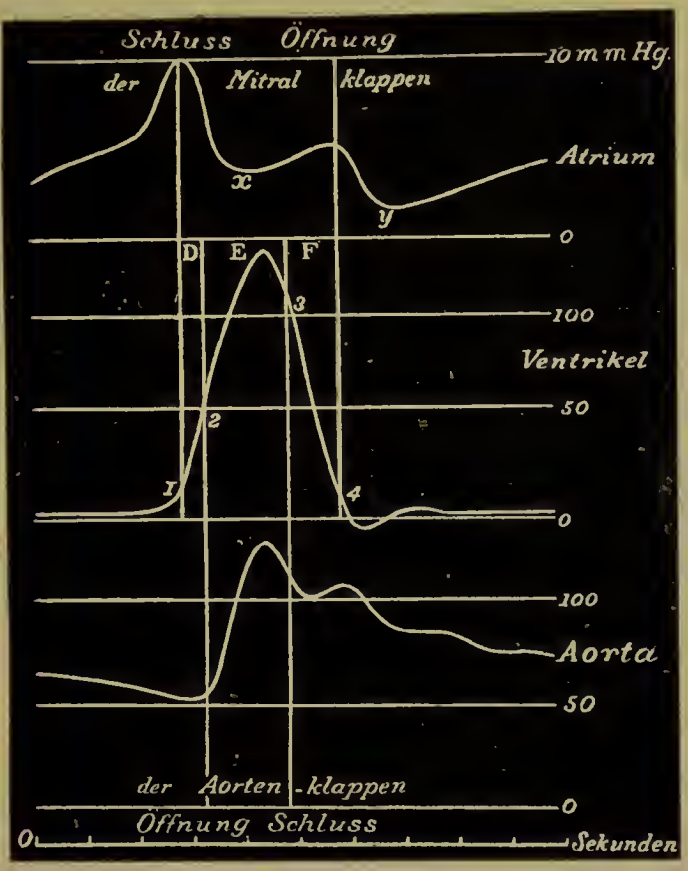

Fig. 8. Schematische Übersicht des Druckverlaufs in Vorhof, Kammer und Aorta während einer Herzkontraktion. Die Druckerhöhung im Kammerinnern dauert vom Schliessen bis zum Öffnen der Atrioventrikularklappen (1—4) und lässt sich in drei Abschnitte unterscheiden: *D* präsphygmischer Abschnitt bis zur Hebung der Semilunarklappen (1—2); *E* sphygmische oder Pulsperiode, während welcher die Semilunarklappen offen stehen (2—3); *F* postsphygmischer Abschnitt nach Schluss der Semilunarklappen (3—4). Nach v. Frey (3).

Strecke von 1 bis 2 d. h. die Zeit vom Beginn der Kammersystole bis zur Öffnung der Aortenklappen heisst die präsphygmische Periode[1]). Bei 2 ist der Druck in der Kammer höher gestiegen als der in der Aorta: Die Aortenklappen öffnen sich, Kammer und Aorta stehen in freier Kommunikation

[1]) „Anspannungszeit" Tigerstedts. D. Übers.

und die Druckdifferenz gleicht sich aus. So lange die Aortenklappen offen stehen, strömt der Inhalt der Kammer in die Aorta ein und der Druck in den Arterien erfährt eine gewaltige Steigerung, die als Puls in Erscheinung tritt. Sobald nach einer Weile der Druck im Ventrikel unter den der Aorta gesunken ist, schliessen sich die Aortenklappen (3). Von hier nehmen die beiden Drucklinien verschiedenen Verlauf. Die Linie des Kammerdruckes sinkt sehr steil zu ihrem tiefsten Punkt, während die Aortalinie mit kleinen Unterbrechungen allmählich absinkt, ohne je die Tiefe des Kammerdruckes zu erreichen.

§ 12. Die Kurve des Aortendruckes in Fig. 8 entstammt dem Innern der Aorta. Die Schwankungen des Druckes in den entfernteren Arterien kommen jenen Vorgängen sehr nahe, durch das Weiterschreiten der Pulswelle den Arterien entlang nur wenig verändert. Aber das Sphygmogramm gibt nicht einmal diese Modifikation genau wieder. Nicht der Druck innerhalb des Gefässes wird aufgezeichnet, sondern seine Wirkung durch Arterienwand und bedeckende Gewebe hindurch. Indem die Druckschwankungen durch eine Stahlfeder übertragen werden, machen sie Hebelausschläge, welche die wirklichen Vorgänge übertreiben. Erst diese Modifikation also gibt das Sphygmogramm wieder. Trotz dieser Fehlerquellen, welche wir in weitem Masse preisgeben können, giebt uns das Sphygmogramm wertvolle Auskünfte. Die Kurve orientiert über drei Punkte. Erstens über Frequenz und Rhythmus der Herztätigkeit; zweitens über einzelne Details der Herzkontraktion. Diese beiden Punkte sollen in besonderen Abschnitten später behandelt werden. Drittens über das Verhalten des Blutdruckes in der Arterie.

§ 13. **Die einzelnen Phasen der Herzkontraktion** stellen sich im Sphygmogramm folgendermassen dar:

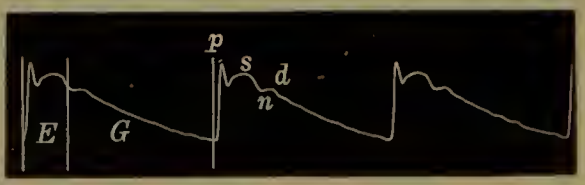

Fig. 9. Sphygmogramm von der A. radialis. *E* derjenige Teil der Kammersystole, wo die Aortenklappen offen stehen; *G* Kammerdiastole; *s* die der Systole entsprechende Pulswelle; *n* Aortensenkung; *d* dikrote Welle; *p* artifizielle Zacke (durch Schleudern des Schreibhebels).

I. Systolische Periode. Jeder Puls lässt sich in zwei Perioden einteilen. Die erste (Fig. 9 *E*), während welcher die Aortenklappen

offen stehen und die Kammer ihren Inhalt in die Aorta austreibt[1]). Die zweite (Fig. 9 *G*) umfasst die Zeit vom Schluss der Aortenklappen bis zum Ende der Diastole. Aus Zweckmässigkeitsgründen sollensie kurz als systolische und diastolische Periode bezeichnet werden, wiewohl der Teil *G* ausser der eigentlichen Diastole auch den präsphygmischen und postsphygmischen Abschnitt der Kammersystole einschliesst (Fig. 8). Die Beschaffenheit der systolischen Periode ist bei verschiedenen Personen wesentlich verschieden. Die Verschiedenheit ist hauptsächlich bedingt durch den Betrag der Druckdifferenz zwischen dem intraarteriellen und dem intraventrikulären Druck zur Zeit der Systole. In der Kurve Fig. 9 unterscheidet man zuerst einen steilen Anstieg *p*, dann einen Abfall, der in einen Wiederanstieg von ungefähr gleicher Höhe, die Welle *s*, übergeht. Gewöhnlich findet man die systolische Periode darnach in zwei Abschnitte unterschieden; man spricht dann von einer primären oder Perkussionswelle und einer sekundären, prädikroten oder Flutwelle. Eine solche



Fig. 10. Buchstabenbezeichung wie Fig. 9.

Unterscheidung führt zur Vorstellung, als handelte es sich um den Ausdruck zweier verschiedener Teilaktionen im Puls. Tatsächlich aber steht die Sache so, dass die steile Erhebung *p* über das Niveau der Welle *s* einen Instrumentalfehler wiedergibt und die Periode *E* als Ganzes das Einströmen des Blutes in das Arteriensystem unter der Wirkung der Kammersystole ausdrückt, entsprechend dem Abschnitt *E* in Fig. 8. Wenn die Druckdifferenz zwischen der Herzkraft und dem Arteriendruck relativ gering ist, gehen die beiden Erhebungen so vollkommen in eine auf, dass man die einzelnen Komponenten gar nicht mehr auseinander halten kann (Fig. 10). Wir bezeichnen dementsprechend den ganzen Abschnitt *E* als systolische Periode und die Welle *s*, den Ausdruck der Kammersystole zur Zeit, wo Herzkammer und Arteriensystem in freier Kommunikation stehen, als **systolische Welle.**

[1]) Die Austreibungszeit Tigerstedts. D. Übers.

II. Diastolische Periode. Mit dem Augenblicke des Aortenklappenschlusses beginnt die Drucklinie rasch abzusinken bis zur Einsenkung *n*, **Aortensenkung** (Figg. 9 und 10). Mit diesem Punkt beginnt der diastolische Abschnitt der Kurve. Die sinkende Linie wird durch eine deutliche positive Druckschwankung unterbrochen, die **die dikrotische Welle** *d* aufzeichnet. Über die Ursache dieser dikrotischen Welle ist es zu zahlreichen Diskussionen gekommen. Mir leuchtet folgende Erklärung am meisten ein. Die Semilunarklappen sind so empfindlich eingestellt, dass sie bereits auf den leisesten Drucküberschuss nach der anderen Seite ausschlagen. Sobald der Druck in der Aorta über den in der Kammer angestiegen ist, erfolgt ihr Schluss. Im Moment wo dies geschieht, finden die Klappen noch einen stützenden Rückhalt an den noch fest kontrahierten Kammerwänden. Mit der plötzlichen Erschlaffung der Herzmuskulatur entfällt aber



Fig. 11. Pulskurve bei verstärkter Herzaktion mit sehr grossen instrumentellen Fehlern. Vor der eigentlichen Pulswelle *s* durch Schleudern und Rückschnellen des Schreibhebels jedesmal artifizielle Zacke und Senkung.

diese Stütze; es kommt zu einer negativen Druckschwankung im Arteriensystem. Durch die plötzliche Anspannung der Aortenklappen wird diese aber sofort unterbrochen und eine zweite positive Welle erzeugt, welche sich als dikrotische Welle (Rückstosswelle) durch das ganze Arteriensystem fortpflanzt. Von hier ab sinkt die Druckkurve sachte ab; gelegentlich finden sich noch einige seichte Elevationen ohne bestimmte Bedeutung.

§ 14. Bei der Betrachtung von Pulskurven darf man nie daran vergessen, welche Züge **auf Fehler des Instrumentes zurückgeführt werden müssen.** Am meisten machen sich solche Störungen geltend, wo starke Ausschläge plötzlich auftreten. Am häufigsten stört das Aufwärtsschleudern des Hebels durch die einsetzende systolische Pulswelle, nächst häufig das Zurückschnellen von eben diesem Ausschlag, das unmittelbar dahinter als eine kleine Senkung der systolischen Pulswelle in der Kurve zu erkennen ist (Fig. 11). Sehr rascher Abfall des

Blutdruckes macht den Ausschlag der Aortenlinie nach unten zuweilen zu tief (Fig. 12 *n*).

§ 15. Besinnt man sich aber darauf, dass solche artifizielle Verzerrungen auf plötzliche starke Druckschwankungen hindeuten, **so kann man gerade aus ihrem Auftreten Schlüsse ziehen.** So spricht ein auffallend steiles Ansteigen über die Höhe der eigentlichen Welle hinauf für einen kräftig arbeitenden Herzmuskel bei verhältnismässig niederem Arteriendruck. Die Höhenlinie der Erhebung wurde uneben, weil die kraftvolle Systole den Zeiger nicht gleichmässig gehoben, sondern rasch und kräftig in die Höhe geschleudert hat. Fig. 11 zeigt ein solches Bild. Hier bestand ein Puls von 76 bei einer Temperatur von 39,4°. Ungeachtet des ruhigen Pulses war infolge der Temperaturerhöhung die Herztätigkeit verstärkt. Ähnliche Ver-

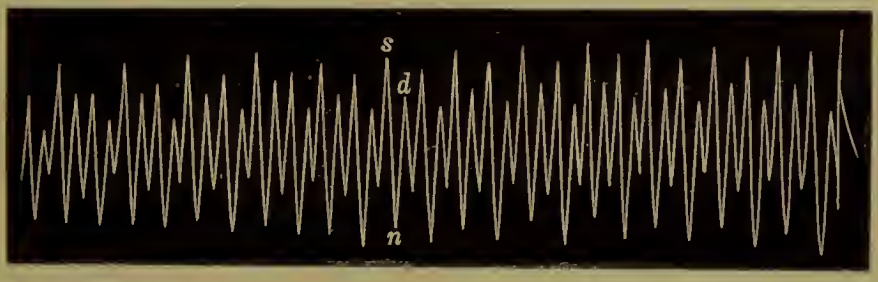

Fig. 12. Instrumentell verzerrte Hebungen und Senkungen bei sehr hochgradigen Blutdruckschwankungen.

hältnisse findet man bei Aorteninsuffizienz, und bei Atherom, wenn Fieber auftritt, öfters.

§ 16. Wie das Sphygmogramm gerade **die Veränderungen des Blutdruckes wiedergibt,** lässt sich am besten am Beispiel solcher Pulse verfolgen, deren Veränderung im Krankheitsverlauf sich anderweitig sicher übersehen lässt. Man kann z. B. das allmähliche Anwachsen des Blutdruckes, wie es anderen Symptomen des wiedererstarkenden Kreislaufes parallel geht, während der Rekonvalescenz schrittweise verfolgen. Sehr geeignet sind fiebernde Kranke, wofür der Abschnitt über den Puls im Fieber Beispiele beibringen wird. Die hier abgebildete Folge von Kurven stammt von einem Falle von akuter Herzdilatation aus der Zeit seiner Entfieberung. Am ersten Beobachtungstage war die Arterie gross und stark gefüllt, der Anprall am Finger schnellend, verhältnismässig schwach, rasch abfallend, der Widerstand gegen den Finger-

druck gering. In der Kurve Fig. 13 zeigt der steile Anstieg den geringen Widerstand an, welcher der Kammersystole entgegensteht. Der Zeiger wird geschleudert und sein Zurückschnellen durch die Welle *S* kaum unterbrochen. Der Abfall geht sehr tief herunter und zwar so unvermittelt, dass er einen erheblichen Fall des intraarteriellen Druckes anzeigt. Die Elevation *d* ist eben angedeutet und geht kurz in den nächsten Pulsschlag über. Im ganzen ein Beispiel einer äussersten Blutdruckerniedrigung.

Die am nächsten Tag aufgenommene Kurve Fig. 14 zeigt zunächst geringere Pulsfrequenz; auf dem gleichen Flächenraum weniger Pulsschläge. Der Zeiger ist auch hier hoch geschleudert und im Abfall kaum durch eine systolische Welle unterbrochen. Der steile Abfall geht sogar so tief herunter, dass die Aortensenkung den tiefsten Punkt der Kurve darstellt, aber er erhebt sich hier noch einmal zu einer deutlichen Rückstosswelle. Auch diese Kurve entspricht einem sehr geringen, aber doch deutlich höheren Blutdruck als Fig. 13, eben weil eine deutliche Rückstosswelle vorhanden ist. Die Kurven Fig. 15 und Fig. 16 zeigen ein weiteres Anwachsen des Blutdruckes, insofern die Aortensenkung nicht mehr den tiefsten Punkt der Kurve bildet. In den beiden letzten Kurven der Reihe (Fig. 17 und Fig. 18) lässt sich das allmähliche Höhersteigen der Aortensenkung weiter verfolgen. Diese Kurven sind ein Beispiel, wie durch das Wiedererscheinen der Dikrotie, selbst mit vorerst schwacher zweiter Welle, Besserung des Pulses mit günstiger Vorbedeutung sich anzeigen kann. Ein solcher Puls spricht für einen niedrigen aber noch hinreichend hohen Blutdruck. In Fig. 17 ist die systolische Welle im Absteigen nicht unterbrochen. Trotzdem ist dieser Puls besser als die drei vorhergehenden Sphygmogramme, weil die Aortensenkung höher steht. Tatsächlich ist die Höhe der Aortensenkung ein zuverlässigerer Anhaltspunkt für den Stand des Blutdruckes als das Verhalten der systolischen Welle. — Fig. 18 stammt von demselben Patienten nach Eintritt der Kompensation. Der Anstieg hoch über die systolische Welle zeigt, dass der Blutdruck von dem Ventrikel leicht überwunden wird. Dass die völlige Entleerung der Kammer Widerstand findet, ersieht man daraus, dass der Zeiger erst nach gewisser Dauer der systolischen Welle *S* gesenkt wird. Schon kurz darnach eine weitere Unterbrechung durch die Rückstosswelle. Da die Rückstosswelle nur gering ausgebildet ist, ist auch

die Aortensenkung nicht sehr deutlich. Dies ist immer der Fall, wenn die Aortensenkung so hoch über der Grundlinie steht. Von dieser Kurvenreihe bleibt also hauptsächlich zu merken: Erstens, Grössenzunahme der Rückstosswelle und Höherrücken der Aortensenkung in der Kurve zeigen das Anwachsen des Blutdruckes an. Zweitens, wenn der



Fig. 13.

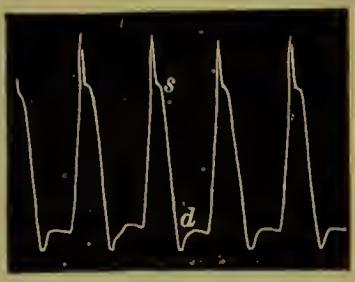

Fig. 14.

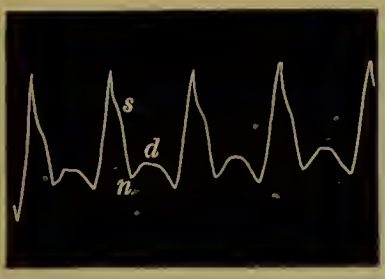

Fig. 15.

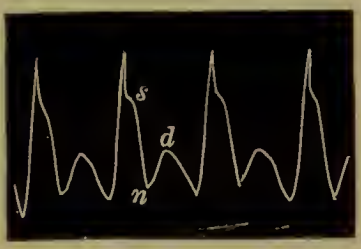

Fig. 16.

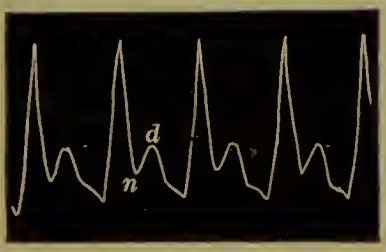

Fig. 17.

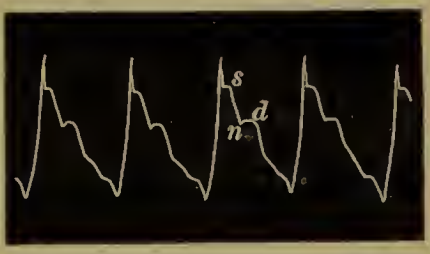

Fig. 18.

Fig. 13—18. Stufenweise Zunahme des Blutdruckes bei Rückbildung einer Herzdilatation.

Blutdruck zur Norm zurückkehrt, so steigt die Aortensenkung noch weiter nach oben, aber die Grösse der Rückstosswelle nimmt ab. Die beschriebenen Wandlungen des Pulses fielen nicht allein mit der sichtlichen Wiederherstellung des Kranken zusammen, sondern waren auch von einer nachweislichen Abnahme des vorher mächtig vergrösserten Venendruckes begleitet.

Den Zusammenhang des arteriellen mit dem venösen Druck illustriert dieser Fall in so schlagender Weise, dass ich ihn in dem Kapitel über die akute Herzdilatation des längeren erörtern werde (Kap. XXIV).

§ 17. Eine **gut ausgebildete systolische Welle** zeigt an, dass sich dem Ventrikel der Widerstand eines erheblichen arteriellen Druckes entgegensetzt, verrät aber nur die relative Höhe dieses Widerstandes, die Druck*differenz*, ohne zu unterscheiden zwischen einem hohen Blutdruck gegenüber einem kräftigen Herzen oder einem niedrigen Blutdruck bei schwachem Herzen. *Eine kräftige systolische Welle kann also hohen Blutdruck anzeigen, ist aber kein Beweis dafür.* So ist in Fig. 19 die systolische Welle sehr gut ausgebildet, während der Puls hier äusserst weich und zusammendrückbar war; dem entspricht die sehr kleine und tief stehende Rückstosswelle.

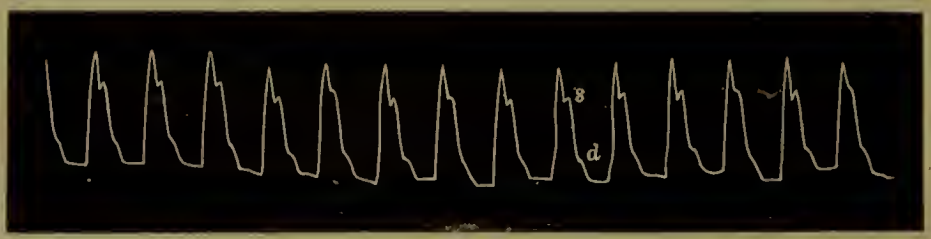

Fig. 19. Schwacher Puls. Die systolische Welle ist gut, aber die dikrote Welle nur mangelhaft ausgebildet.

Man lege also mehr Wert auf Stellung der Aortensenkung und Beschaffenheit der Rückstosswelle als auf das Verhalten der systolischen Welle.

§ 18. **Die Bedeutung der Dikrotie** liegt darin, dass sie das Vorhandensein eines hinreichend hohen Arteriendruckes verrät. Bei extrem niedrigem Druck ist sie gewöhnlich kaum nachweisbar (Fig. 13). Ihr völliges Fehlen ist in manchen Fällen, wie im Beginn einer Lungenentzündung, ein ungünstiges Zeichen. Ihre Beziehungen zum Aortendruck wurden bereits durch Figg. 13 bis 18 illustriert. Bei der Besprechung des Fieberpulses wird darauf zurückzukommen sein. Hier noch zwei interessante Fälle. Im einen Fall zeigen die Sphygmogramme die Grössenzunahme der Rückstosswelle parallel der Zunahme des Arteriendruckes, und im anderen Fall die gleiche Zunahme mit dem Sinken des Arteriendruckes. Ein Mann von 46 Jahren kam während einer Ohnmacht zur Beobachtung. Sobald als der Puls wieder fühlbar

wurde, erhielt ich Fig. 20; Patient war noch bewusstlos und sehr blass. Als er fünf Minuten später wieder zu Bewusstsein gekommen war, mit Schweissausbruch, erhielt ich die Kurve Fig. 21. Der ganze Puls ist grösser und die Rückstosswelle, auf Fig. 20 kaum angedeutet, ist in Fig. 21 deutlich ausgesprochen.

Fig. 22 stammt von einem unregelmässigen Puls mit ungleichen Herzkontraktionen. Wo die Kontraktion kräftig ist, ist die systolische Welle (*s*) gut ausgebildet, die Aortensenkung (*n*) klein und hoch über der Grundlinie, Ausdruck eines relativ

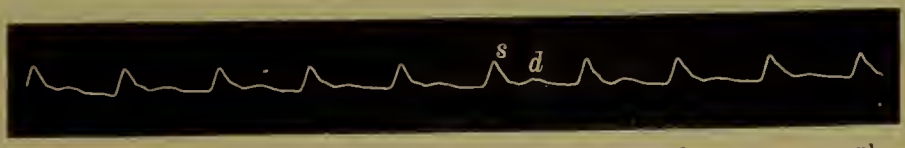

Fig. 20. Puls bei äusserster Blutdruckerniedrigung; aufgenommen während einer Synkope.

Fig. 21. Niedriger Blutdruck. Vom gleichen Patienten wie Fig. 20 nach Rückkehr des Bewusstseins. Systolische Welle und dikrote Welle grösser.

Fig. 22. Pulskurve bei Herzirregularität. Nach einer vollständigen Herzkontraktion *s*, bei höherem Blutdruck, eine kleine Welle *d*. Nach einer unvollkommenen Kontraktion *s'*, bei niedrigerem Blutdruck, die grosse Welle *d'*.

hohen Blutdruckes. Während der schwächeren Kontraktionen ist die systolische Welle *s'* niedrig, die Senkung *n'* so tief, dass sie bisweilen die Grundlinie erreicht, während die Rückstosswelle *d'* viel grösser geworden ist, und so ein erhebliches Sinken des Blutdruckes während der unregelmässigen Herzschläge anzeigt.

§ 19. Wenn die Aortensenkung *n* den tiefsten Punkt der Kurve darstellt wie in Fig. 23, so spricht man von **Hyperdikrotie.** Diese beruht nicht notwendig auf abnormer Erniedrigung des Blutdruckes; denn die dikrotische Welle, die sekundäre Erhebung,

ist der Ausdruck einer befriedigenden Druckhöhe. In der Regel ist Hyperdikrotie nur eine Folgeerscheinung von Pulsbeschleunigung. Die Frequenzzunahme des Pulses geschieht hauptsächlich auf Kosten des diastolischen Abschnittes. Geht die Verkürzung der Diastole so weit, dass der absteigende Schenkel der dikrotischen Welle unterbrochen wird, ehe er das Niveau der Aortensenkung erreicht, dann eben entsteht Hyper-

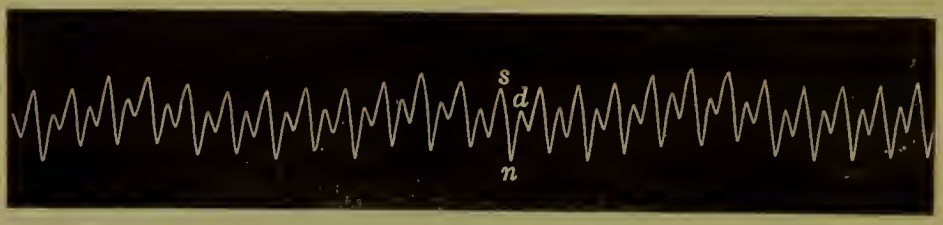

Fig. 23. Hyperdikroter Puls.

dikrotie; sie ist also nicht etwa eine stärkere Ausbildung, sondern eine Unterbrechung der Dikrotie. Für die Richtigkeit dieser Deutung legt Fig. 24 ein gutes Zeugnis ab. In diesem Puls schwankt die Schlagfolge beträchtlich. Vereinzelte langsame Schläge wechseln mit stark beschleunigten. Die langsamen Schläge zeigen deutliche Dikrotie. Die Drucklinie sinkt zuweilen (Schlag 14) am Ende der Diastole bis unter die Aortensenkung; vor Schlag 1 stand sie etwa derselben gleich. Hierauf nimmt die Pulsgeschwindigkeit allmählich zu. Die systolische Periode

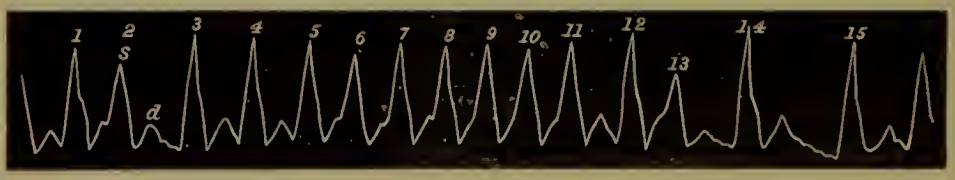

Fig. 24. Irregulärer Puls. Zusammenhang der Hyperdikrotie mit Pulsbeschleunigung.

bleibt gleich; die diastolische wird immer kürzer. Indem diese Kürzung speziell das absteigende Ende der dikrotischen Welle *d* betrifft, prägt sich mehr und mehr das Bild der Hyperdikrotie aus. Bei 5, 6 und 7 hebt sich noch eine Andeutung der dikroten Welle vom Anstiege der folgenden systolischen Welle kennbar ab; am 9. und 10. Schlag, deren systolische Erhebung bereits vor dem Gipfel der dikroten Welle eintritt, schon nicht mehr: wir erhalten monokrote Schläge. Dass die Grundlinie durchweg auf die gleiche Abcisse zurückgeht, liefert den Beweis,

dass die Hyperdikrotie nicht auf Verminderung des Blutdruckes zurückgeführt werden kann, sondern auf Zunahme der Pulsfrequenz beruhen muss.

§ 20. Man ist oft betroffen, **von einem Patienten mit deutlich schwachem Herzen ein augenscheinlich ganz gleiches Kurvenbild zu erhalten, wie von einer gesunden und kräftigen Person.** Hierfür gibt es zwei Gründe. Beide Personen gebrauchen, solange sie sich ruhig verhalten, für ihre Lebensvorgänge den gleichen Blutdruck. Der eine erzielt ihn, indem sein kräftiges Herz mit einem Bruchteil von Kraft arbeitet. Im anderen Fall muss sich das Herz mit nahezu voller Kraft kontrahieren. Der Effekt auf den Blutdruck ist in beiden Fällen der gleiche, und dem entspricht die Ähnlichkeit der Sphygmogramme. Die bestehende Verschiedenheit stellt sich erst heraus, wenn beide Herzen gesteigerten Arbeitsansprüchen ausgesetzt werden, und hierfür findet der Sphygmograph gewöhnlich keine Verwendung. Der zweite Grund für die Ähnlichkeit der Kurvenbilder von verschieden kräftigen Herzen besteht darin, dass das Sphygmogramm nur den Ablauf von Schwankungen im Blutdruck zum Ausdruck bringt. Die Einwirkung eines kräftigen Herzens auf einen hohen Arteriendruck läuft in einer ganz ähnlichen Kurve ab, wie die Wirkung eines schwachen Herzens gegen einen Druck, dessen Höhe zwar an sich gering, aber im Verhältnis zu der Kraft des Herzmuskels relativ gross ist. Mit anderen Worten, der schwache Ventrikel findet an dem niederen Arteriendruck gleichen Widerstand zu überwinden, wie der kräftige Ventrikel am hohen Blutdruck. So wird der Gang der Zeigerausschläge gleich, wenn auch der auf die Feder einwirkende Druck nach seinem absoluten Werte differiert. Auf diesem Wege ist also ein Urteil über den Blutdruck vom Sphygmogramm nicht zu erwarten.

Kapitel IV.

Die sichtbaren Herzbewegungen bei Gesunden und Kranken.

Analyse der zeitlichen Verhältnisse. — Wann lassen sich Herzbewegungen durch die Brustwand hindurch beobachten? — Der Spitzenstoss. — Die Spitzenstosskurve vom linken Ventrikel. — Systolische Einziehungen. — Der kardiopneumatische Leberpuls. — Epigastrische Pulsation (Einziehung). — Spitzenstoss vom rechten Ventrikel ausgehend. — Übergang des Spitzenstosses vom linken auf den rechten Ventrikel. — Der Herzstoss. — Klinischer Wert des Kardiogramms.

§ 21. Um die Beziehung irgend einer zirkulatorischen Bewegungserscheinung zum Ablauf der Herzkontraktion im einzelnen festzustellen, geht man am besten von einem Vergleich mit dem Pulse der Carotis oder Radialis aus, welcher leicht zu erhalten, und dessen Verhältnis zur Herzperiode bekannt ist. Von hier ausgehend ermittelt man den **Kurvenabschnitt** *E*, denjenigen Zeitteil, während dessen die Aortenklappen offen stehen. Sein Verlauf in der Radialiskurve repräsentiert die Kontraktion der Kammer in ihrem Effekt auf die Arterie. Der Zeit nach fällt freilich das Auftreten der Welle in der Art. radialis nicht mit dem Beginn der Systole zusammen. Wegen der Entfernung, welche die Pulswelle zu durchlaufen hat, erscheint der Abschnitt *E* in der Radialiskurve später, als in einer Kurve von der Carotis, oder der Herzspitze. So gibt in Fig. 41 *E* den Ablauf der Ventrikelsystole wieder, wie sie an der Herzspitze, und wie sie am Radialpuls zum Ausdruck kommt. Der wirkliche Zeitpunkt des Eintritts der Systole liegt beide Male bei *O*.

§ 22. **Die Bewegungen des Herzens** sind bei einer gesunden Person gewöhnlich so sehr von den Lungen überdeckt, dass an der äusseren Brustwand nur wenig von diesen Vorgängen zu sehen ist. In manchen Fällen ist die Lunge so ausgedehnt oder die Brustwand so stark und fettreich, dass überhaupt keine Bewegung zu erkennen ist. Nur wenn ein grösserer Teil der Herzoberfläche einer dünnen Brustwand direkt anliegt, sei es durch Vergrösserung des Herzens mit Verdrängung der Lunge, sei es durch Retraktion der Lunge, wie in gewissen Fällen linksseitiger Lungenerkrankung, lässt sich eine Reihe von Bewegungen beobachten, die der Zusammenziehung und Ausdehnung des Herzens angehören. Die so erkennbaren Bewegungen sind nicht in allen Fällen die gleichen. Was in Erscheinung tritt, hängt davon ab, mit welchem Teil seiner Oberfläche das Herz der Brustwand anliegt und in welcher Beziehung zu den anderen benachbarten Weichteilen es steht. Die Bewegungen nehmen einen so raschen Ablauf, dass es schwer ist, ihre Bedeutung mit unbewaffneten Sinnen zu erfassen. Gegenüber Autoren, welche sich in ihren Beobachtungen ausschliesslich auf ihr Augenmass verlassen haben, und trotz aller eingehenden Arbeit zu irrigen Schlüssen kommen mussten, bin ich überzeugt, dass nur genaue Untersuchungen mit graphischen Methoden zu einer klaren und zutreffenden Einsicht führen können.

§ 23. Von allen Bewegungen des Herzens sind diejenigen am leichtesten zu verfolgen, welche mit der Systole und Diastole der Kammer zusammenhängen. Bewegungen, welche von den Vorhöfen ausgehen, werden von den unaufhörlichen ausgiebigeren Bewegungen der Kammern so überdeckt, dass man immer nur mit grossem Vorbehalt wird über sie aussagen können. Am leichtesten beobachtet man: 1. den Herzspitzenstoss, 2. die Anfüllung der Kammern, 3. die Entleerung der Kammern, 4. die Erschütterung, welche bei dem plötzlichen Übergang der Herzwände in den Kontraktionszustand sich mitteilt.

§ 24. Die augenfälligste und zugleich die wichtigste Bewegungserscheinung ist der **Herzspitzenstoss, d. i. die Aufrichtung der Herzspitze während der Kammersystole.** Gewöhnlich definiert man den Spitzenstoss als den tiefsten und äussersten Punkt des gegen die Brustwand anschlagenden Herzens. In der Regel fühlt man ihn bei gesunden erwachsenen Menschen im fünften linken Zwischenrippenraum, direkt einwärts von der Brustwarzenlinie.

Er kann bei Kindern und auch bei manchen Erwachsenen im vierten Zwischenrippenraum und nach aussen von der Warze zu finden sein. Bei Herzerkrankungen ändert er seinen Ort mit der zunehmenden Vergrösserung des Herzens. Er kommt nur dann zur Erscheinung, wenn der linke Ventrikel mit der Brustwand in Berührung steht. Weiter unten wird von einem „Spitzenstoss" die Rede sein, der vom rechten Ventrikel ausgeht und eine Bewegungserscheinung anderer Art ist. Dass der vom linken Ventrikel ausgehende Spitzenstoss eine Vorwärtsdislokation des Herzens darstellt, lässt sich mit Auge und Finger feststellen.

Während des ganzen Zeitraumes der Kammersystole bleibt die Herzspitze gewöhnlich dem Zwischenrippenraum angepresst, so dass, wie z. B. in Kurve Fig. 25, der schreibende Hebel

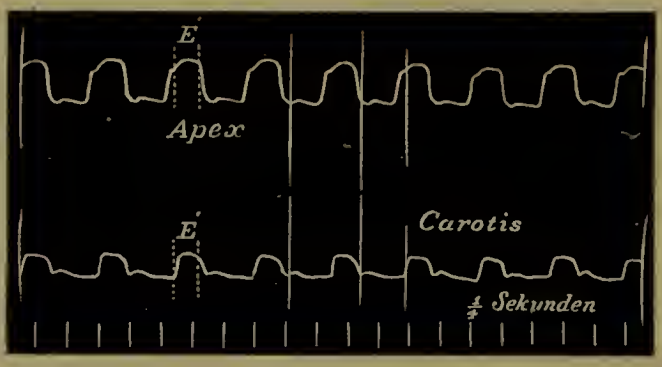

Fig. 25. Gleichzeitige Aufnahme des Herzspitzenstosses mit dem Carotispuls. *E'* das systolische „Plateau" des Kardiogramms (obere Kurve) fällt mit der Austreibungsperiode (untere Kurve) zusammen.

während der ganzen Dauer der Ventrikelentleerung (*E*) hochgehoben bleibt. Ist der linke Ventrikel stark hypertropisch, so kann man die Vorwölbung zuweilen über zwei oder drei Zwischenrippenräume nachweisen.

Sind die Räume weit und die Brustwand dünn, und man drückt die Fingerspitze in den dritten oder vierten Zwischenrippenraum nahe dem Sternum ein, so kann man fühlen, wie der rechte Ventrikel erhärtet und während der ganzen Zeitdauer der Systole hart und an den Finger angepresst bleibt. Doch ist es hier nicht statthaft von einer Vorwärtsbewegung zu sprechen. Hier ist das Herz immer in Berührung mit der Brustwand; während der Diastole stösst der in den Zwischenrippenraum eingedrängte Finger in ganz gleicher Weise an die erschlaffte Herzwand. Sobald die rechte Kammer sich kontrahiert,

fühlt der Finger die Erhärtung als einen vermehrten Widerstand. Aber dieses Gefühl als ob etwas andränge, fällt tatsächlich mit einer Einwärtsbewegung der Weichteile des Zwischenrippenraumes zusammen (Fig. 30).

§ 25. In einer Spitzenstosskurve (Kardiogramm) ist graphisch wiedergegeben (Fig. 26): 1. Die Vorwärtsbewegung der Herzspitze, während der Herzmuskel seine Kontraktion beginnt (*D*). 2. Der Druck der Herzspitze gegen die Brustwand so lange die Kammern sich entleeren (*E*). 3. Das Zurückweichen der Herzspitze, wann die Kammern erschlaffen (*F*). 4. Die allmähliche Wiederanfüllung der Kammern während der Diastole (*G*).

1. **Die beginnende Kontraktion der Kammern** (Fig. 26 *D*). Dieser Abschnitt entspricht der präsphygmischen Periode *D* in Fig. 8. Der Druck im Innern des Ventrikels steigt schnell. Die

Fig. 26. Gleichzeitige Kurven von Herzspitzenstoss und Pulsation der Art. pulmonalis, bei sehr rasch rotierender Trommel aufgenommen. Die Buchstabenbezeichnung entspricht derjenigen in Fig. 8. *D* Kontraktionsanfang (Anspannung); *E* Austreibung; *F* Erschlaffung; *G* Wiederanfüllung der Ventrikel.

Atrioventrikularklappen schliessen, sobald dieser Druck den im Vorhof übersteigt. Sobald er auch den Druck der Aorta bezw. Pulmonalis übersteigt, öffnen sich die Seminularklappen. Hiermit schliesst der Abschnitt *D*; die Kurve hört plötzlich auf zu steigen.

Fig. 26 zeigt gleichzeitig aufgenommene Kurven von Pulmonalarterie und Herzspitze. Da der Beginn des Pulses in der Arterie mit der Öffnung der Semilunarklappen eintritt, so muss er auch genau mit dem Ende des Abschnitts *D* der Herzspitzenkurve zusammenfallen. Dementsprechend fällt in der Figur der Beginn der Pulserhebung genau mit dem Ende der Spitzenkurven-Erhebung zusammen. Bei Zeichnung dieser Figur rotierte der aufnehmende Zylinder sehr schnell, um die Details der Kurve so weit als möglich auseinander zu ziehen. Lässt man den Zylinder mit geringerer Geschwindigkeit rotieren

(Fig. 27), so stellt jener Abschnitt fast eine Senkrechte dar. Gewonnen sind die Kurven von einem jungen Menschen mit Phthise und hochgradiger Schrumpfung der linken Lungenspitze. Durch den mageren Brustkorb hindurch konnte man Bewegungen verschiedener Herzteile leicht beobachten. Im zweiten linken Zwischenrippenraum bestand deutliche Pulsation, deren Deutung auf die Pulmonalarterie sich durch Vergleichung mit dem gleichzeitig aufgenommenen Carotispuls sicherstellen lässt (Fig. 28). Man beachte, dass der Carotispuls ein klein wenig später erscheint als der Pulmonalpuls. Auch hier wurde nach zwei Schlägen der Zylinder in sehr schnelle Rotation versetzt um die Details zu trennen.

Fig. 27. Dieselben Vorgänge wie in Fig. 26 bei langsamer Rotation der Trommel aufgenommen.

2. **Die Entleerung der Kammern** (Fig. 26 *E*). Dieser Abschnitt entspricht dem Kurvenabschnitt *E* in Fig. 8. Sobald

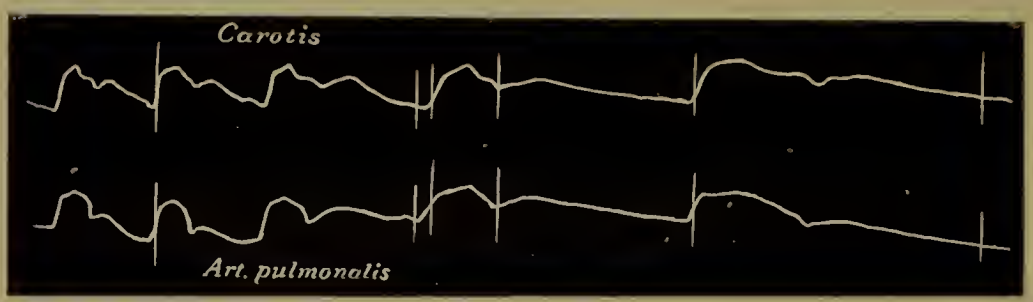

Fig. 28. Gleichzeitige Aufnahme der Artt. carotis und pulmonalis.

der Innendruck in der Kammer den in der Aorta und Pulmonalis übertrifft, öffnen sich die Semilunarklappen und das Blut strömt aus. Während dieses Zeitteils hält sich die Herzspitze gewöhnlich stationär; in vielen Kurven (z. B. Fig. 26) zeichnet sie eine Horizontale. An Stelle eines solchen Plateaus kann die Kurve noch ein wenig ansteigen (z. B. Fig. 25), zum Zeichen dass die Kammer sich noch ein wenig weiter verändert. Zuweilen sinkt auch die Kurve rascher ab (Fig. 26 und 27). Ich kann dies nur so verstehen, dass sich das Herz während seiner Systole durch Verkleinerung von dem Zwischenrippenraum entfernt. Ich werde weiter unten zeigen, wie man dieses Zurück

weichen an verschiedenen Stellen nachweisen kann, ja ich habe unmittelbar unter einem verbreiterten Spitzenstoss ein solches Zurückweichen mit Bestimmtheit feststellen können. Dem Spitzenstoss liegt eine Verlagerung des Herzens nach vorn zu grunde, gleichzeitig aber erfahren die Kammern eine Verkleinerung infolge ihrer Entleerung. Wenn nun die äusserste Herzspitze gerade genau im Zwischenrippenraum steht, so kann es vorkommen, dass die Spitze im Anfang der Systole andrängt, und, sobald die Verkleinerung überwiegt, wieder zurückweicht.

Sobald der Druck in der Aorta höher steigt als in der Kammer, hört das Ausströmen des Blutes auf. Infolgedessen schliessen sich die Taschenklappen, der Herzmuskel erschlafft und das Ende der Systole zeigt sich im Kardiogramm durch den Beginn eines raschen Abfalles an.

3. **Die Erschlaffung des Herzmuskels** (Fig. 26 *F*). Dieser Abschnitt entspricht der postsphygmischen Periode in Fig. 8. Wie sich mit der Erschlaffung der Kammerwand die Herzspitze von der Brustwand entfernt, zeigt sich in dem allmählichen Abfall der Kurve an, wo die Kurve schon während des Abschnitts *E* gefallen war, durch Beschleunigung des Abfalles (Figg. 26 und 27). Währenddessen sinkt der Kammerdruck rasch, im Moment der vollständigen Erschlaffung unter den Druck im Innern der Vorhöfe. Sobald dies eintritt, öffnen sich die Atrioventrikularklappen. Die Herzspitze hat ihren weitesten Abstand von der Brustwand erreicht, und die Kurve ihren niedersten Stand.

4. **Die Füllung der Kammern** (Fig. 26 *G*). Nach Öffnung der Atrioventrikularklappen strömt das Blut aus den Vorhöfen in die Kammern. Die Ventrikel dehnen sich aus, die Herzwand drängt gegen den Zwischenrippenraum und der Zeiger hebt sich langsam. Die Kurve zeigt ein allmähliches Ansteigen. In vielen Fällen erreicht das Herz in diesem Zeitabschnitt die interkostalen Weichteile nicht, so dass die Füllung der Kammern äusserlich nicht in Erscheinung tritt, wie z. B. in Fig. 25 und manchen anderen Figuren des Textes. In Kurven, welche diesen Abschnitt haben, findet man manchmal unmittelbar vor dem Einsetzen der Kammersystole eine kleine sehr deutliche Erhebung (*a*, Figg. 26 und 29). Sie zeigt eine plötzliche Zunahme des Kammerinhaltes an und ist auf die Kontraktion des Vorhofes zurückzuführen.

§ 26. Wenn die Kammern ihren Inhalt austreiben, erleiden sie natürlich eine Grössenabnahme. Diese Verkleinerung tritt plötzlich auf, und mit erheblicher Kraft. Auf die nachgiebigen Weichteile in der Umgebung des Herzens wird ein Zug ausgeübt, den man auf verschiedene Weise nachweisen kann. Von John Hunter (5) stammt die erste Angabe, dass die Ventrikelsystole einen negativen Druck ausübe, der die

Fig. 29. Gleichzeitige Aufnahme von Spitzenstoss und Radialpuls. *a* Vorhofsystole. Die dritte Erhebung der Spitzenstosskurve durch die Inspirationsbewegung verdeckt.

Einströmung des venösen Blutes in den Brustkorb begünstige. Dass diese **„kardiopneumatische Druckschwankung"** im Sinne einer Aspiration auf die Lunge einwirkt, haben verschiedene Autoren gefunden. Den Beobachtungen von Mosso (6) und Delépine (7) über Schwankungen der Luftsäule in den Atemwegen synchron der Herztätigkeit entsprechen eine Anzahl hier wieder gegebener Kurven von der Sternalgegend, dem unteren Leberrand, dem Epigastrium.

Die Kurve Fig. 30 demonstriert eine solche **Einwärtsbewegung der dem Herzen anliegenden Interkostalräume.** Sie

Fig. 30. Herzbewegung (obere Kurve) in ihrer ersten Hälfte vom IV. Interkostalraum dicht ausserhalb der Brustwarze (Spitzenstoss), in ihrer zweiten Hälfte vom gleichen Interkostalraum am linken Sternalrand. Der Vergleich mit der darunter stehenden Radialiskurve ergibt, dass der Austreibungsperiode des Herzens *E* in der ersten Hälfte des Kardiogramms (Herzspitze) eine systolische Erhebung, in der zweiten Hälfte (Ventrikel) eine Einsenkung entspricht.

stammt von einem 14 jährigen Knaben. Der Spitzenstoss war deutlich im 4. Interkostalraum nach aussen von der Brustwarze. Zur selben Zeit, wo die Herzspitze nach aussen drängte, wurden

medialwärts davon Haut und Weichteile des gleichen Interkostalraums eingezogen. In der Figur ist mit dem Radialpuls zuerst viermal der Spitzenstoss aufgezeichnet, dann das Uhrwerk angehalten und der Rezeptor einwärts von der Brustwarze auf die Herzgegend aufgesetzt, woher das „umgekehrte Kardiogramm" der zweiten Hälfte der Kurve stammt. Der systolischen Pulswelle *E*, der Austreibungszeit der Kammer, entspricht in der Spitzenkurve eine breite Erhebung, dagegen in der Kurve von der Herzvorderfläche eine tiefe Senkung. Der aufsteigende Schenkel der Spitzenkurve markiert den Übergang der Herzkammern in Kontraktion (Fig. 26 *D*). Dieser Abschnitt ist im umgekehrten Kardiogramm durch eine ganz kleine Welle vertreten, die Erschütterung des Augenblicks wo der Ventrikel in Kontraktion übergeht, und noch kein Blut die Kammer verlassen hat. Sobald als die Semilunarklappen sich öffnen und das Blut ausströmt, nimmt das Herz an Grösse ab, aspiriert die bedeckenden Weichteile, und verursacht den steilen Abfall, mit dem das umgekehrte Kardiogramm seinen Verlauf fortsetzt.

§ 27. Die Aspiration wirkt nicht nur auf die unmittelbare Nachbarschaft des Herzens, sondern kann in geeigneten Fällen sogar deutliche **Exkursionen der Leber** bewirken. Alle Autoren, welche über diese Bewegung der Leber gearbeitet haben, sprechen von einer Abwärtsbewegung synchron der Systole. Meine sorgfältig aufgenommenen Kurven (Fig. 31 und 32) liefern den Beweis, dass die Bewegung im umgekehrten Sinne erfolgt. Die Leber steigt synchron der Kammersystole in die Höhe. In Fig. 33 ist die Leberbewegung zugleich mit dem Carotispuls aufgenommen. Die Leber steigt genau gleichzeitig mit dem Erscheinen der Pulswelle nach oben und beginnt erst nach dem Schluss der Kammersystole langsam herunterzusinken. Diese Bewegungen der Leber sind meiner Ansicht nach zwar nicht sehr ausgiebig, aber doch gross genug, um auch der palpierenden Hand aufzufallen. Es ist eine



Fig. 31. Gleichzeitige Aufnahme des Herzspitzenstosses und des unteren Leberrandes. Mit dem Beginn der Austreibungszeit des Ventrikels findet eine Senkung in der Kurve der Leber statt (Aufwärtsbewegung des unteren Leberrandes).

Dislokation des Organs als Ganzes und mit dem Leberpuls, der ein periodisches An- und Abschwellen des Organs ist, nicht zu verwechseln.

§ 28. **Epigastrische Pulsationen** können auf vier Ursachen zurückgeführt werden. 1. Auf das erweiterte rechte Herz, 2. auf den hypertrophischen linken Ventrikel, 3. die Bauchaorta und 4. ein Aneurysma der Bauchaorta. Die Erscheinung besteht in einem periodischen Vorwölben und Einsinken der Herzgrube. Ganz allgemein ist die Annahme, dass dieselbe auf die Systole des rechten Ventrikels beruhe und ihrem Wesen nach eine dem Spitzenstosse analoge Vorwölbung sei. Nimmt man die Pulsation aber genau auf und vergleicht sie sorgfältig mit dem Carotispuls, so findet man, dass die Vorwölbung im Epigastrium dem Carotispuls zeitlich vorangeht, und die Einziehung mit der Pulswelle zusammenfällt. Der Spitzenstoss lässt sich in diesen Fällen selten zum Vergleich heranziehen, weil der linke Ventrikel gewöhnlich vom rechten nach hinten verdrängt ist. In Fig. 34 ist der Radialpuls als Zeitunterlage benutzt. Wenn man die Zeitdauer für den Verlauf der Welle vom Herzen bis zum Handgelenk in Rechnung zieht, so stellt sich heraus, dass die grosse Senkung der Pulskurve genau mit der Austreibungszeit (E) zusammenfällt. Es handelt sich um eine systolische Einziehung. Der Patient, von dem die Kurve stammt, ging an perniciöser Anämie zu grunde. Bei der Autopsie wurde an der Stelle, an welcher die Kurve aufgenommen war, eine Nadel eingestochen und festgestellt, dass sie in den rechten Ventrikel eingedrungen war.

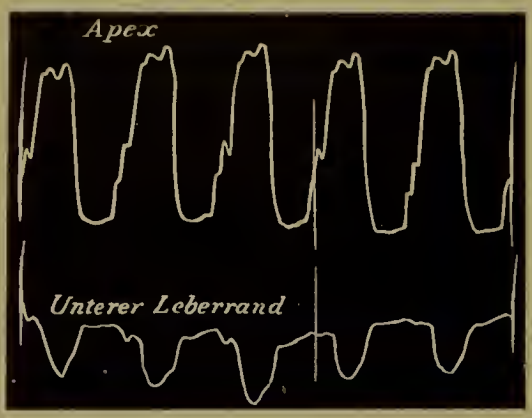

Fig. 32. Siehe Fig. 31.

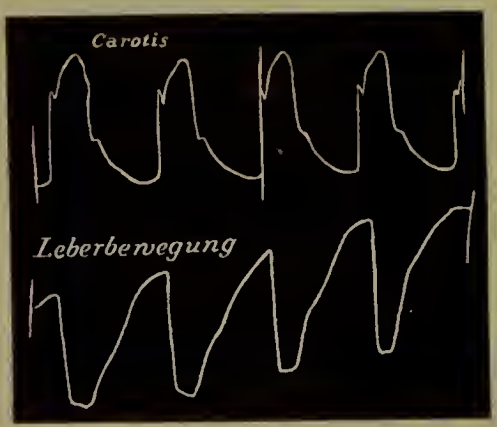

Fig. 33. Carotispuls und Leberrandbewegung.

Die Kurve in Fig. 35 ist ähnlich, ausser dass hier auf den absteigenden Schenkel eine kleine Welle *c* aufgesetzt ist. Dieselbe entspricht, wie sich herausstellt, der Zeit nach genau dem Pulse der Bauchaorta, wie man ihn in der Mitte des Epigastrium erhält, und wovon man einige Pulse ebenfalls wiedergegeben findet. Die Welle *c* ist demnach auf den Stoss zurück-

Fig. 34. Epigastrische Pulsation mit dem Radialpuls verglichen. Senkung während der Kammersystole, Vorwölbung während der Diastole. Die Pulsation geht vom dilatierten rechten Ventrikel aus.

Fig. 35. Wie Fig. 34. Die kleine Welle *c* ist durch Übertragung des Pulses der Bauchaorta zu erklären. Auf dem Ende des Streifens einige Pulse der Bauchaorta für sich aufgenommen.

Fig. 36. Epigastrische Pulsation vom hypertrophischen linken Ventrikel ausgehend; sie ist synchron dem Spitzenstoss.

zuführen, den die pulsierende Aorta den überlagernden Organen mitteilt.

Epigastrische Pulsationen, welche von einem **hypertrophischen linken Herzen** ausgehen, haben den gleichen Verlauf wie der Spitzenstoss (Fig. 36).

Epigastrische Pulsationen, **welche von der Bauchaorta ausgehen,** sind ebenfalls von denen der rechten Kammer wohl zu unterscheiden; sie stimmen nach Aussehen und Verlauf mit dem

Radialpulse überein (Fig. 37). Epigastrische Pulsation, die einem **Aneurysma** entstammt, würde sich wohl ebenso verhalten.



Fig. 37. Epigastrische Pulsation der Bauchaorta und Radialpuls.

§ 29. Wenn man unter Spitzenstoss der landläufigen Auffassung nach den tiefsten und äussersten Punkt der sichtbaren Herzbewegung versteht, dann gibt es noch einen Spitzenstoss ganz anderer Art, welcher von der rechten Kammer ausgeht. In gewissen Fällen von Herzerweiterung geht fast die ganze Vorderfläche des Herzens an die rechte Kammer und Vorkammer über, während auf die linke Kammer nur ein kleiner Randstreifen kommt, der so weit nach hinten liegt, dass er von der Lunge bedeckt die Brustwand nicht er-

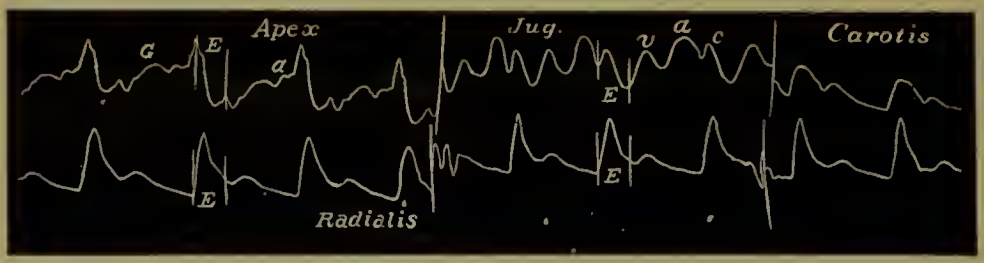

Fig. 38. Spitzenstoss, Jugularvenenpuls und Carotispuls verglichen mit dem Radialpuls (untere Kurve). Die Spitzenstosskurve (oben) zeigt Senkung während der Austreibungszeit *E*; der Spitzenstoss geht vom rechten Herzen aus. Die steile Zacke vor *E* durch den Shock des Kontraktionsbeginns. *a* Dehnung der Kammer durch die Vorhofsystole, fällt zeitlich genau zusammen mit der höchsten Erhebung *a* der Venenpulskurve.

reicht. In solchen Fällen gehört „der äusserste und tiefste Punkt des Herzens" der rechten Kammer an. Der Spitzenstoss, den man dann erhält, schliesst sich seiner Art nach durchaus dem Verhalten der Leberbewegung, der epigastrischen Pulsation und dem umgekehrten Kardiogramm in Fig. 30 an. Es besteht eine **systolische Einziehung**, wo die Spitze des linken Ventrikel eine Vorwölbung gemacht hätte. Fig. 38 stammt von einem 18 jährigen jungen Mann mit einfacher Herzdilatation ohne Klappenfehler. Es bestand ein deutlicher Venenpuls von dem einige Wellen wieder gegeben sind. Der Spitzenstoss zeigt

synchron der Austreibungszeit *E* der Kammern eine tiefe Senkung. Die steile Erhebung davor ist auf die Herzerschütterung bei dem plötzlichen Übergang in Systole zurückzuführen; ich möchte sie, wenn sie auch dem Abschnitt *D* (Fig. 26 und 27) der rechten Spitzenkurve zu entsprechen scheint, doch als einen Instrumentalfehler auffassen, weil ich die sehr heftige Erschütterung bei der plötzlichen und verstärkten Kontraktion in diesem Falle beobachten konnte. Die davor befindliche kleine Welle *a* findet sich auch in den Figuren 26 und 29 und entspricht hier wie dort der Dehnung der Ventrikel durch die Vorhofssystole; sie fällt auch genau auf denselben Zeitpunkt der Herztätigkeit wie die Welle *a* im Venenpuls, deren Ursprung der gleiche ist. Den gemeinsamen Ausgangspunkt zum Lesen aller Kurven gibt der Abschnitt *E*. Von ihm aus kann man leicht und zuverlässig die einzelnen Kurvendetails auf ihre Entstehung zurückführen. So erkennt man, dass die Kontraktionswelle zu-



Fig. 39. Spitzenstoss und Radialpuls bei chronischer Mitralstenose. Erhebung während der Systole *E*; der Spitzenstoss entstammt der linken Kammer.

erst im Vorhof auftritt, und dann auf die Kammer übergeht. Zwischen der Austreibungszeit der Vorhöfe und derjenigen der Kammern besteht ein Intervall, währenddessen die Kammer sich kontrahiert und ihren Druck vermehrt, ehe die Semilunarklappen sich öffnen. Diese präsphygmische Periode der Spitzenkurve (Fig. 26 *D*) entspricht in der Jugularvenenkurve genau dem Abschnitt von der hohen Erhebung *a* (Vorhofsystole) bis zu der Welle *c* (Carotispuls). Die Deutung des letzten Punktes ergibt sich aus dem Vergleich mit der aufgenommenen Carotis.

§ 30. Es kann auch gelegentlich vorkommen, dass der Spitzenstoss während des Verlaufs einer Herzkrankheit seinen Charakter wechselt, statt der Charakteristika der linken Kammer diejenige der rechten zu zeigen beginnt, und nach Wiedereintritt der Kompensation wieder die für den linken Ventrikel bezeichnende Art annimmt. Fälle von Mitralstenose liefern die typischsten Beispiele.

Fig. 39 wurde bei einem Fall von Mitralstenose am 2. März

1893 aufgenommen; der Spitzenstoss stand im sechsten Zwischenrippenraum. Am 12. Februar 1895, als Fig. 45 aufgenommen wurde, bestand hochgradige Kompensationsstörung; der Spitzenstoss befand sich im siebenten Zwischenrippenraum. In der ersten Figur entspricht der Austreibungsperiode *E* eine deutliche Erhebung; der Spitzenstoss geht vom linken Ventrikel aus. In der letzten Figur dagegen entfällt auf *E* eine tiefe Senkung.

Fig. 40. Derselbe Fall wie Fig. 39 während schwerer Kompensationsstörung. Die Kurve zeigt entsprechend der Systole eine Senkung, kommt also vom rechten Ventrikel. Hochgradige Arhythmie.

Nach Überstehen des Anfalls war der Spitzenstoss wieder im sechsten Zwischenrippenraum zu finden, und in die Austreibungszeit fällt (Fig. 41) wieder eine Vorwölbung. Mit anderen Worten, nach Wiedereintritt der Kompensation hat das rechte Herz an Ausdehnung abgenommen und sich soweit verkleinert, dass die linke Kammer wieder in Berührung mit der Brustwand gelangt und der richtige Spitzenstoss zur Geltung kommt.

§ 31. In Lehrbüchern findet man die Behauptung, dass eine systolische Einziehung der Herzspitze als diagnostisches Merkmal für Synechie des Perikards sich verwerten lasse. Ich habe

Fig. 41. Derselbe Fall wie Fig. 39 und 40. Systolische Erhebung. *o* die zeitlich wirklich identischen Punkte beider Kurven.

in manchen Fällen an der Herzspitze zeitweilig systolische Hebungen, und zu anderen Zeiten systolische Einziehungen entsprechend der rechten Kammer erhalten. Bei der Autopsie habe ich niemals eine Obliteration des Herzbeutels gefunden. Man muss sich eben merken, dass „der tiefste und äusserste Punkt der sichtbaren Herzbewegung" der rechten Kammer angehören kann, und dass in

diesem Falle das Kardiogramm sich umkehrt d. h. das Herz bei der Systole von der Brustwand abrückt und während der Diastole vorrückt. Dieses Verhältnis lässt sich bei der Inspektion nur selten richtig übersehen. Auch auf das Aussehen der Kurven darf man sich nicht verlassen. Fig. 41 hatte ich ohne Schwierigkeit als Ausdruck des linken Ventrikels erkannt. Aber bei Betrachtung von Fig. 42 von einem anderen Patienten hatte ich mich zuerst geirrt. Sie hatte solche Ähnlichkeit mit Fig. 41, dass ich die Kurve zunächst als Spitzenstosskurve vom linken Ventrikel bei Seite gelegt hatte. Erst bei genauer Ausmessung mit dem Zirkel stellte sich heraus, dass die Erhebung, bezogen auf den Radialpuls, nicht in die Austreibungsperiode fiel, sondern in die Zeit der Kammerdiastole, während mit der Systole *E* der Abfall der Kurve zusammengehört. Solche Erfahrungen müssen betont werden. Sie beweisen, dass der

Fig. 42. Die Spitzenstosskurve ähnelt ihrem Aussehen nach täuschend einer normalen. Erst die Zeitvergleichung mit der Radialiskurve zeigt, dass die Erhebung diastolisch ist, also vom dilatierten rechten Ventrikel ausgeht.

Spitzenstoss als Ausgangspunkt irreführen kann, dass man als Ausgangspunkt der Analyse nur den Arterienpuls nehmen darf. Will man vom Spitzenstoss ausgehen, so muss seine Provenienz zuvor festgestellt werden.

§ 32. Nicht nur die Beschaffenheit, sondern auch **die Lage des Spitzenstosses kann im Verlaufe vorgeschrittener Herzfehler erheblich wechseln, und zwar infolge von Schrumpfungsvorgängen in den benachbarten Lungenteilen.** So finde ich z. B. bei Mitralfehlern in früheren Epochen einen Spitzenstoss, der dem rechten Ventrikel entspricht, so lange der linke Ventrikel durch die Dilatation des rechten nach hinten verlagert ist. Im Verlauf führt der Druck des vergrösserten Herzens zu Atelektase und Schrumpfung in den Lungen, und ein grösserer Teil der Herzoberfläche tritt an die Brustwand heran. In solchen Fällen kann der Spitzenstoss bis in die hintere Axillarlinie und bis in den achten Zwischenrippenraum rücken; die Kurve ent-

spricht dann dem linken Herzen. So in dem Falle, von dem Fig. 303 stammt. Die Autopsie wies nach, dass die Stelle von der die Kurve aufgenommen war, der Spitze des linken Ventrikel angehörte. Die Lunge war geschrumpft und retrahiert; fast die ganze Herzvorderfläche wurde von der gewaltig vergrösserten rechten Kammer und Vorkammer eingenommen.

§ 33. Ich habe in meiner Darstellung stets von dem Herzspitzenstoss gesprochen. Von diesem unterscheide ich streng diejenige Erschütterung, die das Herz der Brustwand mitteilt, während die Kammermuskulatur in Kontraktion übergeht. Dieser Stoss fällt zeitlich mit dem Spitzenstoss zusammen. Beide Erscheinungen sind so eng verbunden, dass sie leicht für einen einzigen Vorgang gehalten werden, den **„Herzstoss“**. Diese Unklarheit hat meiner Überzeugung nach manche falsche Interpretation der Herzbewegungen verschuldet. Der Spitzenstoss geht von der linken Kammer aus und dauert durch die ganze Kammersystole hindurch; der Herzstoss entsteht bei der plötzlichen Anspannung der Muskulatur beider Kammern und dauert nur einen kurzen Zeitraum. Diese Erschütterung ist es, die in vielen Kurven, z. B. Figg. 29 und 38, den Zeiger zum Beginn der Systole hochschleudert. In der Spitzenstosskurve entspricht ihr nur der kurze Anstieg *D* (Figg. 26 und 27). In den Kurven der Leberbewegung (Figg. 31 und 32), der epigastrischen Pulsation (Fig. 34) und den Kardiogrammen von der Herzvorderfläche erkennt man ihren Ausdruck deutlich in einer kleinen Erhebung vor dem Eintritte der Senkung, welche der Entleerung der Kammern entspricht. Ich lege dieser Unterscheidung nicht nur theoretischen Wert, sondern auch praktische Bedeutung bei. Wenn man z. B. eine epigastrische Pulsation, mit einem diffusen Herzstoss vergleicht, so wird man feststellen, dass die epigastrische Einziehung dem „Herzstoss“ folgt. Wirft man diesen mit dem Spitzenstoss zusammen, so gelangt man zu der irrtümlichen Folgerung, die Vorwölbung für systolisch und die Einziehung für diastolisch zu halten. In vielen Fällen ist die Erschütterung das Einzige, was man von der Herztätigkeit äusserlich wahrnehmen kann, besonders bei Herzerweiterungen, wo vorwiegend die rechte Herzhälfte der Brustwand anliegt. In solchen Fällen darf man die Erschütterung nicht als eine Äusserung der rechten Kammer allein auffassen; es ist unmöglich, den Shock des rechten Herzens von demjenigen des linken Herzens zu unterscheiden. Will man

sie als Zeichen einer isolierten Kontraktion des rechten Herzens verwenden, um Aussetzen des Radialpulses als isolierten Ausfall einzelner Kontraktionen der linken Kammer zu deuten, so werden wir später sehen, dass diese Beweisführung nicht nur unzulänglich, sondern direkt irreführend ist.

Schlussbetrachtung.

§ 34. Will man den Wert der Kardiographie richtig einschätzen, so muss man sich darüber klar sein, was der Spitzenstoss ist. Während der Diastole nimmt das Herz durch die Einströmung des Blutes in alle vier Hohlräume allmählich zu. Die Vorhofssystole bedingt eine geringe Vergrösserung der Kammern durch Inhaltszuwuchs. Dies zeigt manchmal eine kleine Welle an (*a* Figg. 26, 29, 38), die öfter fehlt. Das Einsetzen der Kammersystole führt zu einer grossen Veränderung in der Lage des linken Ventrikels. Der Muskel erhärtet und zieht sich um seinen Inhalt zusammen. Gleichzeitig aber vollzieht das Organ eine Drehung, so, dass es die erhärtete Spitze vorwärts schiebt und mit erheblicher Kraft gegen die Brustwand andrängt. Diesen Vorgang erkennen wir als Spitzenstoss. Während der Austreibungszeit der Kammern bleibt die Spitze der Brustwand angepresst. Nach der Entleerung der Kammern erschlafft der Herzmuskel, und die Spitze rückt von der Brustwand ab. Es beruht also die Bewegung der Herzspitze auf einer periodischen Ortsveränderung des Herzens. Weil wir aber von gewissen Vorgängen, wie z. B. von der Muskelleistung des Herzens und der Erhöhung des Kammerdrucks wissen, dass sie damit gleichzeitig ablaufen, hat man Aufschlüsse über die Grösse dieser Vorgänge in den Kurven gesucht. Aber eine kurze Überlegung muss zeigen, dass die Bewegung, welche die Ortsveränderung eines Herzteiles aufzeichnet, so wenig einen Massstab für die Kraft seiner Muskulatur oder die Höhe seines Pumpdruckes abgeben kann wie die Aufnahme eines Ellbogenstosses oder eines Kopfnickens die Kraft der Muskeln oder die produzierte Arbeit angeben könnte.

Nur insofern als wir die regelmässigen Beziehungen kennen, die der Spitzenstoss zum Ablauf der Kammersystole hat, können wir ihm Anhaltspunkte für Eintrittszeit und Ablauf anderer Teilvorgänge der Herztätigkeit entnehmen, die wir gleichzeitig mit ihm aufzeichnen.

Ein „umgekehrtes Kardiogramm“ vom tiefsten und äussersten Punkt der Herzbewegung ist ein Beweis für Dilatation des rechten Herzens. Mit dieser einzigen Ausnahme kommt beim Studium des Kardiogramms bei weitem nicht so viel Gewinn heraus als bei der physikalischen Untersuchung des Spitzenstosses. Lage, Grösse und Stärke des Spitzenstosses lassen sich besser durch die aufgelegte Hand bestimmen. Die Dauer der Kammersystole lässt sich besser an der Kurve des Radialpulses verfolgen. Für klinische Zwecke ist demnach die Aufnahme des Spitzenstosses nur von geringem Wert.

Von der Anführung meiner Fälle von schwieliger Mediastinitis habe ich abgesehen, weil meine Erfahrungen auf diesem Gebiete zu beschränkt sind.

Kapitel V.

Die Komponenten des Pulses.

Die linke Herzkammer. — Die Arterien. — Die Nerven. — Das Blut.

§ 35. Die Aufgabe des Kreislaufs ist, das Material für die Ernährung der Gewebe und den Wiederersatz der verbrauchten Gewebe in ständiger Strömung zu erhalten und die Gewebe von den Abfallprodukten, soweit sie in das Gefässsystem einzutreten vermögen, zu befreien. Zur Erleichterung des Austausches zwischen Blut und Gewebe ist es von Bedeutung, dass beide in innigen Kontakt treten, und für den Austausch eine gewisse Zeit zur Verfügung haben. Dies wird erreicht, indem das kreisende Blut dauernd unter einem bestimmten Druck gehalten wird, indem bei Annäherung an die Kapillaren der Strom sich verlangsamt und zu gleicher Zeit seinen intermittierenden Charakter verliert. Zur Erreichung dieses Endes kommen vier Faktoren in Betracht: 1. Die linke Kammer als Kraftquelle, 2. die Arterien als Kanäle, 3. die Gefässnerven als Regulatoren für die Zufuhr, 4. das Blut als Träger der nährenden Bestandteile.

§ 36. I. **Der linke Ventrikel** ist die alleinige Kraftquelle für die Fortbewegung des Blutes im arteriellen Gefässsystem. Seine Fähigkeit, seine Tätigkeit zu steigern und zu verringern, bedingt die Möglichkeit, den Blutstrom je nach den Ansprüchen der arbeitenden oder ruhenden Organe zu regulieren. Die Kraft des linken Ventrikels ist es, die wir in der Stärke des Pulses abzuschätzen suchen. Die volle Arbeit der Kammerkontraktion kommt dem strömenden Blute auch ausserhalb der Zeit der Systole zu gute. Der Ventrikel presst nicht nur eine gewisse

Menge Blut in die Arterien, sondern er besorgt dies mit so grosser Energie, dass er die grossen Arterien um etwas dehnt. Die elastischen Wände dieser Gefässe geben, sobald die Systole nachlässt, diesen Druck an ihren Inhalt zurück und erhalten so den Blutdruck auf gewisser Höhe, auch während der Ventrikel ruht. Die Muskelkraft der Kammer speichert sich so in der Elastizität der Arterienwand auf und wird während der Diastole frei.

§ 37. II. **Die Arterien** sind im Bau ihrer Wandungen vom Herzen nach der Peripherie verschieden. In der Hauptsache läuft die Differenz darauf hinaus, dass nach dem Herzen zu die elastischen Fasern, nach der Peripherie hin die glatte Muskulatur überwiegt. Die Bedeutung der Elastica ist bereits besprochen. Durch die Funktion der Gefässmuskulatur wird das Kaliber der kleinen Arterien entsprechend dem Arbeits- oder Ruhezustand der Gewebe eingestellt. Die Muskulatur braucht nicht etwa im gesamten Gefässsystem gleichzeitig in Tätigkeit zu treten, sondern vermag die Gefässe in abgegrenzten Bezirken, je nach den lokalen Bedürfnissen der Gewebe zu verengern und zu erweitern. Dieses Vermögen ist von der Kraft des Herzens durchaus unabhängig, und wird von einem besonderen Nervenapparat reflektorisch geleitet. Ihr Tonus setzt dem Strömen des Blutes dauernd einen Widerstand von variabler Grösse entgegen, und dieser Widerstand ist es, der die Schwankungen des Blutdrucks veranlasst und auch ausgleicht. Die Kraft, die wir anwenden müssen, den Innendruck der Arterie durch Gegendruck mit dem Finger zu überwinden, hängt von dem wechselnden Stand ihrer Kontraktion ab, der wieder von den verschiedenartigsten Reizen beeinflusst wird.

§ 38. III. **Die Einwirkung des Nervensystems auf die Pulsbeschaffenheit** zeigt sich erstens in der Beeinflussung von Frequenz, Rhythmus und Kraft der Herztätigkeit und zweitens in dem Einfluss auf die Gefässe. Der ersten Reihe von Funktionen stehen die das Herz versorgenden nervösen Organe vor. Deren sind drei verschiedene bekannt: a) der intrakardiale Ganglienapparat; b) der N. vagus; c) sympathische Nerven. Die Funktion des **intrakardialen Nervenmechanismus** ist noch dunkel; aber man kann mit gutem Grund annehmen, dass die Leitung des Herzrhythmus und vielleicht auch der Kontraktionsgrösse (§ 231) von hier ausgeht. Der **N. vagus** wirkt verlangsamend auf die Herzbewegung, erniedrigt den arteriellen Blutdruck unter Steige-

rung des venösen Drucks. Für das letztere ist nach Roy und Adami (9) teilweise oder völlige Hemmung der Kontraktion des rechten Vorhofs und als deren Folge eine Verminderung der aus den Venen ins Herz beförderten Blutmenge verantwortlich zu machen. Reizung der **vom Sympathicus kommenden Herznerven** wirkt beschleunigend auf die Herztätigkeit und vermehrt die Kapazität der Kammer. Auseinander zu halten, welche Nervenwirkung in einer gegebenen Veränderung der Herztätigkeit zum Ausdruck kommt, ist sehr schwer. Es könnte von praktischer Bedeutung für die Therapie sein, zu wissen, ob eine vorliegende Herzbeschleunigung auf eine Vagushemmung oder auf eine Sympathicusreizung zurückzuführen ist. Mit anderen Worten, ob man mit Digitalis versuchen soll die Pulszahl herabzudrücken und die Kontraktionsgrösse zu vermehren, oder ob man mit Sedativa auf den Sympathicus einwirken soll. Jeder dieser beiden Wege kann im geeigneten Fall zum Ziele führen.

Die Gefässnerven entstammen dem Sympathicus. Wenn sie auch ausschliesslich die Regulierung der Gefässweite innervieren, so besteht doch eine deutliche Beziehung zwischen ihnen und der Tätigkeit der herzregulierenden Nerven. Mit jeder Beschleunigung der Herztätigkeit erweitern sich die Gefässe. Zu einer Beschleunigung der Herztätigkeit kommt es dann, wenn das Herz den Organen eine vermehrte Blutmenge zuführen muss. Ob infolge vermehrter Ansprüche der Organe oder ob infolge verminderter Leistung des Herzens — die Arterien antworten immer, indem sie den Widerstand gegen die Blutströmung herabsetzen. Es wäre vielleicht korrekter zu sagen, dass die Herzbeschleunigung durch die Gefässerweiterung veranlasst wird. Diese letztere kann Folge sein einer Wärmestauung, vermehrter Funktion, oder des Reizes, den bei zu schwacher Herztätigkeit das gesteigerte Sauerstoffbedürfnis der Gewebe abgibt. Das Umgekehrte tritt ein, sobald die Arterie sich verengert. Der vermehrte Strömungswiderstand beansprucht eine Verstärkung der Kammersystole. Damit nimmt die Dauer der Systole ein weniges, die Dauer der Diastole erheblich zu. Der verlangsamte Puls geht gewöhnlich, wenn auch mit Ausnahmen, mit einer Erhöhung des Blutdrucks einher. Der erhöhte Blutdruck der Nierenkranken braucht nicht verlangsamt zu sein, und gesunde Menschen mit niedriger Pulszahl haben keinen erhöhten Blutdruck.

§ 39. IV. Auch **das Blut**, der Inhalt der Gefässe, beeinflusst die Beschaffenheit des Pulses. Direkt durch seine Quantität, indirekt durch seine Zusammensetzung, deren Störung auf die regulierenden Zentralorgane einwirkt. Die in der Arterie vorhandene **Blutmenge** bestimmt natürlich in erster Linie die Grösse des Pulses. Freilich gibt ein grosser oder kleiner Puls noch lange kein Urteil über Vermehrung oder Verminderung des Gesamtblutvorrates. Wegen der Fähigkeit der Arterie sich gebietweise zu erweitern oder zu verengern, kann ein kleiner Puls sehr wohl bei grossem Blutreichtum des Körpers vorkommen. In gleicher Weise kann die Fähigkeit des Venensystems, grosse Blutmengen zu fassen, die Erscheinung relativer Blutleere in den Arterien erklären. Umgekehrt ist der grosse Puls, der für das Atherom der alten Leute charakteristisch ist, kein Beweis für das Vorhandensein einer grossen Blutmenge; gewöhnlich sind die Venen solcher Leute relativ blutleer. Überdies ist die Gesamtblutmenge des Körpers täglichen Schwankungen unterworfen. Schon die Nahrungsaufnahme beeinflusst den Puls. Mehr noch Blutverluste bei der Menstruation, im Wochenbett oder bei Verletzungen. In solchen Fällen tritt zur Grössenabnahme des Pulses auch Beschleunigung, und Sinken des Blutdrucks. Freilich mit Ausnahmen; eine innere Blutung kann sich durch Pulsverlangsamung anzeigen.

Die **abnorme Beschaffenheit des Blutes** wirkt durch Reizung der nervösen Zentralorgane des Kreislaufes, der Herz- und Gefässnervencentra. Bei den verschiedenen Anämieen wirkt die Verarmung an Sauerstoffträgern im Blut im Sinne einer Herzbeschleunigung. Bei Gicht und Nephritis nehmen wir im Blut toxische Substanzen an, welche durch Reizung der Vasokonstriktoren den peripheren Widerstand vermehren und so zur Erhöhung des Blutdrucks und Herabsetzung der Pulszahl führen.

Kapitel VI.

Der Puls in den verschiedenen Lebensaltern.

Veränderungen an den Kreislaufsorganen. — Veränderungen der Pulsfrequenz — Physiologische Einflüsse auf die Frequenz. — Schwankungen im Rhythmus — Veränderung des arteriellen Drucks. — Veränderungen in den Kapillaren

---

§ 40. In vieler Hinsicht ist der Puls als Resultante aller ihn bestimmenden Komponenten, wie er selbst mit jedem Lebensalter einen neuen Charakter annimmt, so jeden Lebensalters bezeichnendste Erscheinung. Man könnte drei Abschnitte im Verlauf des Menschenlebens gegenüberstellen. Einen ersten Abschnitt, wo die Assimilation den Verbrauch übersteigt und der ganze Organismus an Grösse und Kraft zunimmt. Einen zweiten Abschnitt, wo Assimilation und Verbrauch im Gleichgewicht stehen, der Körper an Kraft nicht mehr zunimmt, wenn auch vielleicht durch Fettansatz sein Gewicht vermehrt. Im dritten Abschnitt reicht der Neuerwerb nicht mehr aus, den Verbrauch ganz zu ersetzen; Bestand und Kraft des Organismus nehmen allmählich ab.

§ 41. **Alle diese Altersunterschiede sind in der Hauptsache von der Beschaffenheit der Kreislaufsorgane bedingt,** welche demnach für den Verlauf und die Dauer jedes Lebensabschnittes ausschlaggebend sind. Aber die Kreislaufsorgane sind ihrerseits selber wechselnden Einwirkungen ausgesetzt, deren Einflüsse die Leistungsfähigkeit des Blutkreislaufs und damit des Gesamtorganismus bestimmen. Die Altersveränderungen des Körpers beginnen mit der Unfähigkeit, verbrauchte Gewebe durch gesunde, lebensfähige zu ersetzen. Die Folge des unvollkommenen Ersatzes ist unzureichende Funktion. Am Kreis-

laufsapparat selbst betrifft die Schädigung zuerst dasjenige Gewebe, das am schlechtesten mit Blut versorgt ist, die Elastica der Arterien. Die Folgen machen sich in zweierlei Weise geltend. Einmal führt die Elastizitätsverminderung der Arterien zu einer Mehrbelastung des Herzens, das allmählich seine Reservekraft aufbieten muss, um den Blutdruck, den die Organe zu ihren Lebensverrichtungen gebrauchen, aufrecht zu erhalten; hiermit erfährt die Funktionsbreite des Herzens eine Einbusse. Des weiteren führt die Arterienentartung auch zu anatomischen Veränderungen in den Organen. Im Herzen stellen sich bald fibröse oder fettige Degeneration der Muskelfasern ein und bedingen eine ernste und irreparable Schädigung der Funktion.

§ 42. Was hier als Alterserscheinung aufgeführt wurde, sind schliesslich progressive pathologische Prozesse. Soweit sie gemeines menschliches Erbe sind, und in keinem Lebenslauf auf sich warten lassen, kann man sie als physiologische Vorgänge betrachten. Und indem der Zeitpunkt, die Ausdehnung und die Raschheit ihrer Ausbreitung in unendlich vielen individuellen Abstufungen schwanken, lässt sich keine Regel aufstellen, was man noch als normale Altersveränderung, was als Erkrankung bezeichnen soll. Die Bedeutung extremer Zustände unterliegt keiner Diskussion.

§ 43. Die kindliche Radialarterie ist natürlich sehr klein. Wir können sie kaum nachweisen, weil wir sie aus dem umgebenden Gewebe nicht herausfühlen können; wir erkennen die Pulsation nur, wenn der Finger das Gefäss gegen den Knochen drückt. Dieses Unvermögen, das Gefäss als gesondertes Gebilde nachzuweisen, liegt nicht nur an der Kleinheit des Gefässes, sondern meistens auch an dem relativ reichen Polster von Unterhautfettgewebe, welches das Kind in den ersten Lebensjahren hat. Mit dem zunehmenden Alter nimmt das Gefäss aus zwei Gründen an Grösse zu. Die Hand, welche das Gefäss mit Blut versorgt, wächst und beansprucht grössere Zufuhr. Die Arterie wächst aber über das Verhältnis zu der Grösse der Hand. Und zwar deshalb, weil das Herz bei Abnahme seiner Frequenz mit jeder einzelnen Systole mehr Blut in das Gefässsystem schleudern, und demgemäss die Aufnahmefähigkeit des letzteren steigen muss. So nimmt die Radialis wie alle anderen Schlagadern im umgekehrten Verhältnis zur Pulszahl am Durchmesser zu. Nach der Lebensmitte beginnt unmerklich der Eintritt dege-

nerativer Veränderung. Die Arterien erweitern und schlängeln sich, bis zur beträchtlichen Ausdehnung der Greisenarterie. Bei sehr weitgehender Entartung finden sich kuglige Einlagerungen in den Wänden, bis die Kalkablagerung das Gefäss in ein starres Rohr umwandelt.

§ 44. **Die Pulsfrequenz** nimmt von der Geburt bis etwa zum 21. Lebensjahre allmählich ab. Von da bleibt die Zahl bis zum 60. Lebensjahre ziemlich konstant, und nimmt dann wieder zu. Wann die steile Frequenzzunahme beginnt, und wie weit sie geht, hängt, von nebenhergehender Erkrankung abgesehen, von der Verfassung des Herzens und der Gefässe ab. Nicht allen Individuen einer bestimmten Altersstufe ist dieselbe Pulszahl gemein, sondern sie schwankt innerhalb weiter Grenzen, die man nach der beifolgenden Tafel Tigerstedts beurteilen kann. Gesetz ist, dass die Pulszahl mit Zunahme der Körpergrösse abnimmt. Sehr grosse Menschen haben eine Pulszahl unter Durchschnitt, manchmal um ein merkliches. Hiermit hängt offenbar zusammen, dass der Puls beim Durchschnitt des weiblichen Geschlechts rascher ist als beim Durchschnitt des männlichen. Die Differenz beträgt 5—10 Schläge in der Minute. (Siehe die Tabelle auf S. 52.)

§ 45. **Physiologische Schwankungen der Pulszahl,** die Wirkungen unzähliger Einflüsse des täglichen Lebens auf den gesunden Kreislauf, sind von grosser Bedeutung. Das kranke Herz reagiert auf physiologische Reize oft in ganz anderer Weise als das gesunde, und man muss zur richtigen Beurteilung vieler pathologischer Zustände vom Verhalten des gesunden Herzens ausgehen.

Die physiologischen Schwankungen der Pulszahl antworten stets einer Schwankung im Energieverbrauch des Organismus, entweder auf thermische Reize oder auf Arbeitsleistung (mechanische oder geistige). Schon wenn der Körper nackt der Luft ausgesetzt wird, sinkt die Pulszahl um einige Schläge. Wird durch die Bekleidung Wärme im Körper zurückgehalten, so steigt die Pulszahl. **Der Einfluss der Temperaturerhöhung,** sei es durch äussere Erwärmung, sei es durch vermehrte innere Produktion (Fieber) ist immer unverkennbar. In einem trockenheissen Raum (türkisches Bad) kann der Puls eine Frequenz von 150 erreichen. Der bekannte Unterschied der Pulsfrequenz nach den geographischen Breiten hängt mit dieser Anpassung des Pulses an wechselnde Temperaturverhältnisse zusammen.

Alter	Pulsfrequenz			Zahl der Beobachtungen
	Maximum	Minimum	Durchschnitt	
0—1	160	101	134	59
1—2	136	84	111	33
2—3	134	84	108	48
3—4	124	80	108	63
4—5	133	80	103	94
5—6	128	70	98	56
6—7	128	72	93	42
7—8	112	72	94	39
8—9	114	72	89	48
9—10	120	68	91	47
10—11	106	56	87	73
11—12	120	60	89	75
12—13	112	67	88	107
13—14	114	66	87	80
14—15	112	60	82	71
15—16	112	66	83	77
16—17	108	54	80	54
17—18	104	54	76	67
18—19	108	60	77	48
19—20	106	52	74	57
20—21	99	59	71	67
21—22	96	41	71	54
22—23	100	56	70	63
23—24	96	50	71	60
24—25	96	50	72	44
25—30	102	52	72	180
30—35	104	58	70	125
35—40	100	56	72	144
40—45	104	50	72	105
45—50	100	49	72	102
50—55	94	52	72	42
55—60	108	48	75	58
60—65	100	54	73	60
65—70	96	52	75	51
70—75	104	54	75	44
75—80	94	50	72	44
80 und darüber	98	63	79	31

Körperliche Arbeitsleistung hat einen deutlichen, **geistige Arbeit** einen geringeren Einfluss auf den Puls. Übergang des Körpers von der Rückenlage zur sitzenden Stellung mit herabhängenden Beinen erhöht die Pulszahl um 2—5 Schläge in der

Minute. Aufrechte Stellung bedingt ein weiteres Anwachsen um 4—8 Schläge. Beim behaglichen Gehen steigt ein Puls von 68 auf ungefähr 100, beim raschen Gehen auf etwa 140, beim Laufen auf ungefähr 150 Schläge in der Minute. Nahrungszufuhr erhöht den Puls, kalte Speisen weniger als heisse. Auch scheinbar ganz unabhängig von äusseren Veranlassungen kommen im Verlauf der 24 Tagesstunden geringe regelmässige Schwankungen vor.

§ 46. **Schwankungen im Rhythmus des Pulses ohne pathologische Bedeutung** pflegen in zwei Epochen des Lebens häufig aufzutreten. Die eine Gelegenheit bringt **das Kindesalter** zu der Zeit, wo die Pulszahl entschiedener abzunehmen beginnt, so um die Zeit vom dritten Jahre bis zur Pubertät, am deutlichsten zwischen dem 8. und 15. Lebensjahr. Aus der hier wiedergegebenen Tafel gewinnt man über die Art, wie beim einzelnen Individuum die Pulsfrequenz herunter geht, kein richtiges Bild. Man findet zwar sehr weit auseinanderliegende Maxima und Minima; aber von verschiedenen Personen. Wer häufig kindliche Pulse untersucht, weiss, wie oft und in wie weiten Grenzen die Pulszahl beim Einzelnen schwankt. Während Bettruhe, oder nach Abfall eines Fiebers sinkt der Puls manchmal weit unter den Durchschnitt. Und zu solchen Zeiten neigt er zur Unregelmässigkeit. Die Schläge sind jeder Einzelne voll und gut ausgebildet. Die Beeinträchtigung betrifft allein die Dauer der Diastole. Oft verläuft die Unregelmässigkeit parallel der Atemfrequenz. Eine solche Disposition bleibt oft bis ins Erwachsenenalter bestehen, wo sie sich wie beim Kind in der Zeit nach fieberhaften Erkrankungen zu erkennen gibt.

Die Arhythmie der Erwachsenen zeigt einen anderen Typus. Hier geht der verlängerten Herzpause eine schlecht ausgebildete Pulswelle, eine unvollkommene Kammersystole voraus (Kap. IX, § 75). Diese Form zeigt sich selten vor der Lebensmitte, allermeistens in vorgeschrittenen Jahren. Den Anfang macht gewöhnlich eine vereinzelte selten auftretende Schwankung. Man entdeckt z. B. bei einem etwa 60 jährigen Manne bei der ersten Untersuchung als Folge der Erregung einen einzigen unregelmässigen Schlag. Zum zweitenmal bemerkt man eine Unregelmässigkeit vielleicht erst einige Jahre später, dann aber schon in Wiederholungen. Schliesslich findet man sie bei jeder Untersuchung in regelmässigen Intervallen. Erfahrungen über diesen Punkt lassen sich nur sehr allgemein formulieren. Zu beachten

bleibt die Tatsache, dass Störungen im Pulsrhythmus ohne pathologische Bedeutung vorkommen.

§ 47. Parallel den Veränderungen der Gefässe **ändert sich auch Blutdruck und Pulswelle mit den Jahren.** Von der Geburt bis zum Pubertätsalter wächst die Pulswelle an Kraft und Grösse. Die von jeder Systole ausgeworfene Blutmenge wird immer grösser, so lange bis die Pulszahl ihre untere Grenze erreicht hat. Der Blutdruck, der im Anfang durch eine Reihe rasch hintereinander ausgeworfener kleiner Blutnachschübe unterhalten war, wird später durch grössere Nachschübe in langsamer Aufeinanderfolge erhalten und ändert damit seinen Charakter. In ersterem Falle verlief er gleichmässiger, in letzterem Falle tritt die Druckdifferenz zwischen dem Ende der Diastole und der Höhe der Systole viel stärker hervor. Diese Differenz prägt sich noch mehr aus, wenn im späteren Alter die Elastizität der Gefässwand abnimmt. Sobald die Hilfskräfte der Elastica ausbleiben, muss das Herz mit vermehrter Kraft arbeiten, um den mittleren Blutdruck auf der erforderlichen Höhe zu halten. Je mehr Kraft die Zusammenziehung der Kammer aufwendet, um so höher steigt der Blutdruck während der Höhe der Systole. Je mehr mit dem Verlust der Elastizität die Arterie einem starren Rohr ähnelt, um so weniger kann der Blutdruck zur Zeit der Kammerdiastole gehalten werden, um so tiefer sinkt der Druck gegen Ende der Diastole. Diese Veränderungen verleihen dem Puls des höheren Alters seinen Charakter; eine kräftige Welle die eine leicht zusammendrückbare Arterie zurücklässt. Im Sphygmogramm steigt der Zeiger hoch auf, bleibt während der Kammersystole oben und sinkt mit der Diastole rasch und tief ab.

§ 48. So gesund ein Mensch auch sei, einmal beginnt der Rückgang seines Körperbestandes. Er beginnt mit der Abnahme des Unterhautfettpolsters, und endigt mit dem Welken der ganzen körperlichen Persönlichkeit. Die Ursache ist **die im Alter verminderte Blutzufuhr.** Sehr deutlich erkennt man diese, wenn man an älteren Leuten operiert. Die Blutung nach einer Inzision ist spärlich, wenn man nicht gerade eine grössere Arterie anschneidet. An Stelle der parenchymatösen Blutung aus der Wundfläche, die im Jugend- und Mannesalter so lebhaft ist, sieht man es nur aus einzelnen distinkten Punkten, wo eine kleine Vene oder Arterie eröffnet ist, bluten. Die Wundheilung geht langsam vor sich und wird leichter durch Eiterung gestört.

Den Grund bildet natürlich die Verarmung der Gewebe infolge der verringerten Blutzufuhr. Nicht nur im Kapillarnetz, sondern im gesamten Gefässsystem ist der Betrag des Blutvorrats gesunken. Bei meinen Untersuchungen über den Venenpuls hatte ich erwartet, bei den Herzerkrankungen alter Leute eine grössere Neigung zur Füllung und Erweiterung der dem Herzen benachbarten Venen nachweisen zu können. Aber ich fand im Gegenteil diese Erscheinung gerade hier ausserordentlich selten. Die Tatsache, dass es im Arteriensystem nachweislich an Blut fehlt und auch im Venensystem durchaus keinerlei Stauung besteht, liefert den einwandsfreien Beweis, dass die Gesamtblutmenge im Alter erheblich abnimmt.

Kapitel VII.

Untersuchung des peripheren Kreislaufs.

Kapillarkreislauf. — Die kleinsten Hautvenen. — Die grösseren Venen. — Der Arterienpuls.

---

§ 49. Der Eindruck, den wir vom Zustand eines Patienten empfangen, wenn wir den ersten Blick auf ihn richten, ist vom **Zustand seines Kapillarkreislaufs** abhängig. Wir kennen das blasse aber saftige Gesicht des gesunden, und seinen Gegensatz, das geschwollene fahle Antlitz des sterbenden Kindes mit eingesunkenen Augen und Lippen. Wir unterscheiden die heisse Wange des Fiebernden von den Rosenwangen der Jugend. Mit den Jahren schwindet die gleichmässige Röte, oder wird durch die Linien und Punkte einzelner Gefässe ersetzt Auch im vorgerückten Alter besitzt die Gesundheit ihr bestimmtes Kolorit, wohl unterschieden von dem welken Aussehen des Herzschwachen mit seinen leeren Kapillaren, den fahlen verfallenen Zügen des Kachektischen mit seinem entarteten Blut, dem dunkelgeschwollenen Gesicht des Cyanotischen mit seinen sauerstoffarmen ausgedehnten Kapillaren. Dies Gebiet ist zu weit und zu reich an Einzelheiten, um sich hier erschöpfen zu lassen. Aber gerade solche Eindrücke leiten den Beobachter fast unbewusst. Der Gesichtsausdruck gibt die Verfassung des Kapillarkreislaufs wieder.

Noch andere Verhältnisse gehören hierher, deren Wesen wir nicht zu erklären vermögen. Der Eindruck, den das Hörrohr auf der Haut des Untersuchten hinterlässt, zeigt grosse individuelle Verschiedenheiten. Bei vielen Menschen entsteht

überhaupt keine Reaktion. Bei anderen bildet sich eine deutliche Rötung inmitten der blassen ringförmigen Druckstelle, sehr selten sogar winzige Hämorrhagieen. Streicht man mit einer Nadel über die Haut, so zeigen sich die verschiedenen Erscheinungen der Reizung der Gefässnerven, von einer weissen rotgeränderten Linie bis zum roten erhabenen Streifen der Urticaria factitia. Nicht nur reagieren verschiedene Individuen verschieden, sondern bei dem gleichen Individuum können verschiedene Hautbezirke verschiedenes Verhalten zeigen. Es gibt für diese Phänomene noch keine befriedigende Erklärung.

Noch in mancher anderen Weise zeigt sich der **Nerveneinfluss auf das Kapillarsystem.** Das Erröten des Antlitzes bei psychischer Erregung, die starken Kongestionen bei gewissen Neurosen, besonders bei Frauen in der Menopause, beruhen auf reflektorischen Reizungen der Vasodilatatoren. Die Anämie umschriebener Hautstellen, wie bei Migräne oder bei Raynaudscher Krankheit sind sehr wahrscheinlich auf Krampf der Vasokonstriktoren zurückzuführen.

Der Blutlauf in den Kapillaren ist normaliter ganz kontinuierlich. **Nur bei Aorteninsuffizienz kann die Strömung mehr oder weniger intermittent werden (Kapillarpuls).** Das lässt sich nachweisen, indem man eine kleine Stelle der Stirnhaut durch sanftes Reiben rot macht. Dann kann man diese Stelle mit jeder Systole und Diastole des Herzens rot und blass werden sehen.

§ 50. **Füllung der kleinsten Hautvenen** findet sich nicht selten an den verschiedensten Teilen des Körpers. Am häufigsten trifft man einen Gürtel solcher kleinen Gefässe rings um Brust und Rücken. Der Gürtel beginnt beiderseits in der Höhe der sechsten und achten Rippe, und zieht quer über das Epigastrium. Er findet sich bei Männern viel häufiger als bei Frauen, und sehr selten vor der Pubertät. In der Sprechstunde bekommt man ihn häufiger zu Gesicht als auf den klinischen Abteilungen, weil die Bettlage die Venen entleert. Die Ursache des Phänomens ist unbekannt. Augenscheinlich entspricht der Ort des Vorkommens der Gebietscheide zwischen dem Blutstrom, der aufwärts zur Vena cava superior fliesst und demjenigen, der sich nach unten zur Vena cava inferior wendet. Die sichtbaren Gefässchen gehören dem Wurzelgebiet der Cava superior zu. Jedes endigt ganz plötzlich, mündet vielleicht in eine nächstgrössere Vene unter einem so ungünstigen Winkel, dass es leicht

zur Stockung kommt. Vielleicht ist hier, an den äussersten Grenzen des Wirkungsbereichs, die Vis a tergo zu schwach geworden.

Liegt ein wirkliches mechanisches Hindernis für den Blutabfluss von der Brustwand in die Vena cava vor, wie ein Aneurysma oder ein Mediastinaltumor, so schwellen die Venen beträchtlich an, schlängeln sich und können die Dicke eines Federkiels erreichen. Bleibt ein deutlicher Venengürtel bei einem Patienten auch in der Bettlage bestehen, so muss man an ein mechanisches Kreislaufshindernis denken. In solchen Fällen pflegen auch die Hautvenen am Bauch sich zu erweitern, weil ein Teil des abfliessenden Blutes von der Brust zu ihnen abgeleitet wird. Im übrigen scheint dem Venengürtel keine pathognomische Bedeutung beizukommen. Er findet sich oft in ausgesprochenstem Masse bei ganz gesunden Männern, die ohne jedes Zeichen einer Kreislaufstörung schwer arbeiten. Er findet sich auch an anderen Körperstellen, so an der Rückseite in der Höhe der Spina scapulae oder des Kreuzbeins, auf den Oberschenkeln, den Wangen, an den Ohren.

§ 51. **Ausdehnung grösserer Venen ist ein Symptom mechanischer Kreislaufshindernisse.** Solche sind oft in mangelhafter Ausbildung der Venenklappen gegeben, wie bei den Varikositäten der Unterschenkel. Seltener findet sich ein Defekt der Klappen oben an der V. femoralis. Dann sieht man die V. saphena mächtig ausgedehnt an der ganzen Innenseite der Gliedmasse vorspringen. Erweiterung der Hautvenen des Bauches mit Richtung des Blutstromes nach oben weist auf ein Hindernis in der V. cava inferior. Stauung in den Venen des Armes und Halses kann auf einer örtlichen Hemmung beruhen, aber auch bei Dilatation des rechten Herzens vorkommen.

In den Venen des Halses beobachtet man, wenn sie geschwellt sind, deutliche Pulsationen, von leichten undulierenden Erschütterungen an bis zu breiten rhythmischen, weithin sichtbaren Ausschlägen. Die richtige Deutung dieser Pulsationen nach blosser Besichtigung ist sehr schwierig; in der Regel ist graphische Aufnahme und Vergleichung mit dem Radialpuls oder dem Spitzenstoss nicht zu entbehren. Oft hat man Schwierigkeit, zu entscheiden, ob die Pulsation von der Vene ausgeht oder von der Carotis mitgeteilt ist. Die Beschreibung in den Lehrbüchern ist hier ganz ungenügend, zumal sie fast nur auf die oberflächlichen Halsvenen eingehen. Oft ist aber an den

oberflächlichen Halsvenen gar nichts zu sehen, und die Jugularis interna, bei sehr starker Pulsation, von den überliegenden Geweben verdeckt. Ausführliche Untersuchungen über diesen Gegenstand finden sich weiter unten in besonderen Kapiteln niedergelegt. .

§ 52. Zur richtigen Wertschätzung der Pulsuntersuchung gehört der richtige Begriff dessen **was wir eigentlich wahrnehmen, wenn wir mit dem Finger die Arterien prüfen.** Im allgemeinen bestehen über das Wesen des Pulses ganz falsche Auffassungen. Broadbent (11) hat zuerst nachgewiesen, dass es sich keineswegs um eine Erweiterung der Arterie infolge des Bluteinstromes in die Aorta handelt. Schon Marey (12) erwähnt, die Ausdehnung sei so gering, dass viele Physiologen ihre Existenz leugnen und beruft sich dafür, dass in den grossen Arterien eine geringe Ausdehnung bei jeder Systole entstehe, auf Poiseuilles Nachweis. Die Aorta und ihre primären Äste werden durch die systolischen Blutmengen ohne Zweifel etwas gedehnt. Aber in der Carotis und Radialis kann die Erweiterung, wenn überhaupt vorhanden, nur ganz minimal sein. Man kann keinen Puls fühlen, keine Kurve von ihnen aufnehmen, ohne die Arterie gegen einen Knochen anzudrücken. Aus dem gleichen Grunde kann der Chirurg in allernächster Nähe einer grossen Arterie operieren, ohne ihrer Gegenwart gewahr zu werden, bis er sie unversehens verletzt oder ihre Pulsation in dem Momente entdeckt, wo er sie gegen ein resistenteres Gewebe verschiebt. Was man von der Bewegung der Arterie sieht, führt vollständig irre. Es hat oft den Augenschein einer Grössenab- und -zunahme. Prüft man aber mit Vorsicht, so stellt sich in Wirklichkeit eine Ortsveränderung des Gefässes heraus. Eine gerade verlaufende Arterie wie die Carotis hat eine gewisse Ähnlichkeit mit einer Saite welche abwechselnd gespannt und entspannt wird. Während der Kammersystole wird die Carotis gestreckt und gespannt, und während der Diastole ein wenig entspannt. An Personen mit schlankem Halse lässt sich diese Bewegung studieren. Setzt man einen Rezeptor auf die Carotis und einen neben dieselbe, und nimmt die beiden Bewegungs-Ausschläge gleichzeitig auf, so findet man, dass die eine Kurve die genaue Umkehrung der anderen darstellt (Fig. 43). Würde sich die Arterie während der Systole wirklich ausdehnen, so müsste sie natürlich auf alle Gewebe ihrer Umgebung den gleichen Druck ausüben, und die Kurve von der Seite müsste ein genauer Abdruck der Kurve

von der Vorderseite werden. Die Bewegung der pulsierenden Carotis besteht also nicht in einer Grössen-



Fig. 43. Zwei gleichzeitig von der Carotis aufgenommene Kurven. Der Rezeptor der oberen lag auf, derjenige der unteren lag an der Seite der Arterie. Die untere Kurve ist die genaue Umkehrung der oberen.

Veränderung, sondern in einer Ortsveränderung des ganzen Gefässes.

Eine ähnliche Verwirrung herrscht in der Beurteilung **geschlängelter Gefässe.** Sucht man sich an einem geeigneten Fall im Verlauf der geschlängelten Radialis eine Stelle mit kurzer seitlicher Krümmung, so kann man auf dem beschriebenen Wege auch hier nachweisen, dass die Bewegung eine Verschiebung der Arterie und nicht eine Erweiterung oder Verengung vorstellt. Setzt man den Fuss der Feder des Sphygmographen dicht neben die Arterie an die Konkavität einer Krümmung, so

Fig. 44. Gleichzeitige Aufnahme der Carotis und einer stark geschlängelten Radialis. Die Feder des Sphygmographen befand sich seitlich von der Art. radialis innerhalb der Konkavität einer Krümmung. Die erhaltene Kurve ist ein umgekehrtes Sphygmogramm: die Arterie muss während der Systole von der Feder abgerückt sein.

sieht man an der hier aufgenommenen Kurve, dass während der Systole die Krümmung zunimmt, die Arterie von der geraden weiter abgeht, während der Diastole aber die Krümmung sich abflacht. Nimmt man einen Radialpuls in dieser Weise zu gleicher Zeit mit dem Carotispuls auf (Fig. 44), so erhält man eine Kurve, welche eine Umkehrung des gewöhnlichen Kurvenbildes darstellt. Würde die sichtbare Bewegung eine Erweiterung und Verengung der Arterie bedeuten, so müsste der Zeiger auch hier wie bei jedem Sphygmogramm während der Systole hinaufgehen.

Was wir als Puls wahrnehmen ist die Wirkung, die das plötzliche Ansteigen des Druckes in der Arterie auf unseren Finger ausübt. Mit dem Aufhören der Kammersystole nimmt der Widerstand gegen den Finger allmählich ab, bis er mit dem Eintritt der nächsten Systole wieder plötzlich ansteigt. Broadbent gebraucht den folgenden treffenden Vergleich: „Die gleiche Pulsationserscheinung kann man in grossem Massstab fühlen, wenn man seinen Fuss an den starren Lederschlauch einer arbeitenden Maschine hält, wo von Erweiterung keine Rede sein kann".

Den Puls als Erweiterung und Verengung der Arterienwände bezeichnen, oder als Schwingung der Arterienwände, ist nicht nur eine Übertreibung im Ausdruck, sondern eine im Wesentlichen falsche Auffassung.

Der Puls entspricht also wohl einer periodischen Zunahme des Arteriendruckes infolge des periodischen Eintritts von Blut in das Gefässsystem; es ist aber nicht etwa das Vorrücken der mit jeder Systole neu eingetretenen Blutmenge, das wir mit dem angelegten Finger fühlen. Die Blutsäule in den Arterien ist in kontinuierlichem Strömen, und wenn der Strom offen dahinflösse, so würden wir den Puls sehen können als eine Welle, die mit grösserer Geschwindigkeit, als der Strom selbst besitzt, über den Strom hingleitet. In einem geschlossenen, nicht dehnungsfähigen Rohre aber stellt die Welle **eine periodische Zunahme der Strömungsgeschwindigkeit des Gefässinhaltes dar.** Den Beweis liefert die Tatsache, dass die Blutung aus einer angeschnittenen Arterie intermittierend erfolgt, dass jeder Pulswelle eine Spritzwelle entspricht. Die aus einer Röhre in der Zeiteinheit ausströmende Flüssigkeitsmenge ist aber der Grösse des Druckes proportional.

§ 53. **Bei der Inspektion der Arterien** Gesunder bemerkt man nur sehr wenig. Unter Bedingungen, wo die Kontraktionsgrösse der linken Kammer zunimmt, kann der **Puls oberflächlicher Arterien sichtbar werden.** So bei körperlicher Anstrengung, psychischer Erregung oder im Fieber. Charakteristisch ist diese Sichtbarkeit, wenn die Arterien geschlängelt und sklerotisch entartet sind, sowie bei der Basedowschen Krankheit. Bei Aorteninsufficienz besteht nicht nur ein deutlicher Karotidenpuls, sondern an vielen oberflächlichen Arterien der verschiedensten Körperstellen wird der Puls sichtbar.

§ 54. **Zur Digitalprüfung des Pulses** pflegt man zwei oder drei Finger mit der Spitze an die Radialarterie dicht oberhalb des

Handgelenkes anzulegen. Man lässt die Fingerspitzen aufwärts, abwärts und quer über das Gefäss gleiten, zuerst leicht, dann mit einigem Druck. Diese Prozedur gibt Auskunft über die Grösse (Füllung) des Gefässes und den Zustand seiner Wände. Drückt man weiter, bis man den Puls unterdrückt hat, so entnimmt man aus der angewandten Kraft eine Vorstellung über den Druck in der Arterie und über den Ablauf der einzelnen Welle. Zu beachten ist hierbei folgendes:

Der Zustand der Gefässwände. Bei Gesunden erkennen wir ihre Nachgiebigkeit. Bei degenerativen Zuständen sind sie allgemein verdickt oder enthalten kleine harte Einlagerungen wie bei Atheromatose, oder sind im ganzen starr wie bei kalkiger Entartung.

Die **Grössenverschiedenheit des Gefässes** hängt ausschliesslich von dem Kontraktionszustand der Gefässmuskulatur ab. Eine weite Arterie braucht keinen starken Puls, eine enge Arterie keinen kleinen Puls zu zeigen. Erweiterung der Arterie bedeutet in der Regel durch Herabsetzung des Kreislaufwiderstandes eine Entlastung des Herzens. Oft ist die Grösse der Arterie leicht abzuschätzen, wenn man sie unter dem Finger rollen lässt. Zuweilen entdeckt man die Arterie erst, wenn man auf die Stelle, wo der Puls zu finden sein soll, sehr fest drückt, wenn sie nämlich abnorm klein und eng oder in ein überreiches Fettpolster eingebettet ist. Die Grössenveränderung mit Auftreten und Abfall des Fiebers ist leicht zu verfolgen.

Zur Abschätzung des arteriellen Druckes ist der geübte Finger immer noch das beste Mass. Die nötige Erfahrung zur Beurteilung, was normal, was abnorm ist, erwirbt man durch ständige Übung. Steigerung des Druckes über die Norm nennen wir einen harten Puls (Pulsus durus), abnorme Verminderung einen weichen Puls (P. mollis). Neben Grösse und Innendruck der Arterie unterscheidet der geübte Finger Differenzen in der Grösse und Stärke der einzelnen Wellen. Manche Wellen fühlt man unter dem Finger entstehen und langsam abrollen, von anderen nur ein leichtes Anschlagen. Erscheint die Welle plötzlich und verschwindet rasch, so spricht man von schnellendem Puls (Pulsus celer). Einen Puls, der langsam den Finger erreicht und langsam zurückgeht, nennt man träge (P. tardus). So kurz die Dauer der einzelnen Welle, so sicher erkennt der geübte Finger ihre Art.

Die Bestimmung der Pulszahl soll das letzte in der Pruntersuchung sein. Am besten zählt man zwei verschiedene

Halbminuten durch, um sich von der Gleichmässigkeit der Herztätigkeit zu überzeugen. Ist der Puls beschleunigt, so wiederhole man die Zählung, sobald der Patient mehr zur Ruhe gekommen ist. Bei Kindern, ausser im Schlafe, ist Pulsbeschleunigung mit Vorsicht zu beurteilen, da die Gegenwart des Arztes das Herz der Kleinen oft in dauernder Unruhe hält. Ist das Herz, über dessen Kontraktionsarbeit wir uns aus dem Puls unterrichten wollen, gar zu schwach geworden, so kann die Pulswelle unfühlbar werden, besonders wenn der Puls zugleich verlangsamt und unregelmässig ist. Bei der diagnostischen Verwendung der Pulsfrequenz darf man nicht vergessen, Alter, Individualität des Patienten und die Art seines Grundleidens in Erwägung zu ziehen.

Der Rhythmus des Pulses ist regelmässig, wenn die einzelnen Schläge in gleichen Intervallen und in gleicher Stärke aufeinander folgen. Von dieser Norm kommen sehr verschiedenartige Abweichungen vor, die man mit besonderen Bezeichnungen unterscheidet, meines Erachtens ebenso unzureichend wie unzutreffend — wovon später ausführlicher. Die Prüfung des Pulsrhythmus erfordert ungeteilte Aufmerksamkeit. Wer nicht gegen jede Ablenkung auf der Hut ist, findet leicht Schwankungen in Takt und Gleichheit, die sich als reine Beobachtungstäuschungen während eines Nachlassens der Aufmerksamkeit nachweisen lassen. Ich habe solches nicht nur an mir selbst festgestellt, sondern auch in Fällen wo es darauf ankam, wie z. B. bei Pneumonie, Kollegen davon überzeugen können, dass ein Puls, von dessen Irregularität sie gesprochen hatten, bei genauerer Untersuchung völlig regelmässig war. — Schliesslich werden **die beiden Pulse miteinander verglichen,** um eine etwaige Differenz festzustellen. Eine Differenz in der Grösse der beiden Pulse kann entweder durch einseitigen abnormen Gefässverlauf bedingt sein, oder durch Unterschiede in der Gefässverästelung der Aorta nach Abgang der Art. anonyma. Für einseitige Veränderungen im Charakter des Pulses sind die beiden häufigsten Ursachen das Aneurysma der Aorta, und Verengerung eines Gefässes durch Atherom.

Kapitel VIII.

Der arterielle Blutdruck.

Die Ursachen des arteriellen Blutdrucks. — Der normale Blutdruck. — Der Puls bei erhöhtem Blutdruck. — Cyklische Blutdrucksteigerung. — Symptome des erhöhten Blutdrucks. — Angina pectoris. — Der Puls bei erniedrigtem Blutdruck. — Ursachen desselben. — Symptome desselben. — Die Ohnmacht.

§ 55. Die Ursachen des Arteriendruckes sind im vorhergehenden ausführlich erörtert worden. Der Blutdruck ist demnach die Resultante von Blutzufuhr und Blutabfuhr. Der erstere Faktor schwankt mit der Leistungsfähigkeit und Tätigkeit des Herzens, der letztere mit dem Konsum der Gewebe und dem Kontraktionszustand der kleinen Gefässe. Aus den verschiedenen Kombinationen dieser vier Faktoren ergeben sich die verschiedenen möglichen Änderungen des Blutdruckes, die wir durch den Fingerdruck beurteilen.

§ 56. **Der normale Blutdruck.** Wenn wir Instrumente besässen, um die Höhe des Blutdruckes einer gegebenen Versuchsperson zu bestimmen, so könnten wir eine durchschnittliche Höhe des normalen Blutdruckes ermitteln und Abweichungen davon feststellen. Aber keiner der bisher angegebenen Apparate besitzt genügende Genauigkeit und Zuverlässigkeit, um praktisch verwertbar zu sein. Wir bleiben also auf die trügerischste aller Methoden, den subjektiven Tasteindruck angewiesen. Freilich kann bei sorgsamer Schulung aus dem Finger ein sehr sensibles Werkzeug werden. Jeder Arzt bildet aus seiner Beobachtung und Erfahrung für sich eine Norm, von der er zur Beurteilung ausgeht. Ob eine Abweichung von der Norm vorliegt, bleibt

also ausschliesslich der persönlichen Erfahrung des Einzelnen zu entscheiden überlassen, und Differenzen im Urteil werden solange vorkommen, als Gefühl und Urteil individuell differieren. Dazu kommt noch ein anderer Umstand, nämlich, dass ein Blutdruck, der für eine Person normal ist, es nicht für eine andere zu sein braucht. Innerhalb gewisser Grenzen aber und für praktische Zwecke werden die Auffassungen wohl übereinstimmen, und über erhebliche Veränderungen des Blutdruckes wird sich jeder Erfahrene mit Bestimmtheit klar sein.

Der Puls bei erhöhtem Blutdruck.

§ 57. Die Grösse einer Arterie braucht der Abweichung ihres Blutdruckes durchaus nicht parallel zu gehen. Es kann vorkommen, dass eine enge kleine Radialis für gewöhnlich kaum wahrnehmbar, zur Zeit der Blutdrucksteigerung leicht zu fühlen ist. Andererseits, besonders bei Kindern, kann bei gespannter aber kleiner Radialis der Puls anfänglich ganz unmerkbar sein; erst wenn man einen längeren konstanten Fingerdruck auf die Arterie ausgeübt hat, fühlt man sie als harten Strang.

Fig. 45. Anakroter Puls Kleiner Puls von hoher Spannung.

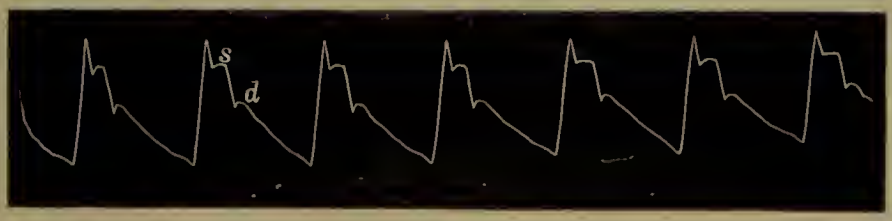

Fig. 46. Grosser Puls von hoher Spannung. Bei Nephritis.

Der Stoss der eintreffenden Welle kann sein Maximum allmählich erreichen; die Kurve zeigt einen schrägen oder gar anakroten Anstieg (Fig. 45). Ist das Herz stark und arbeitet kräftig, so schlägt die Welle plötzlich an, wie in Fällen von Nephritis (Fig. 46), oder bei fieberhaften Zuständen, wo die Pulszahl infolge ausbleibender Gefässerweiterung erniedrigt ist (Fig. 11). Von der erreichten Höhe fällt der krankhaft erhöhte Blutdruck während der Diastole niemals plötzlich ab. Diese Regel ist charakteristisch für ihn gegenüber den

Zuständen, wo der Blutdruck nur auf der Höhe der Systole vorübergehend hoch ansteigt, und mit der Diastole um so tiefer abfällt, wie bei der Aorteninsuffizienz und bei fiebernden Atheromatösen. Die dikrote Welle ist bei erhöhtem Blutdruck für den Finger nicht besonders wahrnehmbar, sondern verliert sich in dem erhöhten Widerstand, dem der tastende Finger begegnet (Figg. 45 und 46). Die Aortensenkung steht hoch über der Grundlinie, die die Kurve erst am Ende der Diastole erreicht — wieder im Gegensatz zu der Aorteninsuffizienz. Ist das Herz in sehr erregter Tätigkeit, so kann das Stossen der Pulswelle in dem Gefässe von dem Patienten im ganzen Körper empfunden werden. Die Pulszahl kann mit dem Anwachsen des Blutdruckes heruntergehen, doch gilt dies keineswegs als Regel. Bei chronischer Nephritis mit charakteristisch gespannten harten Gefässen kann der Puls dauernd über 90 betragen. In Fällen cyklischer Blutdruckerhöhung geht die Pulszahl gewöhnlich während der Anfälle herunter.

§ 58. Kraft und Frequenz der Herztätigkeit stehen mit dem Kontraktionszustand der kleinen Arterien und dem Bedürfnis der Körpergewebe normaliter im Gleichgewicht. Vermehrtes Blutbedürfnis der Gewebe führt zu Erweiterung der Gefässe und erhöhter Herztätigkeit. Ist der Weg zwischen Herz und Gewebe abnorm verengt, der Gefässwiderstand erhöht, so arbeitet das Herz mit grösserer Kraft, um diesen Widerstand zu überwinden. **Die Ursache des vermehrten Widerstandes** kann in einer lokalen Reizung der Gefässmuskeln oder in einer zentralen Reizung zu suchen sein. Das erste scheint beim Auftreten toxischer Substanzen im Blute vorzuliegen. Solche lokale Einwirkungen auf die Arterien- und Kapillarkontraktion sind wiederholt experimentell nachgewiesen und scheinen mir die beste Erklärung für manche klinischen Vorgänge abzugeben. Das beste Beispiel für die zentral vorgehende Erregung geben fieberhafte Zustände mit cerebralen Reizerscheinungen ab. Wo infolge solcher febrilen Störung Herz und Gefässe dem gewohnten Reguliermechanismus nicht gehorchen, arbeitet das Herz langsam und mit grosser Kraft, der Puls wird sehr hart.

§ 59. **Periodische Blutdrucksteigerungen** sind sehr häufig. Selbst in solchen Fällen, für welche ständige Blutdruckerhöhung pathognomonisch ist, ist der Betrag der Erhöhung nicht immer der gleiche. Gerade während der Perioden gesteigerten Druckes pflegen die charakteristischen Symptome aufzutreten. Zum Bei-

spiel im Verlaufe der **Brightschen Krankheit** oder der **Gicht** pflegen gewöhnlich bei extrem hartem und gespanntem Puls die ernstesten Erscheinungen sich einzustellen, und zu verschwinden, sobald es durch spontane oder medikamentös herbeigeführte Ableitung auf den Darm zu einem erheblichen Rückgang des Blutdruckes gekommen ist. Ausser den erwähnten Krankheiten gibt es noch eine Reihe anderer Zustände, wo Blutdrucksteigerung von ähnlichen Symptomen begleitet auftritt. So können solche regelmässig mit jeder Wiederkehr der **Menstruation** oder während der Gravidität eintreten. Im ersten Falle machen sie sich besonders geltend unmittelbar bevor die Blutung eintritt, und lassen gewöhnlich nach, sobald die Blutung in

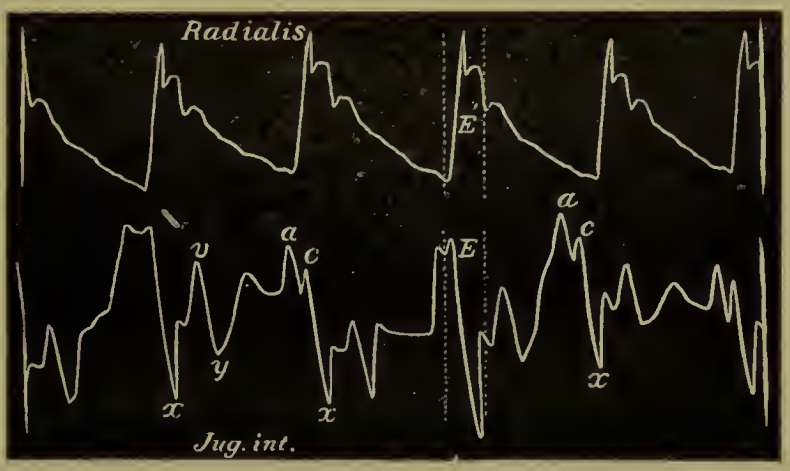

Fig. 47. Verlangsamter Puls von hoher Spannung während der Schwangerschaft. Gleichzeitiger Puls der Vena jugularis interna.

Gang kommt. Clifford Allbutt (13) weist in einer sehr überzeugenden Arbeit auf die grosse Ähnlichkeit gewisser **Schwangerschaftsbeschwerden** mit Intoxikationszuständen hin. Nicht in allen Fällen ist die Blutdrucksteigerung leicht zu erkennen; der üblichen Beobachtsweise entgeht sie, wenn sie nicht sehr gross ist. In manchen Fällen aber kann man sie schlagend nachweisen. Fig. 47 z. B. stammt von einer Patientin im vierten Schwangerschaftsmonat; der Puls, sonst gewöhnlich um 80, betrug 52, war voll, kräftig und hart. Während vieler Jahre, wo ich die Patientin kannte, hatte sie, ausgenommen die Zeit der Schwangerschaft, niemals einen so verlangsamten und harten Puls gehabt. Mit der erwähnten Hypothese, dass die Erhöhung des Blutdruckes während der Schwangerschaft auf der Zirkulation toxischen Materiales beruhe, stimmt auch die Tatsache

überein, dass diese Druckerhöhung keineswegs, wie gewöhnlich angenommen wird, auf einer kompensatorischen Herzhypertrophie beruht. Die Mehrleistung des Herzens setzt die Schwangere keineswegs wieder in den Stand der früheren unbeschränkten Arbeitsfähigkeit. Die Blutdruckerhöhung ist fast immer von Erscheinungen einer verminderten Funktionsbreite des Herzens begleitet, Kurzatmigkeit bei körperlicher Arbeit, abnormer Ermüdbarkeit, Knöchelschwellungen und Stauungskatarrh. Dazu kommt oft eine deutliche Erweiterung des rechten Herzens mit Venenpuls, wie in Fig. 47.

Bei Menschen nach der Lebensmitte treten zuweilen Perioden mit ungewöhnlich hartem Puls auf, **ohne dass sich Zeichen irgend einer Erkrankung finden.** Oft hängt solches mit hochgradiger Verstopfung zusammen oder mit längerer Übernährung, oder mit Mangel genügender körperlicher Bewegung. Es kann aber auch die erste Erscheinung beginnenden Atheroms sein.

Auch bei **chronischen Vergiftungen,** besonders bei der Bleivergiftung, tritt Blutdruckerhöhung auf.

§ 60. Ausser dem charakteristischen Eindruck auf den prüfen den Finger gibt es **auch klinische Erscheinungen erhöhten Blutdruckes,** welche zum Teil seine direkte Folgen, zum Teil gleichen Ursprungs mit ihm sind. Die regelmässigste Folge einer lange dauernden Blutdruckerhöhung und der dadurch bedingten Mehranstrengung ist **Hypertrophie des linken Ventrikels.** So lange es dieser Hypertrophie gelingt, den erhöhten Widerstand zu überwinden, bleibt die Grösse des Organs noch innerhalb mässiger Grenzen. Wenn aber ein Kranker mit hohem Blutdruck lange genug am Leben bleibt, so tritt ein Zeitpunkt ein, wo der Ventrikel nicht mehr im stande ist, sich mit Überwindung des arteriellen Widerstandes zu entleeren, und es muss zur Dilatation des Organes kommen. Diese Erweiterung der Herzhöhle führt zur Insuffizienz der Mitralklappe, und die gewöhnlichen Folgen der Stauung stellen sich ein. Unter diesen Umständen kann das Herz enorme Grösse annehmen und der Spitzenstoss schliesslich im achten Interkostalraum in der mittleren Achsellinie zu fühlen sein.

Bei älteren Leuten oder bei chronisch Nierenkranken beobachtet man **Anfälle von Kurzatmigkeit,** die mit dem periodischen Anwachsen des Blutdruckes Hand in Hand gehen. Solche Anfälle können den Charakter von Asthma besitzen; tatsächlich werden sie bei alten Leuten oft dafür gehalten. In anderen Fällen treten sie unter den Erscheinungen eines Katarrhs

auf mit Neigung zur Kurzatmigkeit bei körperlicher Bewegung, mit kleinem und hartem Puls. Hier hat der Kontraktionszustand des Arteriensystems dem Herzen die völlige Entleerung seines Inhaltes unmöglich gemacht. Die konsekutive Herzerweiterung kann sich dem Nachweis durch Perkussion leicht entziehen, lässt sich dann aber meist durch eine ausgesprochene Pulsation der Jugularvenen nachweisen (s. § 238). Auch Klagen über heftigen Präkordialdruck bis zu Schmerzanfällen von der Art der Angina pectoris kommen vor. Verordnungen, welche eine Erniedrigung des Blutdruckes durch merkurielle Drastica oder Jodkali herbeiführen, haben oft raschen günstigen Erfolg.

Blutungen können während der Zeiten erhöhten Blutdruckes vorkommen, wenn die Gefässwandungen noch unversehrt, aber durch Veränderungen ihrer Umgebung in ihrer Widerstandsfähigkeit geschädigt sind. So besteht kurz vor dem Termin der Menstruation eine Neigung zu Blutungen auch in anderen als den uterinen Gefässen. So wird Nasenbluten in regelmässigen monatlichen Intervallen beobachtet. Chirurgen haben zuweilen an Wundhöhlen mit seropurulentem Sekret die Beobachtung gemacht, dass die Absonderungen zur Zeit der Menses sanguinolent wurden. Ich habe zur Zeit eine Frau mit chronischer Phthise in Beobachtung, welche Jahre hindurch während ihrer Menses das Bett zu hüten genötigt war, weil zu dieser Zeit sehr häufig Lungenblutungen auftraten. Ohne Zweifel sind in solchen Fällen die Blutgefässe, welche die auskleidenden Granulationen der Wundhöhlen und Kavernen versorgen, in minderwertiges Gewebe eingelagert und bieten der Blutdrucksteigerung zur kritischen Zeit ungenügenden Widerstand. Dauernde Blutdrucksteigerung, wie bei Nephritis und Gicht, führen dann zu solchen Veränderungen in der Gefässwand, dass diese die Spannung nicht mehr tragen kann und gelegentlich einreisst. So disponieren die Zeiten cyklischer Blutdrucksteigerung zur Apoplexie. Solche künden sich oft nicht nur durch das Hartwerden des Pulses an, sondern auch durch den Eintritt anderer Symptome, wie Verminderung der Urinmenge und Anwachsen des Eiweissgehaltes im Urin.

Bei einem Gichtiker meiner Praxis habe ich vier verschiedene hämorrhagische Anfälle während Perioden von Blutdrucksteigerung erlebt. Zuerst vor acht Jahren eine leichte Blutung in die Conjunctiva des rechten Auges. Zum zweiten vor fünf Jahren eine sehr hartnäckige Attacke von Nasenbluten, welche mir Gelegenheit zu folgender merkwürdiger Beobachtung gab. Die Blutung erfolgte in unregelmässigen Anfällen, zuweilen mit mehrtägigen Pausen. Bei der Kompression der Nase fühlte ich eine stark pulsierende Arterie. Bei

isoliertem Fingerdruck auf diese Arterie stand die Blutung sofort. In den freien Zeiten zwischen den Blutungen war die Arterie nicht zu finden. Trotz wiederholter Gichtanfälle war der Urin dieses Kranken stets eiweissfrei geblieben. Vier Jahre später sah ich ihn wieder, dieses Mal mit einer Apoplexie und rechtsseitiger Lähmung. Der Puls war äusserst hart und gespannt, der Urin war spärlich und enthielt beträchtliche Mengen Eiweiss. Später habe ich dann den Urin bei wiederholten Untersuchungen nahezu eiweissfrei gefunden bis zuletzt, wo mit hartem und gespanntem Puls wieder erheblicher Eiweissgehalt auftrat. Ein zweiter hartnäckiger Anfall von Epistaxis war die Folge.

Ein weiterer Fall betrifft einen älteren Herrn, welcher Jahre hindurch wegen geringer Albuminurie in meiner Behandlung gestanden hatte. Als er vor einem Jahre eine Apoplexie durchmachte, enthielt sein Urin eine beträchtliche Menge Eiweiss. Er erholte sich wieder und die Eiweissmenge ging erheblich herunter. Vor einigen Tagen wurde ich wieder zu ihm gerufen wegen heftiger Kopfschmerzen, Appetitlosigkeit, Schwerfälligkeit in den Beinen und Schwäche der Rumpfmuskulatur bis zur Unfähigkeit zu sitzen. Sein Urin war spärlich (400 g in 24 Stunden) und enthielt viel Eiweiss. Der Puls war verlangsamt, voll, hart und gespannt. Unter der Bindehaut des rechten Auges ein kleiner Bluterguss. Nach reichlicher Darmentleerung, Schweissausbruch und Steigerung der Urinsekretion gingen die Symptome rasch zurück.

Hier sei erwähnt, dass wiederholt Lungenblutungen im Verlauf von Nephritis vorkommen bei Patienten, welche solche Anfälle um Jahre überleben. Ich habe solche Fälle irrtümlich als Tuberkulose auffassen sehen.

Wiewohl Hämorrhagieen als Folgen solcher cykliseher Blutdrucksteigerung aueh ohne weitere bemerkenswerte Erseheinungen vorkommen, so sieht man nieht selten noeh andere Symptome ernsten Charakters. Von der Empfindung geringen Unbehagens bis zur äussersten Hinfälligkeit, Krampfanfällen, Bewusstseinsstörungen, schwersten Anfällen von Angina pectoris. Viele Gichtiker und Nephritiker, auch sonst ältere Leute zeigen zuweilen Anfälle psychischer Depression, begleitet von den mannigfachsten somatischen Störungen. So bei Gieht diffuse Gliederschmerzen, Dyspepsie, Empfindungen wie beim Herannahen eines Giehtanfalles, der dann sich einstellen oder auch ausbleiben kann. Am Puls lässt sich die Blutdrucksteigerung fast immer leieht erkennen. Im Verlaufe der Nephritis entspreehen dem Anfalle ausser der Störung des Befindens Lokalbesehwerden versehiedener Art, Übelkeit, Aufstossen, Muskelschmerzen, heftiger Kopfschmerz, eklamptisehe Anfälle. Der Patient, von dem Fig. 46 stammt, ein Mediziner, litt oft an solehen Zuständen. Zu diesen Zeiten wurde der Puls verlangsamt und hart, so sehr, dass er angab, jeden einzelnen Herzsehlag dureh seinen ganzen Körper hindureh pochen zu fühlen. Wiederholt hatte er Krampfanfälle

mit Bewusstlosigkeit. Mit spontanem Eintritt von Durchfällen pflegte das Bewusstsein wieder einzutreten, und geistiges und körperliches Wohlbefinden wiederzukehren.

§ 61. Auch Anfälle von **Angina pectoris** sind in ihrer überwiegenden Mehrzahl durch cyklische Blutdrucksteigerungen, periodische Überanstrengungen eines geschädigten Herzens hervorgerufen. Es liegt ausserhalb der Aufgabe dieser Arbeit zu untersuchen, unter welchen Bedingungen der Schmerz als Symptom von Herzveränderungen auftritt. So viel ist sicher, dass die gleiche Schädigung unter ganz verschiedenen Symptomen in Erscheinung treten kann. Dies gilt besonders für das Symptom Schmerz. Dieser kann nicht nur bei den allerverschiedensten Herzaffektionen auftreten, sondern ganz ähnliche Herzstörungen können mit und ohne ihn bestehen. Wir sind ausser stande, diese Differenz zu erklären. Nur so viel kann man vielleicht sagen, dass Schmerzen gewöhnlich auftreten, wenn ein krankes Herz zu vermehrter Anstrengung gezwungen wird; und zwar durch verschiedene Ursachen, körperliche Anstrengung, psychische Erregung, plötzliche Blutdrucksteigerung, Hautabkühlung. Das Studium des Pulses während der Attacken von Angina pectoris gibt keine bestimmten Resultate; die Befunde sind inkonstant. Man findet regelmässige und unregelmässige, beschleunigte und verlangsamte, weiche und gespannte Pulse. Möglicherweise steht der Puls wieder unter dem Einflusse des Schmerzes selbst oder wird durch die anfallsauslösende Ursache ebenfalls verändert.

Unter den Symptomen der cyklischen Blutdrucksteigerung habe ich die Angina pectoris bereits genannt. Der Anfall wird bei prädisponierten Herzen dadurch ausgelöst, dass sich ihrer Arbeit erhöhter Widerstand entgegenstellt. So behandelte ich vor fünf Jahren eine ältere Dame wegen Ohnmachtsanfällen mit schweren Angstzuständen bei hartem gespanntem, zeitweilig unregelmässigem Puls; im Urin eine Spur Eiweiss. Mit Wiederherstellung nahm die Spannung des Pulses ab. Zuletzt traten die Attacken unter sehr heftigen Brustschmerzen auf, dauerten mehrere Stunden, waren stets von Verlangsamung und Irregularität des Pulses mit Erhöhung des Blutdruckes begleitet (Figg. 48, 49 und 50), und liessen mit Abnahme der Druckerhöhung nach. Ein solcher Anfall endete tödlich.

Ein anderer Fall, eine 71jährige Frau, litt seit fünf Jahren an sehr langdauernden unregelmässig auftretenden Anfällen von Präkordialschmerz, während welcher der Puls hart und irregulär

war. Der letzte Anfall, den ich beobachtete, wurde durch Einatmung einiger Tropfen Amylnitrit sofort coupiert; der Puls wurde weich und regelmässig. Drei Tage später traten wieder Schmerzen auf und ganz plötzlicher Exitus.

Noch in einigen weiteren Fällen, teils mit, teils ohne Albuminurie konnte ich den supponierten Zusammenhang zwischen stenokardischem Anfall und Blutdruckerhöhung bestätigt finden, und glaube beobachtet zu haben, dass Attacken aus dieser Ursache durch langsameres Einsetzen und bedeutend längere Dauer vor andersartigen Anfällen sich auszeichnen. Doch möchte ich



Fig. 48. Stark gespannter Puls bei chronischer Nephritis.

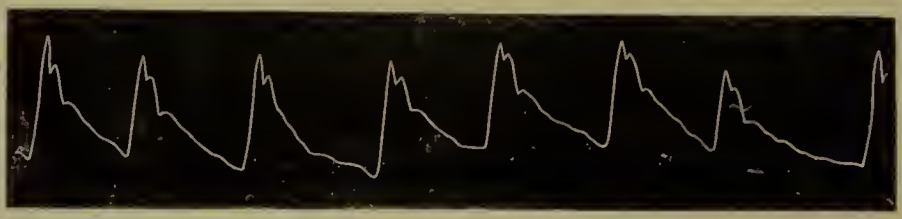

Fig. 49. Unregelmässiger stark gespannter Puls während eines Anfalles von Angina pectoris.

Fig. 50. Puls der nämlichen Patientin nach Ablauf des Anfalls. Der Puls ist regelmässig und weicher.

eine solche Trennung erst auf Grund umfangreicherer Beobachtungen aufrecht erhalten.

§ 62. **Als Angina pectoris vasomotoria** hat man ein eigenes klinisches Bild abzugrenzen versucht. Die Bezeichnung stammt von Cahen (14) und Landois (15). 1866 wurde von Nothnagel eine Reihe von Fällen veröffentlicht, und das Krankheitsbild genauer präzisiert. Es handelt sich um Anfälle von mehrstündiger Dauer, während welcher die Patienten fröstelten, sich kalt anfühlten, und die Extremitäten sich livid verfärbten. Nothnagel führte die Erscheinung auf einen Spasmus der

kleinsten Arterien zurück, ähnlich wie bei Raynaudscher Krankheit. Nach einiger Dauer schlossen sich an solche Gefässkrämpfe stenokardische Anfälle und deshalb fasste er das Ganze als eine klinische Einheit unter dem genannten Namen zusammen. Meines Erachtens müssen solche Fälle ausserordentlich selten sein. Trotz ziemlich grosser Vertrautheit mit dieser Materie habe ich wenigstens niemals etwas Ähnliches zu sehen Gelegenheit gehabt, noch bei meinen recht ausgedehnten literarischen Studien einen Bericht gefunden, der hierher gehören könnte. Jedenfalls finde ich, dass die meisten als „vasomotorische Angina pectoris" publizierten Fälle mit dem von Nothnagel beschriebenen Symptomenkomplex gar nichts zu tun haben, und die Bezeichnung jetzt wieder gerade so kritiklos angewandt wird, wie vor Nothnagels Definition. In gewissem Sinn kann die Angina pectoris, wie ich sie im Gefolge cyklischer Blutdrucksteigerung beschreibe, als Wirkung vasomotorischer Vorgänge bezeichnet werden. Aber das Krankheitsbild ist ein anderes als in den von Nothnagel so bezeichneten Fällen.

Blutdruckerniedrigung.

§ 63. Im Pulse gleichaltriger offenbar gesunder Menschen kommen deutliche Differenzen der Stärke vor. Für einen ist ein praller kräftiger Puls, für einen anderen ein weicherer dikroter Puls individuelle Eigentümlichkeit, ohne dass man bei einem von beiden an Anomalien des Herzens oder des Blutes zu denken braucht. Praktische Bedeutung gewinnt die Differenz erst durch die Verschiedenheit, mit der Herz und Gefässe auf Reize, insbesondere auf Anstrengung, reagieren. Die Funktionsbreite des Herzens wird bei Personen mit durchschnittlich hohem Blutdruck ausgedehnter sein als bei Personen mit meist niederem Blutdruck. Wenn weicher Puls mit Neigung zu Dikrotie zu den Symptomen des Kollapses gehört, steht ein Mensch mit ständig weichem dikroten Puls sozusagen dauernd auf halbem Wege zum Kollapse. Wer einen solchen Puls hat, ist bei körperlicher Anstrengung minderwertig. Auf hundert Meter vermag er mit einem kräftigen Individuum Schritt zu halten, ist aber ausser stande, auf längere Strecken ohne Beschwerden mitzukommen. Trotz seiner Minderwertigkeit gegenüber besonderen Anforderungen kann indessen eine solche Person mit weichem dikrotem Puls mässiger körperlicher Betätigung ebensolange als seine Altersgenossen gewachsen bleiben.

§ 64. **Das Verhalten des Pulses bei gesunkenem Blutdruck** kann sehr verschieden sein. Oft ist die Arterie gross und voll, extreme Fälle natürlich ausgenommen. Bei extremer Erniedrigung (wie bei Fig. 52) muss die Arterie natürlich klein sein. Konstant ist die Beschleunigung der Pulszahl. Auf den Ausfall eines Teiles des gewohnten Widerstandes reagiert die Kammer stets mit Zunahme ihrer Schlagfolge. Ich konstatiere nur die Tat-

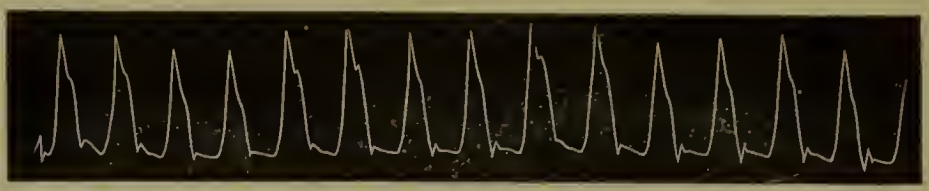

Fig. 51. Kleiner Pulsus celer. Sehr niederer Blutdruck. (Fieber und Atherom.)

sache, ohne in eine Erörterung über den Mechanismus ihres Zustandekommens einzutreten. Ein fester Zusammenhang zwischen der Druckhöhe und der Pulszahl lässt sich freilich nicht feststellen; die gleiche Pulszahl gestattet die grösste Differenz im Blutdruck. Die Pulswelle selbst in ihrem Eindruck auf den Finger ist ausnahmslos rasch und spitz. Der Stärke nach kann es ein kaum fühlbares Antippen, aber auch ein Anschlag von noch beträchtlicher Kraft sein. In diesen letzteren Fällen, wenn nämlich der Blutdruck nicht zu erheblich herabgesetzt ist, kann der Finger die Pulswelle noch für eine merkliche Zeit klein aber

Fig. 52. Äusserste Blutdruckerniedrigung. Agone bei Pneumonie.

deutlich verfolgen. Die Arterie bleibt in solchen Fällen auch während der Diastole im Bereich des Fingers, und oft fühlt man deutlich noch eine dikrote Welle. Die prognostische Deutung des Sphygmogramms hängt oft gerade von dem Auftreten dieser dikroten Welle ab, insofern die Andauer des Widerstandes gegen den pulsprüfenden Finger die Andauer eines Arteriendruckes von gewisser Höhe nachweist. Andererseits kann der Blutdruck so tief sinken, dass der Finger nach Ablauf der systolischen Welle gar keinen Widerstand an der Arterie mehr findet, und auch die leiseste Andeutung von Dikrotie fehlt (Figg. 19 und 51). Bei äusserster Herzschwäche verursacht die Pulswelle kaum einen

Eindruck, der flüchtig wie er gekommen verschwindet. Solche Verhältnisse sind typisch für die protahierte Agone (Fig. 52) oder die tiefe Ohnmacht (Fig. 20).

§ 65. Abgesehen von den Zuständen mit vermindertem Blutgehalt des Körpers, sind **die Ursachen der Blutdruckserniedrigung** allermeistens in einer Funktionsuntüchtigkeit der Herzmuskulatur zu suchen, die eine ausreichende Füllung des Arteriensystems nicht mehr ermöglicht. Hieran kann eine Insuffizienz der linken Kammer die Schuld tragen, oder es liegt an einer Unfähigkeit des linken Vorhofes und der rechten Kammer, den linken Ventrikel (wie z. B. bei Mitralstenose) in genügender Weise mit Blut zu versorgen. Die anatomischen Grundlagen solcher Störungen sind höchst mannigfaltig. Es kann ein Klappenfehler vorliegen, oder Erkrankung des Herzfleisches oder funktionelle Schädigung des letzteren im Verlauf von Allgemeinerkrankungen. Der Herzmuskel kann unter Umständen noch sehr lange im stande sein, mit vermehrter Anstrengung seiner Aufgabe zu genügen. Aber schliesslich muss seine Fähigkeit den gesteigerten Anforderungen gegenüber erlahmen. Die Arterien erschlaffen, womit in gewissem Sinne dem Ventrikel die Arbeit wieder erleichtert wird, zugleich aber der Blutdruck weiter absinkt. Damit ist das Herz im stande, den Kreislauf wieder für eine Weile im Gang zu halten; aber jetzt nur, wenn jede grössere Anstrengung unterbleibt: die Funktionsbreite ist aufs Äusserste eingeengt. Der weitere Verlauf hängt von der Ursache der Schädigung des Herzmuskels ab. Handelt es sich um eine akute Erkrankung, wie Pneumonie, so kann es rasch zu tödlicher Dilatation und Insuffizienz des Herzens kommen. Handelt es sich um einen Klappenfehler, so kann bei Ruhe und geeigneter Behandlung dem gefährdeten Organe ein eben ausreichender Betrag von Leistungsfähigkeit erhalten bleiben. In anderen Fällen, wo durch Alkoholintoxikation, sexuelle Exzesse, oder vieljährigen Kampf gegen abnormen Blutdruck der Herzmuskel erschöpft ist, lässt sich schliesslich der Eintritt der Blutdruckerniedrigung auf die Dauer nicht verhüten. Für die kausale Beurteilung einer Blutdruckerniedrigung muss die Vorgeschichte des Patienten herangezogen werden.

Dass auch eine Art **Lähmung der Vasomotoren** zu erheblicher Blutdrucksenkung führen kann, ist denkbar; aber mir selbst stehen eigene Erfahrungen nach dieser Richtung nicht zu Gebote.

§ 66. **Die Symptome der Blutdruckerniedrigung** laufen im wesentlichen auf das hinaus, was wir als Einschränkung der Funktionsbreite des Herzens bezeichnet haben. Dieselbe bezieht sich nicht allein auf willkürliche Muskelanstrengungen, sondern auch auf das regelmässige Funktionieren der verschiedenen Körperorgane. Ist der Blutdruck erheblich herabgesetzt, so wird jede körperliche Anstrengung durch das Auftreten von Kurzatmigkeit oder Ermüdungsgefühl sehr bald unmöglich gemacht. Schweissausbruch und Hitzegefühl gesellen sich dazu. Ähnlich werden der geistigen Tätigkeit durch Ermüdungsgefühl, durch Gedächtnisschwäche und durch Nachlassen der Produktivität Grenzen gesetzt. Die Funktion anderer Organe wird träge, der Stoffwechel leidet sichtlich, die Urinmenge sinkt. Der Defekt geht nicht nur direkt auf eine Verarmung der Blutzufuhr zurück, sondern zum Teil auch indirekt auf die Stauung der venösen Abfuhr. Letztere kommt einerseits von der Unfähigkeit des Herzens, das Blut mit hinreichender Kraft vorwärts zu befördern, als auch von der Erweiterung des rechten Herzens, die einen Teil des Blutes durch die schlussunfähigen Klappen in das Venensystem zurücktreibt. Daher die bei Kreislaufstörung so häufige Anschwellung der Leber, welche sogar den rückläufigen Blutwellen entsprechend Pulsation zeigen kann.

Für das Herz selbst liefert die Blutdruckerniedrigung den Beweis, und zugleich den Massstab der Funktionsunfähigkeit. In dem Masse als mit der Schädigung des Muskels der Blutdruck allmählich weiter absinkt, macht die Erweiterung der Herzhöhle Fortschritte. Die gedehnten Wände sind immer weniger im stande, den Inhalt auszutreiben, die Menge Residualblutes nimmt zu, und die Schwierigkeit für die Muskelkontraktion wächst stets mehr. Lässt sich die Ursache, wie bei Klappendefekten, nicht beseitigen, so ist das Endergebnis schliesslich eine solche Überdehnung des Organs, dass in den extremsten Fällen die verdünnten Vorhofswände zu häutigen Säcken mit wirkungslosen eingestreuten Muskeleinlagerungen werden.

§ 67. **Den Puls Ohnmächtiger** hatte ich während mehrerer Anfälle zu beobachten Gelegenheit. In der Regel besteht äusserste Erniedrigung des Blutdruckes, das Herz arbeitet sehr schwach, wie in den Kurven Figg. 20 und 21. In seltenen Fällen fand ich den Puls sehr verlangsamt, die einzelnen Schläge voll und kräftig. Hierher gehört Fig. 53 von einem noch bewusstlosen Manne. Zu dieser Zeit war der Puls für das Gefühl noch mehr

verlangsamt als die Kurve zeigt; die Pulsverlangsamung beruht darauf, dass unvollkommene Kammerkontraktionen unterlaufen, deren Wellen zwar in der Aufzeichnung deutlich erkennbar, für

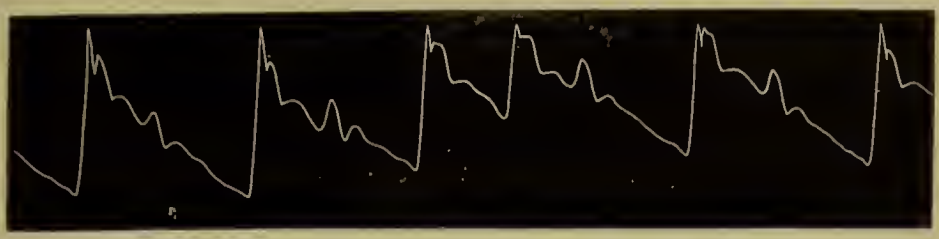

Fig. 53. Pulsverlangsamung während einer Synkope.



Fig. 54. Von demselben Patienten nach Wiedereintritt des Bewusstseins. Der Puls ist regelmässiger geworden.

die Wahrnehmung mit dem Finger aber zu klein sind. Mit Rückkehr des Bewusstseins gewann der Puls seine Kraft und allmählich auch seine Regelmässigkeit wieder (Fig. 54).

Kapitel IX.

Unregelmässigkeit des Pulses.

A. Der infantile Typus. — Beziehungen zur Pulsfrequenz, — zur physiologischen Pulsverlangsamung, — zum Fieber, — zu anderen Ursachen. — B. Der Typus der Erwachsenen. — Beschreibung. — Experimentelle Begründung. — Unterschied vom infantilen Typus. — Benennung. — Vergleich mit dem Spitzenstoss, — mit den Herztönen. — Unregelmässigkeiten rhythmischer Periodizität. — Der aussetzende Puls. — Verhalten des rechten Herzens. — Gehäufte prämature Kontraktionen. — Bedingungen für das Zustandekommen eines prämaturen Pulsschlages. — Seltenere Formen der Arhythmie. — Gemischte Formen.

---

§ 68. Unter allen Abweichungen des Pulses von der Norm ist keine so leicht zu erkennen als die Unregelmässigkeit im Rhythmus, und doch keine so dunkel in ihrem Ursprung, so ungeordnet in ihrer Bezeichnung und so missverstanden in ihrer Bedeutung.

Wenn man sich eine grosse Sammlung von Kurven unregelmässiger Pulse angelegt hat, so ist das zunächst auffallende die grosse Verschiedenheit der Formen, in die man auf verschiedenen Wegen, aber stets ohne genügenden Erfolg, Ordnung zu bringen versucht hat. Auch die von mir vorzuschlagende Einteilung ist nichts weniger als vollkommen, aber sie scheint mir mit dem gegenwärtigen Stand unserer Kenntnisse am besten überein zu stimmen. Ist erst unsere Kenntnis von den Ursachen der Störung des Herzrhythmus und von der Teilnahme der einzelnen Herzteile an ihrer Entstehung weiter gediehen, so wird Zeit zu neuer Stellungsnahme sein. Hierzu wird meines Erachtens das Studium des Venenpulses einmal von grossem Werte sein, und ich selbst werde dieser Seite der Frage in späteren Kapiteln näher treten. So ausgedehnte Beobachtungen ich auch

angestellt habe, so werden immerhin weit zahlreichere Untersuchungen bis zu einem endgültigen Abschluss erforderlich sein. In diesem Kapitel habe ich den Stoff hauptsächlich mit Rücksicht auf den Anteil der linken Kammer zu behandeln.

Die nachfolgende Einteilung hat nicht nur das für sich, dass sie von deutlich erkennbaren Unterscheidungsmerkmalen ausgeht, sondern auch, dass sie der Bedeutung der unterschiedenen Formen gerecht werden will. Indem ich von sorgsamen Messungen der Dauer der Kammersystole ausgegangen bin, (d. h. eigentlich desjenigen Teiles der Kammersystole während dessen die Aortenklappen offen stehen, die Kammer das Blut austreibt, und der Puls entsteht), stellte sich heraus, dass die Mehrzahl der Unregelmässigkeiten auf Verschiedenheiten in der Zeitdauer der Ventrikeldiastole zurückzuführen ist. So kam ich zur der Frage, in wie weit überhaupt die Dauer der Kammersystole für das Verständnis dieser Erscheinung etwas zu bedeuten habe, und ich fand hier den Punkt, von dem aus sich die übergrosse Zahl aller Fälle in zwei verschiedene Gruppen einordnen lässt, nämlich solche, wo die Dauer der Systole regelmässig, und solche wo die Dauer der Systole verschieden gross ist. Bei weiteren Untersuchungen über die Entstehungsbedingungen des einen oder anderen Befundes fand ich, dass die grosse Mehrzahl der Patienten der ersten Gruppe dem kindlichen Lebensalter vor der Pubertät angehört, während mit geringen Ausnahmen die Angehörigen der zweiten Gruppe Erwachsene waren.

Ich teile daher alle Pulsarhythmieen in zwei Gruppen: A. einen infantilen Typus, bei dem die Unregelmässigkeit durch Störung in der Diastole zu stande kommt; B. einen Typus der Erwachsenen, bei welchem Störung sowohl in der Dauer der Systole als auch der Diastole vorliegt.

A. Der infantile Typus der Pulsirregularität.

§ 69. Diese Störung steht in gewisser **Beziehung zur Pulsfrequenz.** Da die Dauer des systolischen Anteils der Herzarbeit konstanter ist, als der diastolische Anteil, so geht bei beschleunigter Tätigkeit die Verkürzung der einzelnen Herzkontraktionen fast ganz auf Kosten des diastolischen Anteils. Indem nun **die infantile Form durch Schwankungen in der Dauer der Diastole charakterisiert** ist, bei beschleunigtem Puls aber die Dauer der Diastole

auf ihr Minimum reduziert wird, so kann hier der infantile Typus kaum zu stande kommen. Um so mehr aber **manifestiert sich Neigung dazu, je langsamer die Schlagfolge des Herzens wird.** So finden wir die infantile Form besonders häufig bei zwei Gelegenheiten: nämlich einmal, wenn gegen Ende des Kindesalters die Pulszahl physiologisch abnimmt, und zweitens bei der postfebrilen Pulsverlangsamung.

§ 70. Während der ersten Kindheit ist die Pulszahl hoch, nach der Geburt etwa 120, und nimmt mit den Jahren ab. Mit dem



Fig. 55. Unregelmässiger Puls von infantilem Typus, von einem 11jährigen Mädchen. Der stystolische Abschnitt *E* ist von regelmässiger, der diastolische Abschnitt *G* von wechselnder Dauer.

achten oder neunten Jahr, zuweilen früher, fällt die Pulszahl auf 80 oder 90, selbst auf 70 in der Minute. Zu dieser Zeit nun besteht die ausgesprochenste Neigung zu Schwankungen des diastolischen Pulsanteils. In Fig. 55 z. B. findet man die systolische Periode *E* in Beschaffenheit und Dauer ausserordentlich gleichförmig, die Dauer der Diastole *G* dagegen ausserordentlich verschieden. Die Verlängerung dieses Abschnitts ist

Fig. 56. Unregelmässiger Puls gleichzeitig mit dem Spitzenstoss aufgenommen. Beide Kurven verlaufen parallel; während der Pulspausen verhält sich auch das Herz untätig.

zuweilen so gross, dass man vermutet ein Herzschlag könnte das Handgelenk nicht erreicht haben. Kontrolliert man aber gleichzeitig Herztöne oder Spitzenstoss, so stellt sich das Unzutreffende dieser Vermutung heraus. In Fig. 56 ist der Spitzenstoss zugleich mit dem Radialpuls aufgenommen; der unregelmässige Pulsrhythmus entspricht auf das genaueste demjenigen des Spitzenstosses. Weiter unten wird sich für den Erwachsenen-Typus zeigen, dass hier, sobald überhaupt ein ausgesprochener

Spitzenstoss vorhanden ist, bei aussetzendem Pulse eine kleine Erhebung der Herzspitze zu finden ist. Bei der infantilen Form der Arhythmie dagegen fällt der Pulsschlag nur zusammen mit dem Herzschlag aus, worauf wir beim Studium des Jugularvenenpulses (§ 214 a) eingehend zurückkommen werden.

§ 71. In der **Rekonvalescenz nach fieberhaften Erkrankungen,** bei schwachem und erschöpftem Patienten zeigt der Puls oft die infantile Form der Arhythmie. Am häufigsten und deutlichsten bei Kindern, aber auch bei Erwachsenen. Fig. 57



Fig. 57. Unregelmässiger Puls von infantilem Typus. Von einem achtjährigen Knaben nach Entfieberung.

Fig. 58. Infantiler Typus. Von einem 18jährigen jungen Manne nach unkompliziertem Gelenkrheumatismus.

Fig. 59. Infantiler Typus bei einem gesunden 40jährigen Manne. Nach Angina.

stammt von einem 8 jährigen Knaben nach zweitägigem Fieber unbekannten Ursprungs. Nach Abfall desselben wurde der Puls sehr klein, wie so oft bei Kindern, und zeigte die im Bilde leicht kenntliche Unregelmässigkeit. Fig. 58 stammt von einem 18 jährigen jungen Manne nach Überstehen eines leichten Gelenkrheumatismus ohne Beteiligung des Herzens. Fig. 59 stammt von einem kräftigen 40jährigen Manne nach akuter Tonsillitis; mit Abfall des Fiebers ging die Pulszahl auf etwa 50 herunter und zeigte Unregelmässigkeit charakteristischer infantiler Art.

§ 72. Um über den Grund der Häufigkeit der infantilen Arhythmie etwas zu erfahren, habe ich eine grosse Anzahl von Kindern

untersucht und viele davon längere Zeit unter Beobachtung gehalten, und bin zu der Überzeugung gekommen, dass jedes Kind zu seiner Zeit solche Arhythmie aufweist. Und zwar nicht nur nach Fieber, sondern als ständige Begleiterscheinung der natürlichen Pulsabnahme. Besonders häufig scheint sie zwischen dem 8. und 15. Lebensjahr, seltener zur Zeit der Pubertät zu sein. Nur in sehr wenigen Fällen sah ich sie in das spätere Leben hinüber dauern. Die geringste Erregung beschleunigt den kindlichen Puls und bringt damit die Unregelmässigkeit zum Verschwinden. Oft sah ich die Erscheinung respiratorischen Rhythmus zeigen und glaube bestimmt, dass manche Fälle mit der Atemtätigkeit in Zusammenhang stehen; hierauf werde ich in einem besonderen Kapitel (§ 137 siehe Fig. 166) zurückkommen. Bekannt ist die Pulsirregularität, die im Beginn der **tuberkulösen Meningitis** vorkommt. Leider ist es mir nicht gelungen, von einem solchen Falle eine entsprechende Pulskurve zu erhalten, noch konnte ich eine in



Fig. 60. Infantiler Typus bei Tetanus. Von einem vierjährigen Kinde.

der von mir durchgesehenen Fachliteratur auffinden. Ich kann daher nicht angeben, ob der unregelmässige Puls der tuberkulösen Meningitis den infantilen Typus zeigt. Bei einem Erwachsenen, der diese Krankheit, und unregelmässigen Puls hatte (Fig. 137), war es der Fall. Desgleichen bei einem ausgesprochenen Fall von Tetanus mit unregelmässigem Puls (Fig. 60).

Überhaupt habe ich bei Kindern unter einem sehr grossen Untersuchungsmaterial nur zwei oder drei Fälle von Pulsarhythmie nichtinfantilen Charakters gefunden. Die Störung betraf dabei nur je einen Schlag in langen Pausen. Keine dieser Ausnahmen hatte ein gesundes Herz. Die Pulsunregelmässigkeit, die man bei vorgeschrittenen Herzerkrankungen der Kinder findet, hat immer denselben Charakter wie bei Erwachsenen.

B. Der Erwachsenen-Typus der Pulsirregularität.

§ 73. Für diese Form der Arhythmie **ist charakteristisch das verfrühte Auftreten einer unvollkommenen Kammersystole, gefolgt von einer verlängerten Diastole.** So finden wir in Fig. 61

nach dem dritten Schlag der Kurve die Diastole durch eine kleine dreieckige Welle unterbrochen. Dieses Dreieck bedeutet eine sichtlich unvollkommene Pulswelle als Wirkung einer ver-



Fig. 61. Unregelmässiger Puls vom Typus der Erwachsenen. Die vierte Pulswelle ist inkomplett; ihr folgt eine verlängerte Diastole.

früht aufgetretenen Kammerkontraktion; der darauf folgende diastolische Abschnitt ist viel länger als die anderen.

§ 74. Um der Bedeutung solcher unvollkommenen Pulsschläge auf den Grund zu kommen, wird es gut sein, zuerst **die Ergebnisse der experimentellen Forschung** heran zu ziehen. Fig. 62 gibt die Aufzeichnung des Druckverlaufs in der Aorta zugleich mit dem Druckverlauf in der Kammer. Die Drucklinie der Aorta bleibt dauernd hoch über der Abszisse *o*; diejenige der

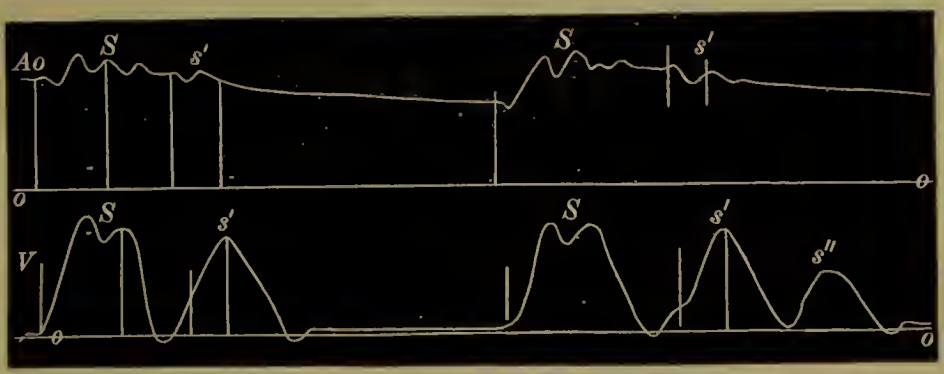

Fig. 62. Gleichzeitige Aufzeichnung des Blutdruckes in der Aorta (oben) und im Ventrikel (unten). Die kleine positive Druckschwankung *s'* in der Aorta entspricht der verfrühten inkompletten Systole *s'* der Kammer. Die inkomplette Systole *s''* bleibt ohne Wirkung auf den Aortendruck. Nach Hürthle (18).

Kammer sinkt mit dem Ende der Diastole darunter. S ist jedesmal eine komplette Kammersystole. Dem entspricht in der Aorta jedesmal eine vollausgebildete Pulswelle, deren Verlauf mit dem Ablauf der Druckschwankung im Ventrikel während der Austreibungszeit vollständig überein stimmt. Nach der ersten kompletten Systole *S* kommt in der Ventrikelkurve eine inkomplette Systole *s'*. Die von ihr hervorgerufene Pulswelle ist nicht vollkräftig und verursacht in der Aortenkurve nur eine leichte

Erhebung s'. Hierauf folgt nach sehr langer Pause wieder eine komplette Systole S und eine verfrühte inkomplette s' mit gleichen Einwirkungen auf die Aorta wie zuvor Nun aber erscheint eine weitere inkomplette Kontraktion s', die so schwach ist, dass jede Einwirkung auf den Aortendruck ausbleibt. — Fig. 63 zeigt die Bedeutung unwirksamer Kammerkontraktionen noch besser. Auch hier sind Innendruck der linken Kammer und der Aorta gleichzeitig aufgenommen. Die punktierte Linie gibt diejenige Höhe des Kammerdruckes an, die erreicht werden muss, wenn die Aortenklappen sich öffnen sollen. Jede zweite Kammersystole ist unfähig diesen Druck zu stande zu bringen, und bleibt dementsprechend bei geschlossenen Klappen ohne Einwirkung

Fig. 63. Druck in der Aorta und in der Kammer (verfrühte Kontraktionen) gleichzeitig aufgenommen. Die punktierte Linie gibt die zur Eröffnung der Aortenklappen erforderliche Druckhöhe an. Nach Morey (19).

auf den Aortendruck. Wenn man aus diesen Kurven Analogieschlüsse zur Deutung der Pulskurve zieht, so wäre in Fig. 61 die kleine unregelmässige Welle auf eine verfrühte unvollständige Kammersystole zurückzuführen. Ist eine unvollständige Kammersystole zu schwach, überhaupt die Seminularklappe zu heben, so fällt ein Pulsschlag ganz aus.

§ 75. Bei der infantilen Arhythmie fanden wir Schwankungen in der Dauer des diastolischen Abschnittes, vor jeder verlängerten Diastole aber eine wohlausgebildete systolische Welle. Inkomplette Wellen wie in Figg. 62 und 63 finden sich beim infantilen Typus niemals. Das Auftreten verfrühter inkompletter Systolen mit nachfolgender verlängerter Pause ist für den Erwachsenen-Typus charakteristisch. Sind diese inkompletten Kontraktionen noch stark genug, die Seminularklappen

zu lüften, so finden sich im unregelmässigen Puls kleinere Wellen mit verlängerten Pausen. Sind die inkompletten Systolen nicht kräftig genug den Aortendruck zu überwinden, so entsteht ein unregelmässiger Puls mit aussetzenden Schlägen.

Die Unregelmässigkeiten des Pulses bei Erwachsenen entsprechen fast ausnahmslos einem dieser beiden Schemata. Weitere Bilder kommen zu stande, indem solche verfrühte inkomplette Systolen in Gruppen oder in untereinander verschiedener Stärke auftreten. So differentes Aussehen hierbei die verschiedenen möglichen Kombinationen gewinnen mögen, das Grundphänomen dieses Typus der Pulsunregelmässigkeit bildet das Auftreten verfrühter, gewöhnlich zugleich inkompletter Kammerkontraktionen.

§ 76. Es handelt sich hier um denselben Vorgang, den Wenckebach (20) nach dem Vorgange Mareys als „Extra-



Fig. 64. Spitzenstoss (oben) und Radialpuls (unten). s^1 prämature Systole.

systole" bezeichnet hat, und den Cushny „prämature Systole" benennt. Um die Zahl der Bezeichnungen nicht weiter zu vermehren, werde ich die von Cushny gewählte beibehalten, und von jetzt ab von dem betreffenden Vorgang am Herzen als prämaturer Systole, von demjenigen am Pulse als prämaturem Pulsschlag sprechen. Eine komplette Pulswelle mit einer darauf folgenden inkompletten Welle zusammen werden als gepaarter Puls, nach Traube (22) als Pulsus bigeminus bezeichnet.

§ 77. Dass in der Tat die unvollständige Pulswelle einer Kammerkontraktion ihr Entstehen verdankt, **lässt sich auch durch Beobachtung des Herzens zur Zeit der Störung nachweisen.** Ist nämlich ein gut ausgebildeter Spitzenstoss vorhanden, so kann man durch einfaches Anlegen der Hand gleichzeitig mit der Schwankung des Pulses das verfrühte Auftreten eines schwächeren Spitzenstosses mit nachfolgender langer Pause fühlen. In der Pulskurve Fig. 64 tritt regelmässig nach jedem zweiten vollen Pulsschlag ein prämaturer Schlag s' auf, in der Pulskurve

Fig. 65 nach jedem einzelnen vollen Pulsschlag. In beiden Fällen ist gleichzeitig die Kurve des Spitzenstosses aufgenommen, und man sieht auf den ersten Blick, dass sie dieselbe Unregelmässigkeit zeigt wie der Radialpuls. Diese Feststellung ist von Wichtigkeit; denn man hat den kleinen prämaturen Schlag des



Fig. 65. Spitzenstoss und Radialpuls. *s'* (in der oberen Kurve) deutliche prämature Systole; *s'* (in der unteren Kurve) sehr kleine prämature Pulswelle.

Pulses bigeminus als übermässige Ausbildung einer dikroten Welle deuten wollen. So ist z. B. in Fig. 66 die dikrote Welle *d* so gross und den sekundären Wellen in Fig. 71 und 72 so ähnlich, dass man wohl daran denken könnte, sie für einem prämaturen Pulsschlag zu halten. Aber abgesehen davon, dass in diesen letztgenannten Kurven die Welle in grösserem Abstand hinter der Aortensenkung auftritt, in Fig. 66 dagegen unmittelbar folgt, klärt die Beobachtung der Herztöne und des Spitzenstosses den Unterschied auf. Von demselben Patienten und aus derselben



Fig. 66. Dikroter Puls. Die dikrote Welle *d* ist so gross, dass man sie für einen prämaturen Pulsschlag halten könnte.

Beobachtungszeit wie Fig. 66 stammt auch die Kurve 56, deren dikrote Welle nicht ganz so gross ist, die aber durch Vergleichung mit dem Spitzenstoss ins rechte Licht gerückt ist.

§ 78. Man kann auch **zur Zeit der Pulsunregelmässigkeit die Herztöne auskultieren** und auf den Zusammenhang zwischen beiden achten. Anfangs scheinen die Herztöne sich so zu überstürzen, dass man von Herzstolpern spricht. Hört man aber genau hin, so kann man, besonders bei nicht beschleunigter Herztätigkeit, die einzelnen Töne leicht auseinander halten. Tatsächlich ist, was man während des „Herzstolperns" hört, nicht mehr und nicht weniger als ein erster und zweiter Herzton, die

sich sehr kurz und rasch an den letztvorhergegangenen zweiten Ton anschliessen. Graphisch könnte man sie darstellen wie in Fig. 67.

Auskultiert man genau bei bestehendem Herzgeräusch, so kann man auch während einer Bigeminie das systolische oder diastolische Geräusch neben den rasch sich überstürzenden Herztönen erkennen. Für ein systolisches Geräusch liesse sich der Sachverhalt darstellen wie in Fig. 68, ein Befund, wie er in

Fig. 67. Graphische Darstellung der Herztöne bei einmaliger rhythmischer Störung. *1* und *2* erster und zweiter Herzton.

Fig. 68. Herztöne mit systolischem Geräusch. Eine prämature Systole.

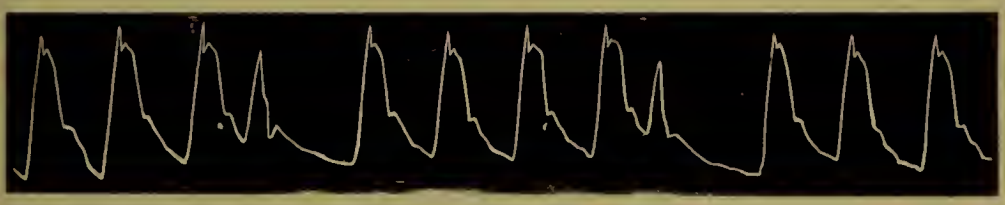

Fig. 69. Prämature Pulsschläge.

Fig. 70. Herztöne mit diastolischem Geräusch. Prämature Systole.

dem Fall erhoben wurde, von dem die Kurve 61 stammt. Fig. 69 stammt von einem Patienten mit Aorteninsufficienz. Das diastolische Geräusch war auch nach den beiden prämaturen Schlägen leicht zu hören wie in Fig. 70.

In manchen Fällen sind die Herztöne allerdings so schwach, dass sie kaum zu unterscheiden sind; ja sie können völlig fehlen, wenn die prämature Systole ungewöhnlich schwach ist.

§ 79. In manchen Fällen tendiert **die gestörte Herztätigkeit einen neuen Rhythmus anzunehmen,** indem die verfrühte Systole in

regelmässigen Intervallen erscheint (Allorhythmie). In Figg. 71 und 72 nach einem jeden kompletten Schlag; der kleine Schlag erscheint der tastenden Hand wie ein Echo des vorhergehenden



Fig. 71. Pulsus bigeminus.



Fig. 72. Pulsus bigeminus.

Fig. 73. Herztöne bei P. bigeminus oder P. alternans.

grossen. Die Herztöne eines solchen Falles folgen demselben Rhythmus (Fig. 73).

In seltenen Fällen fühlt sich der zweite Schlag fast eben so voll an als der komplette. Die zwei Schläge erscheinen gepaart und von dem vorhergehenden und nachfolgenden Paar durch eine längere Pause getrennt. Dieser „Pulsus alternans“ ist im Wesen identisch mit dem Pulsus bigeminus, und



Fig. 74. Spitzenstoss und Radialpuls. Pulsus alternans.

zuweilen findet man beide abwechselnd bei demselben Individuum vor. Bei Betrachtung von Fig. 74 könnte man, da keine dikrote Welle vorhanden ist, geneigt sein, die kleinere der zwei Erhebungen für eine übertrieben ausgebildete dikrote Welle zu halten. Die gleichzeitig aufgenommene Spitzenstosskurve lässt aber über die richtige Auffassung keinen Zweifel.

Noch eine ganze Reihe anderer rhythmischer Arhythmieen kommt vor. In Fig. 75 erscheint die verfrühte Systole nach jedem zweiten Schlag, in Fig. 76 nach jedem dritten, und in Fig. 77 nach jedem vierten. Fig. 78 zeigt eine seltsame

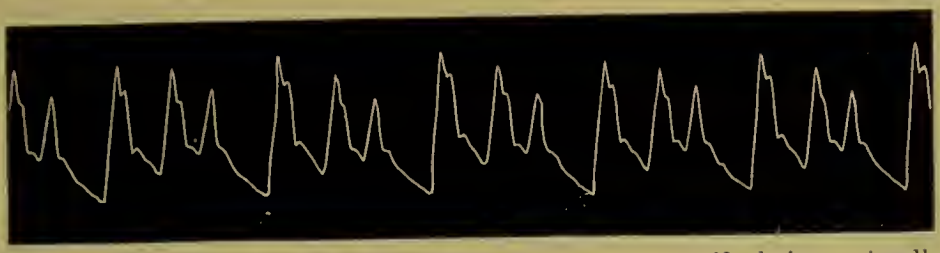

Fig. 75 Unregelmässiger Puls rhythmischen Charakters. Nach je zwei vollen Pulsschlägen ein prämaturer Schlag.



Fig. 76. Nach je drei vollen Pulsschlägen ein prämaturer Schlag.

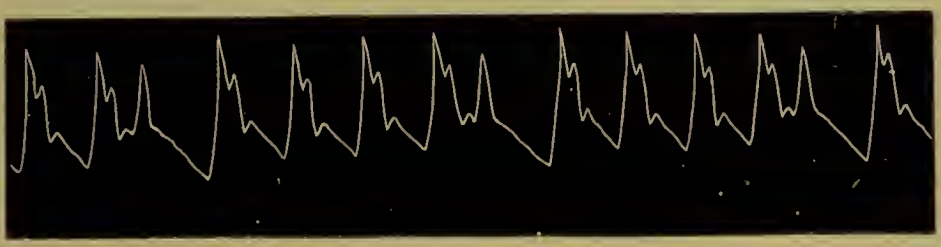

Fig. 77. Nach je vier vollen Pulsschlägen ein prämaturer Schlag.

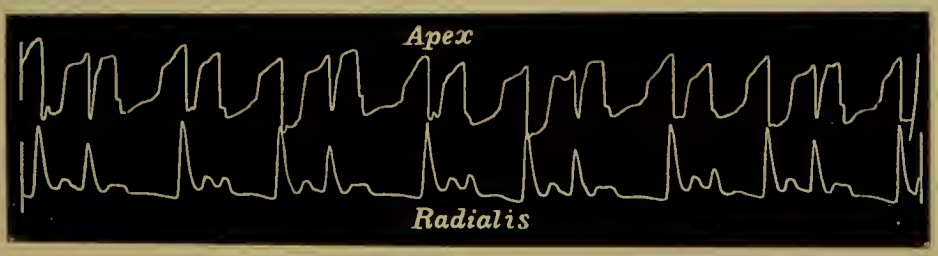

Fig. 78. In der Spitzenstosskurve erkennt man deutlich, wie immer drei gehäufte Kontraktionen mit zweien wechseln. In der Radialkurve ist der jeweils dritte Schlag kaum erkennbar.

Variante; hier wechseln regelmässig je drei mit je zwei gepaarten Schlägen. Wenn die drei Schläge auftreten, so ist der letzte von den dreien in der Pulskurve kaum zu erkennen und wäre ohne den Vergleich mit der begleitenden Spitzenstosskurve

leicht zu übersehen. Das Verhältnis ist ganz analog dem Ergebnis der experimentellen Reizung in Fig. 62.

§ 80. In manchen der Kurven erscheint **der erste nach einer Irregularität wieder einsetzende Schlag grösser als die anderen kompletten Schläge**, und zwar aus dem Grunde, dass während der ihm vorhergehenden längeren Pause der Blutdruck sehr tief hat sinken können (s. Fig. 61 und Fig. 77), die erste wieder ankommende Welle einen verminderten Widerstand vorfindet und dadurch einen sehr grossen Ausschlag verursacht. Zuweilen ist die Welle tatsächlich grösser und voller, wenn nämlich die Kammer während der verlängerten Pause mehr Blut aufgenommen und erhöhte Kraft gesammelt hat. Bei vereinzelt auftretenden Irregularitäten kommt ein solcher verstärkter einzelner Herzschlag oft deutlich zu bewusster Empfindung; er gibt der Brustwand einen merklichen Stoss.

§ 81. Wird bei verfrühter Systole die Pulswelle so klein, dass sie unfühlbar bleibt, so spricht man von **aussetzendem Puls.**

Fig. 79. In der Spitzenstosskurve eine prämature Systole s' während einer Pause im Radialpuls. Aussetzender Puls.

Solche Fälle werden gewöhnlich so gedeutet, dass das Herz eine Kontraktion auslasse, oder dass die produzierte Welle zu schwach sei, um das Handgelenk zu erreichen. Gewöhnlich steht die Sache so, dass der Ventrikel eine prämature Systole ausgeführt hat, deren Wirkung entweder zu gering ist, um den Blutdruck in der Aorta zu überwinden und die Aortenklappen zu öffnen, oder dass sie zwar dies vermocht hat, aber die erzeugte Blutwelle nicht kräftig genug ist, vom Finger gefühlt zu werden[1]). Dann findet man die Zeit für einen Schlag mit Pause zusammen doppelt so lang als die Frist einer Herzkontraktion, also zwei Pulsschlägen entsprechend. In Fig. 79 setzen zwei Pulsschläge aus, von denen der Finger nicht die geringste Andeutung wahrnehmen konnte. In der Pulskurve lässt sich zur Zeit des Ausfalls eine unbedeutende Verlängerung der dikroten Welle ent-

[1]) Frustrane Herzkontraktion (Quincke und Hochhaus). Anm. d. Übers.

decken, die man auf das Auftreten einer ganz minimalen prämaturen Systole zurückführen kann; sieht man die gleichzeitig aufgenommene Spitzenstosskurve an, so hat man den Nachweis einer stattgefundenen Kammerkontraktion *s'*. Auskultiert man das Herz, so hört man zu Beginn der langen Pulspause als Begleiterscheinung der verfrühten Kammersystole zwei kurze rasche Herztöne. Wo ein Spitzenstoss fehlt, sind diese Töne allein in der Lage, den wahren Sachverhalt aufzuklären. Wie die Kraft der Kammersystole unter Umständen nicht ausreicht, die Aortenklappen zu heben, so kann es freilich auch vorkommen, dass nur ein erster Ton schwach und undeutlich zu stande kommt. Und zuweilen fehlt auch dieser.

§ 82. Zeigt ein Puls solches Aussetzen periodisch nach jedem Schlag, d. h. ist jede zweite Kammerkontraktion so unwirksam,



Fig. 80. In der Spitzenstosskurve deutliche Bigeminie. Die prämature Systole ist im Radialpuls für den Finger unfühlbar, in der Kurve eben angedeutet (*s'*).

dass kein Finger ihre Pulswelle fühlen und kein Sphygmogramm sie nachweisen kann, so wird **Pulsverlangsamung vorgetäuscht.** Während der langen Pause arbeitet die Kammer, aber schwach, ohne Einwirkung auf den Blutdruck. Bei vorhandenem Spitzenstoss zählt man zwei Spitzenstösse für je einen Pulsschlag. So sehen in Fig. 80 die Pulszahl 40; die unbedeutende Pulswelle

Fig. 81. Je ein Radialpuls entspricht zwei Spitzenstössen.

s' in der Kurve war für den Finger unfühlbar; aber an der Herzspitze liessen sich deutlich zwei Spitzenstösse während jeder

Pulspause aufzeichnen. Das Herz führte also nicht 40, sondern die doppelte Zahl Kontraktionen in der Minute aus. Im Fall von Fig. 81 schien der Puls auf 40—46 verlangsamt; hier fand weder der Finger, noch zeigte der Sphygmograph das leiseste Anzeichen weiterer Pulsschläge. In diesem Fall war der Spitzenstoss deutlich, und auch hier fanden sich für jeden Pulsschlag zwei Spitzenstosserhebungen. Weitere Beispiele dieser Form finden sich im § 224, wo die Teilnahme der rechten Kammer an der Irregularität erörtert werden wird.

§ 83. Über die Beteiligung der linken Kammer an den Pulsstörungen sind wir unterrichtet. Nun liegt die Frage nahe, **wie sich während jener Störung die rechte Herzhälfte verhält.** Auf das Verhalten der linken Vorkammer, das sich unserer direkten Kenntnis gleichfalls entzieht, können wir aus gewissen Beobachtungen am rechten Vorhof per analogiam schliessen (s. § 222). Es gibt nämlich Bewegungen, welche auf die Aktion des rechten Vorhofs und der rechten Kammer zurückgehen und sich in geeigneten Fällen deutlich unterscheiden lassen. Das Studium der unregelmässigen Herztätigkeit nach dieser Richtung ist nicht nur an sich lehrreich und interessant, sondern hilft auch zum Verständnis mancher offenen Frage der Herzphysiologie weiter. Viele Beobachter haben angenommen, dass das rechte Herz weiter arbeite, während das linke einen Schlag aussetze, und zwar deshalb, weil sie, während ein Pulsschlag aussetzte, gleichzeitig einen verminderten Herzstoss gefühlt hatten. Die Hypothese einer Hemisystole, d. h. einer halbseitigen Kontraktion wird bereits durch die mitgeteilten Kurven als irrtümlich dargetan. Dass der linke Ventrikel während der Pulspause in Wirklichkeit arbeitet, geht aus den Spitzenstosskurven hervor. Dass die Bewegung am Herzen vermindert erscheint, liegt an der mangelhaften Ausbildung der betreffenden Kammersystole. Bewegungen der rechten Kammer sind nur selten direkt durch die Brustwand zu studieren. Dagegen eröffnet sich eine andere Möglichkeit. Wie der Arterienpuls den Zeiger für Geschwindigkeit und Rhythmus der linken Kammer abgibt, so lassen sich in geeigneten Fällen der Jugularvenenpuls und der Leberpuls als brauchbare Zeiger für Geschwindigkeit und Rhythmus der rechten Kammer und des rechten Vorhofes verwenden. Ich nehme die Schlussfolgerung, die weiter unten in grösserer Ausführlichkeit begründet werden soll, vorweg, und gebe hier nur die resultierende Tatsache.

In der überwiegenden Mehrzahl der vorkommenden Fälle lässt sich auf dem angedeuteten Wege nachweisen, dass die beiden Kammern auch bei Störungen der Schlagfolge synchron arbeiten, und dass die Vorhöfe während unregelmässiger Tätigkeit der Kammer entweder ihre eigene Periodizität bewahren, oder auch an der Unregelmässigkeit der Kammern teilnehmen können.

§ 84. Bislang hatten wir bei der Besprechung des Erwachsenentypus der Pulsirregularität nur solche Fälle in Betracht gezogen, wo prämature Systolen in Einzahl auftreten. Experimentell ist nachgewiesen, dass künstliche Reizung des Herzens von ge-

Fig. 82. Unregelmässiger Puls rhythmischen Charakters. Auf je einen vollen Pulsschlag folgen zwei inkomplette.

nügender Stärke und Dauer eine Serie rasch aufeinanderfolgender kleiner Kammerkontraktionen auslöst. In vielen Fällen ist auch beim Menschen die Pulsunregelmässigkeit durch das **gruppenweise Auftreten kleiner prämaturer Schläge** charakterisiert. In Fig. 82 treten regelmässig hinter jedem kompletten Schlag zwei gepaarte kleine Schläge auf; hierfür wird zuweilen der



Fig. 83. Gruppe von zwei prämaturen Pulsschlägen.

Ausdruck Pulsus trigeminus gebraucht. Man beachte, dass diese Pulsform sich von der in Fig. 64 und 75 dadurch unterscheidet, dass in jenen Bildern immer eine prämature Systole nach zwei kompletten Schlägen kommt. Fig. 83 zeigt einmaliges Auftreten zweier prämaturer Systolen hintereinander.

Die folgenden fünf Kurven stammen von derselben Patientin und illustrieren den Übergang von vereinzelten prämaturen Schlägen bis zur Häufung in Gruppen (für die Analyse der

Jugulariskurven verweise ich auf später). In Fig. 84 ist der Puls ganz regelmässig. In Fig. 85 kommen gelegentliche Intermissionen vor; die vier regelmässigen Schläge in der Mitte der



Fig. 84. Fig. 84—88 stammen von derselben Patientin. 33jährige Frau im siebenten Schwangerschaftsmonate, ohne Veränderungen am Herzen. In Fig. 84 ist die Herztätigkeit regelmässig. Analyse des Venenpulses s. § 237.

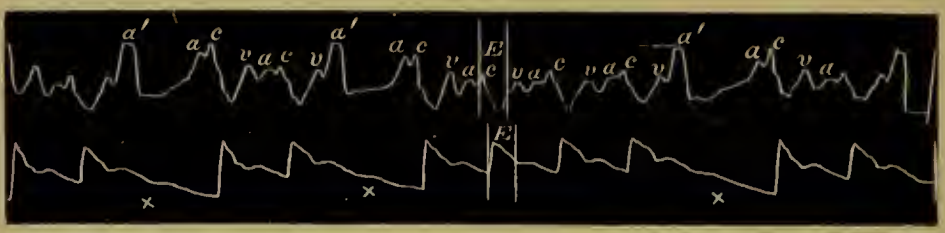

Fig. 85. Wiederholt aussetzender Puls. In der Mitte der Kurve vier komplette Wellen.

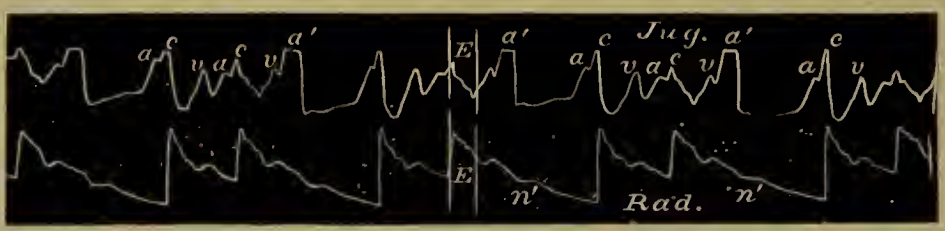

Fig. 86. Jeder dritte Schlag setzt aus. Die prämature Systole ist durch eine Senkung n' angedeutet.

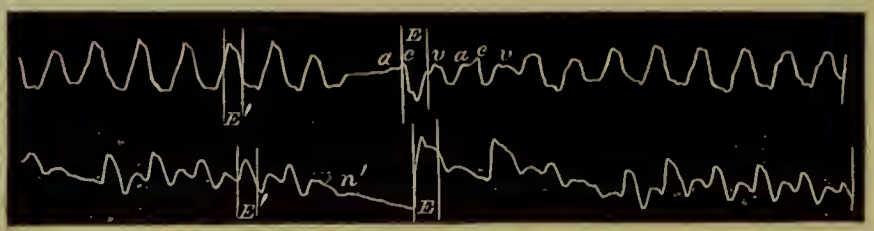

Fig. 87. Zwei komplette Schläge E und E', alle anderen sind prämatur. Der Systole vor E entspricht eine Senkung n'.

Kurve sind voll ausgebildet. In Fig. 86 Aussetzen nach jedem zweiten Schlag. Das Bild täuscht einen Pulsus bigeminus vor; in Wirklichkeit sind beide Erhebungen komplette Schläge, die Kammersystole während der Pause ist durch eine Senkung n'

angedeutet. Fig. 87 hat in der Mitte zwei komplette Schläge; alle anderen sind prämatur. Auch hier hat die letzte prämature Systole vor den kompletten Schlägen, wie in Fig. 86, eine kleine Senkung n' gemacht. In Fig. 88 sieht man nur einen

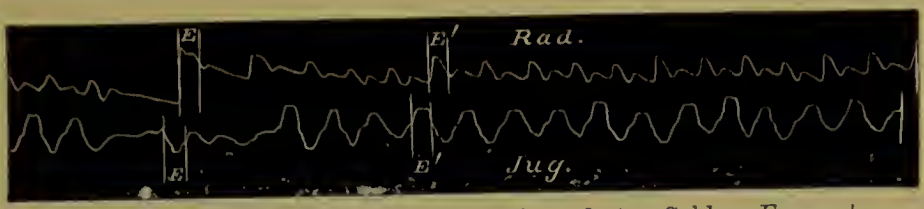

Fig. 88. In der Radialkurve (oben) ein kompletter Schlag E, sonst nur inkomplette.

einzigen kompletten Schlag E und dahinter eine lange Reihe prämaturer Schläge, ein Bild, wie wir später weiter ausführen werden, das den Charakter der paroxysmalen Tachykardie wiedergibt.

In Fig. 89 schliesst sich an den ersten kompletten Schlag eine Gruppe von drei inkompletten. Im Rest der Kurve hat

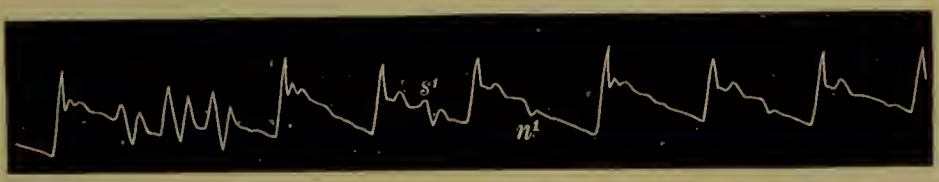

Fig. 89. Prämature Systolen in Gruppen zu drei (vorn), einzeln (bei s'), bei n' durch Senkung angezeigt.

offenbar nach jedem kompletten Schlag eine prämature Systole bestanden, kommt aber in der Kurve nur gelegentlich durch die kleine Welle s' oder durch die Senkung n' zum Ausdruck. Fig. 90 ist das typische Bild eines sehr beschleunigten Pulses von höchster Unregelmässigkeit. Die gleichzeitig aufgenommene Spitzenstosskurve gibt die richtige Deutung der langen Pausen und der ungeordneten Schlagfolge: wie prämature Systolen, bald allein, bald in Gruppen, an den verschiedensten Punkten der Diastole, während der verschiedensten Phasen der Herzperiode einsetzend, den Puls so unregelmässig machen, dass die Pulswelle zu Zeiten ganz unkenntlich wird.

Aus den beschriebenen Kurven geht also hervor, dass die typische Pulsarhythmie der Erwachsenen entsteht durch das Auftreten prämaturer Herzkontraktionen, teils vereinzelt (Bigeminie, Intermittieren), teils in Gruppen, teils kombiniert. Unregelmässigkeit des

Fig. 90. Gehäufte, einzeln auftretende und ausfallende prämature Systolen. Zum Vergleich dient die Spitzenstosskurve.

Pulses beruht demnach auf einer Reizung des Herzens vor Ablauf der normalen Diastole, und zwar entweder einmaliger Reizung (Pulsus bigeminus und Pulsus intermittens) oder länger dauernder Reizung (prämature Pulse in Gruppen).

§ 85. **Wovon hängt nun ab, ob nach der prämaturen Systole eine prämature Pulswelle zu stande kommt?** Es musste auffallen, dass in manchen Fällen die prämature Systole in der Pulskurve nicht im mindesten zu erkennen (Fig. 81), in anderen Fällen sogar durch eine Senkung n' angedeutet ist (Figg. 86 u. 89). Im letzten Falle, musste man annehmen, sei die Kammerkontraktion nicht nur unvermögend gewesen, eine positive Welle auszusenden, es sei vielmehr bei der Erschlaffung des Herzmuskels, analog den Ausführungen in § 13 b eine negative Druckschwankung entstanden. Zum Verständnis dieser Differenzen ist es nun interessant, dem zeitlichen Verhältnis des Pulsschlages zum Spitzenstoss in den einzelnen Fällen nachzuspüren. In Fig. 80 wird man z. B. finden, dass der prämature Spitzenstoss seiner inkompletten Pulswelle um ein wesentliches mehr vorausgeht als der normale Spitzenstoss seinem Pulsschlag E. Das Ende der Pulswelle dagegen hat von dem Ende des Spitzenstosses in beiden Fällen den gleichen Abstand (s. auch Figg. 65 und 78). Der Zusammenhang ist offenbar der, dass die prämature Systole, weil sie verfrüht auftritt, der normalen Systole nicht nur an Kraft nachsteht, sondern überdies einem höheren Aortendruck gegenübertritt, und aus diesen beiden Gründen mit der Lüftung der Aortenklappen erst zu stande kommt, wenn sie schon ihrem Ende zugeht. Während so die verkleinerte prämature Welle immer auch eine relative Verspätung zeigen muss, findet man, wo ein prämaturer Schlag von guter Grösse zur Ausbildung kommt, auch immer das gewöhnliche Zeitverhältnis zum Spitzenstoss (Figg. 64

und 74). Ob und in welcher Gestalt nach einer prämaturen Systole eine Pulswelle zu stande kommt, hängt also von drei Bedingungen ab, nämlich von der Kontraktionsgrösse, der Blutfüllung der Kammer, und dem Blutdruck in der Aorta. Und diese drei Faktoren hängen wieder davon ab, an welchem Zeitpunkt der Diastole der Kontraktionsreiz des Ventrikels einsetzt.

§ 86. Bei aller Mannigfaltigkeit hatten die bisher gegebenen Beispiele doch das Gemeinsame, nach jedem prämaturen Schlag oder nach jeder Gruppe solcher eine mindestens normallange, wenn nicht längere Pause zu zeigen, ein Verhalten, das auch dem Schema der experimentellen Ergebnisse, wie in Figg. 62 und 63 (s. auch Figg. 316 und 317), entspricht. **Nur in seltenen Ausnahmen zeigt die Unregelmässigkeit ein anderes Bild, indem nämlich die Pause nach dem prämaturen Schlag kürzer ist als normal.** Ein Beispiel hierfür bietet Fig. 54. Hier sieht

Fig. 91. Nach jedem kompletten Schlag eine verkürzte Pulswelle s' mit verkürzter Diastole. Paroxysmale Tachykardie von 66stündiger Dauer (s. § 103, 7. Fall).

man nach der ersten und dritten Erhebung prämature Schläge, hinter welchen die Pause deutlich kürzer ist als nach den kompletten Pulsen.

In Fig. 91 steht nach jeder grossen Welle eine kleinere s'; die Kurve würde durchaus dem gewöhnlichen Pulsus bigeminus gleichen, wenn nicht die Verlängerung der Pause nach s' fehlte. Ich weiss über solche Pulse weiter nichts auszusagen, als dass sie ausserordentlich selten sind; sie stehen im Widerspruch zum Gesetze der Physiologie, dass auf jede vorzeitige Reizung des Herzens eine verlängerte Pause zu folgen pflegt.

Eine andere ungewöhnliche Abweichung ist es, wenn kleineren Kammersystolen entsprechend kürzere Diastolen folgen, wie in Fig. 92. Solches Verhalten ist vielleicht mit dem in Fig. 91 identisch; ich bringe es besonders, weil hier die kleinere Welle ebensogut ausgebildet ist wie die grössere. Von Fig. 74 unterscheidet sich diese Form, insofern dort die Pause nach der kleineren Erhebung verlängert ist. Gelegentlich findet man auch die Pause nach dem kleineren Schlag den anderen Pausen gleich; ein Ver-

halten, das ich recht häufig bei vorgeschrittenen Mitralfehlern gefunden habe (z. B. Fig. 296), worüber ich, weil hier die ungewöhnlichsten Pulskurven in grosser Mannigfaltigkeit vorzukommen pflegen, in einem besonderen Abschnitt sprechen will

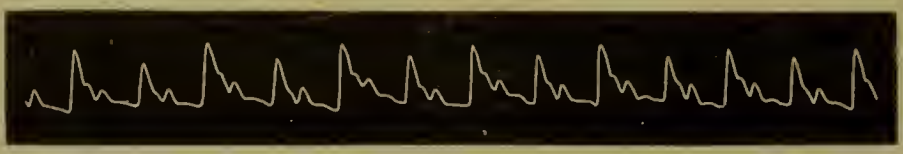

Fig. 92. Rhythmische Pulsschwankung. Jede zweite Welle ist etwas kleiner, mit verkürzter Diastole.

(Kapitel XXVIII). Gelegentlich habe ich das Auftreten verkleinerter Wellen mit normal langen Pausen bei Fieber gesehen und von sehr ernster Vorbedeutung gefunden (Fig. 100).

Wenn nun auch die Pulskurve im allgemeinen zuverlässige Auskunft über die Vorgänge am Herzen gibt, so kann man doch keineswegs mit absoluter Gewissheit auf sie bauen. So enthält die Kurve Fig. 93 in einer ihrer langen Pausen eine prämature Welle *s'* mit gleichzeitigem Spitzenstoss, in der vorhergehenden Pause einen Spitzenstoss ohne Pulswelle (weil die



Fig. 93. Radialpuls und Spitzenstoss in wechselnden Beziehungen.

Systole zu schwach war), und in der vorhergehenden ebenso langen Pause weder Puls noch Spitzenstoss. Wäre der Spitzenstoss nicht mit aufgenommen worden, so hätte Niemand aus der Pulskurve allein an ein so kapriziöses Verhalten der linken Kammer denken können.

Von dem Patienten mit Pulsbigeminie (Fig. 72) erhielt man zu verschiedenen Zeiten verschiedene Pulse, gelegentlich auch einen verlangsamten wie Fig. 94. Hier findet man die lange Pause einigemal von einer prämaturen Systole unterbrochen, und es wäre ein naheliegender Gedanke, während jeder Pause eine unzureichende prämature Systole anzunehmen; um so mehr, als sich noch herausstellt, dass die Zeitdauer eines vollen Schlages mit langer Pause genau der Summe eines vollen und präma-

turen Schlages und beider verkürzter Pausen gleichkommt (siehe auch Fig. 72). In Wahrheit aber war das Herz während der

Fig. 94. Verlangsamter Puls. Nur eine der verlängerten Pausen hat eine prämature Welle.

Pause untätig, und alle Herzteile arbeiteten in dem Rhythmus den die Kurve angibt. (S. u. § 217, sowie Kap. XV.)

§ 87. Endlich kommen noch **Irregularitäten kombinierten Charakters** vor, wenn nämlich bei bejahrten Patienten mit unregelmässig arbeitendem Herzen neben den Abweichungen seniler Art gelegentlich einige Schläge von infantilem Charakter auf-

Fig. 95. Irregularität gemischter Art. Schwankungen von infantilem Typus, bis auf die letzte Welle, welche verfrüht und inkomplett ist (Erwachsenen-Typus). 65jährige Frau, Arteriosklerose, Angina pectoris.

treten. Fig. 95 als Beispiel stammt von einer älteren Frau mit Arteriosklerose und Anfällen von Angina pectoris. Der Rhythmus schwankt auf der ganzen Kurve erheblich — aber auf Kosten der Diastole; und nur der letzte Pulsschlag weicht infolge verfrühten Auftretens an Grösse und Ausbildung sichtlich ab.

Kapitel X.

Klinische Bedeutung der Pulsirregularität.

Überschätzung ihrer Bedeutung. — Irregularität bei Schwangeren; bei körperlicher Anstrengung; im höheren Alter; bei Herzkrankheiten; bei gewissen Idiosynkrasien; bei Geisteskranken; im Fieber; bei Pneumonie; während der Chloroformnarkose. — Zusammenfassung.

---

§ 88. **Die Bedeutung der Pulsarhythmie wird vielfach überschätzt.** Die Ansicht, dass an einem unregelmässig schlagenden Herzen etwas sehr Wichtiges gestört sein müsse, scheint allgemein verbreitet. Nur über die Natur dieses Etwas ist man sich nicht klar; aber gerade das Geheimnisvolle dieses unbekannten Etwas scheint suggestive Kraft zu besitzen und die Furcht vor dem intermittierenden Puls zu erhöhen. Man darf sich über solche unberechtigte Wertschätzung nicht wundern, wenn man liest, welche Bedeutung ihm sogar durch Autoren von Ruf und Erfahrung beigelegt wird. Traube (22), welcher den Pulsus bigeminus zuerst beschrieb, betrachtete ihn als höchst bedenkliches Zeichen, während Tripier (23) ihn entweder mit Klappenfehler, oder Digitalis-Wirkung, oder mit Epilepsie in Zusammenhang brachte. Richardson (24) hielt Aussetzen des Pulses für ein Anzeichen beginnender Auflösung. Beiläufig machen auch alle Autoren einen Unterschied zwischen dem Pulsus bigeminus und dem aussetzenden Puls, welche beiden wir dem Wesen nach als gleichwertig betrachten. Traube, Tripier und Richardson führen zum Beweis ihrer Ansichten natürlich Fälle an. Aber sie begehen ohne Zweifel den ebenso alten wie ewig wiederkehrenden Fehler, aus unzureichenden Daten allgemeine Schlüsse zu ziehen. Während die alten Autoren ihre

Meinungen noch mit Mass und Ziel vorbringen, herrscht in den betreffenden Kapiteln der meisten modernen Lehrbücher Übertreibung und Unklarkeit.

§ 89. **Unregelmässigkeit des Pulses braucht durchaus kein ernstes Zeichen zu sein.** Ich habe viele Jahre hindurch den Lebenslauf einer grossen Anzahl Leute mit Pulsstörungen auf das sorgfältigste verfolgt und bin zu der festen Überzeugung gelangt, dass die Bedeutung der Störung weitaus übertrieben wird. Zunächst scheint es mir wichtig, festzuhalten, dass die Unterscheidung zwischen einem unregelmässigen und einem aussetzenden Puls rein äusserlich konstruiert, und dass die infauste Bedeutung des letzteren eine haltlose Annahme ist. Unregelmässigkeiten jeder Form können sehr wohl bei gesundem oder wenigstens funktionell gesundem Herzen vorkommen. Dass Personen mit unregelmässigem Herzschlag ein Leben voll körperlicher Anstrengung führen und schwere Erkrankungen durchmachen können, ohne dass ihr Herz irgendwie versagt, ist ein Satz, für den ich eine reiche Anzahl von Beobachtungen als Beweis anführen kann.

Ich habe diesem Gegenstande bereits im Anfange meiner ärztlichen Tätigkeit meine Aufmerksamkeit zugewandt. Ich erinnere mich eines Falles vor 20 Jahren, wo ich von einem erfahrenen und gewandten älteren Arzt zugezogen wurde, gemeinsam mit ihm einen Geistlichen einer benachbarten Pfarre zu untersuchen. Dieser Herr hatte ein ärztliches Gesundheitszeugnis für seine Eignung zu anstrengender Missionstätigkeit im Londoner Ostend gewünscht. Das Herz des auffallend kräftigen und energischen Mannes war leicht verbreitert und seine Aktion äusserst unregelmässig. Wir lehnten daher ab, ihm das Attest auszustellen, wiewohl sich keine andere Abnormität feststellen liess. Er äusserte verdrossen, dass alle Ärzte, die ihn untersucht hätten, von seinem Herzen unnötig Wesens machten, dass er für seinen Teil aber entschlossen sei, jenen schweren Posten zu übernehmen, da er lieber bei tüchtiger Arbeit zu grunde gehen, als auf einer Landpfarre versauern wolle. Ich verlor ihn aus den Augen, bis er mich 12 Jahre später einmal besuchte; bei sorgfältigster Untersuchung fand sich an Herz und Puls nicht die geringste Abweichung. Er starb vor zwei Jahren an Darmkrebs, ohne dass sein Herz je das geringste Anzeichen von Schwäche geboten hätte.

§ 90. Sehr häufig ist **Pulsirregularität während der Gravidität.** Man wird zugeben müssen, dass wenige Zustände eine bessere

Probe für die Leistungsfähigkeit des Herzens abgeben als die dauernde Mehrbelastung, welche dieser Zustand mit sich bringt. Man braucht nur daran zu denken, wie gefährlich er Patientinnen mit mangelhaft kompensierten Klappenfehlern wird. Nun ist Unregelmässigkeit des Pulses während der Schwangerschaft ausserordentlich gewöhnlich, weniger während der ersten, um so häufiger aber während der wiederholten, so dass man auf die Vermutung kommen könnte, als würde sie durch einen gewissen Grad von Erschöpfung bedingt. Dem gegenüber sollen die folgenden Beispiele beweisen, dass das Herz durch die genannten Zustände keineswegs dauernd geschädigt wurde, dass dem unregelmässigen Pulse keine Beweiskraft für Schädigung des Herzens zukommt.

Fig. 71 stammt von einer Frau im Alter von 30 Jahren aus dem Jahre 1891 während ihrer siebenten Gravidität. Ich hatte sie während der vorhergegangenen 10 Jahre wiederholt untersucht und entdeckte jetzt zum erstenmal eine Pulsunregelmässigkeit. Zuerst nur gelegentlich, aber bald nach dem Wochenbett häufig. Der Puls war nicht immer unregelmässig; eine Veranlassung für das Auftreten und Verschwinden der Störung liess sich nicht ermitteln. Die Frau konzipierte noch einmal und wurde 15 Monate später wieder entbunden; auch während dieser Schwangerschaft konnte ich zeitweilig die nämliche Störung beobachten. In den letzten Jahren habe ich sie öfters festgestellt. Da die Frau keine Kinder mehr gehabt hat, ist ihr Herz keiner derartigen Belastung mehr ausgesetzt gewesen. Aber während ihrer ganzen Ehe hatte sie schwer zu arbeiten, hatte für alle die vielartigen Bedürfnisse ihrer zahlreichen Kinderschar, ihres Mannes und zweier Mieter zu sorgen. Nur wer das häusliche Leben unserer arbeitenden Klasse genau kennt, kann sich einen Begriff davon machen, welche Arbeitslast das Leben einer solchen Frau ausfüllt. Unterbrechungen in der Arbeit gibt es kaum, und die wenigen Stunden Bettruhe reichen schwerlich aus, den übermüdeten Organismus genügend auszuruhen. Dabei ist unsere Frau heiter und tätig wie immer, und ihr Herz verrät kein Zeichen des Verbrauchs.

Die ausserordentlich ähnliche Kurve 72 stammt von einer Frau kurz nach ihrer vierten Entbindung im Jahre 1891. Von damals bis heute ist ihr Puls unregelmässig, ganz gleich wie in Fig. 72, geblieben. Vermutlich würde mancher Autor einwenden, dieser Puls sei als unregelmässig aber nicht aussetzend ohne Bedeutung. Der Puls dieser Frau hat aber auch wiederholt deutliche Intermission gezeigt, d. h. lange Pausen ohne nachweisbaren prämaturen Schlag (Fig. 94). Sie hat seit der ersten Entdeckung der Irregularität im Jahre 1891 noch dreimal geboren und arbeitet heute noch ebenso schwer wie die vorher erwähnte Patientin.

Die Serie Figg. 84—88 stammt von einer 33jährigen Frau im siebenten Schwangerschaftsmonat. Die Kurven zeigen aussetzende und prämature Schläge in langer Folge; gleichwohl war die Entbindung leicht, und das Wochenbett frei von jedem Zwischenfall.

Solche Fälle sind durchaus nichts aussergewöhnliches. Es ist wohl nicht zu viel gesagt, wenn man behauptet, dass die Hälfte aller multiparen Frauen während der Zeit der Schwangerschaft Störungen der Herztätigkeit zeigt. Ich hatte zum Studium dieser Verhältnisse die Gepflogenheit, die schwangeren Frauen meiner Klientel in regelmässigen Zwischenräumen zu besuchen. Oft genug fand ich bei einer Visite eine gelegentliche Pulsstörung und dann nie wieder. Ich habe aber auch Fälle gesehen, die mit einer gelegentlichen Störung begannen, um einen unregelmässigen Puls für den Rest ihres Lebens zu behalten, und zwar durchaus ohne irgend welche Erscheinung einer ernstlichen Kreislaufsstörung.

§ 91. Entsprechende Pulsirregularitäten habe ich auch bei Männern entdeckt, wo ich sie mit **schwerer körperlicher Arbeit** in Verbindung gebracht und durch ein langes arbeitsreiches Leben hindurch ohne Störungen am Herzen selbst verfolgt habe.

Als Beispiel führe ich den Fall an, von welchem Fig. 96 stammt, einen 62jährigen Mann, welcher damals und Jahre hindurch einen äusserst anstrengenden Posten an einem Baumwollwebstuhl versah, wo er die schweren Webebäume für den Weber zu heben und schleppen hatte; ein für das Herz geradezu



Fig. 96. 64jähriger Mann mit schwerer körperlicher Arbeit.

gefährlicher Dienst. Bei diesem alten Arbeiter bestand der unregelmässige Puls trotz tüchtiger Arbeit (und nebenbei gesagt auch tüchtigen Trinkens) Jahre hindurch bis zum Tode, und es bleibt fraglich, ob er auf das Ende Einfluss hatte. Der Puls ist nach Ausweis der Kurve nicht nur unregelmässig sondern sogar aussetzend gewesen.

§ 92. **Mit den zunehmenden Jahren wird Pulsirregularität ausserordentlich häufig,** so dass ich sie, ohne freilich ihr Auftreten erklären zu können, unter die Begleitsymptome des Alters rechne. Sie braucht nicht ständig vorhanden zu sein; man entdeckt beim Pulsfühlen eine einzelne Störung, ohne Jahre hindurch einer zweiten zu begegnen. Sehr oft lässt die Erregung während der ersten Minuten der Untersuchung den Puls nicht nur beschleunigt, sondern auch unregelmässig werden. Ohne Zweifel geht der unregelmässige Puls älterer Leute oft auf Atherom der Gefässe und konsekutive Veränderung des Herzens zurück. Aber er gibt der Sachlage durchaus kein ernsteres Ansehen. Ich habe immer noch mehr solcher Patienten mit stets regelmässigem

Puls eines plötzlichen Todes sterben sehen, als mit aussetzendem Puls. Auf letzteren allein darf man keine Prognose wagen.

§ 93. Am häufigsten tritt natürlich Pulsirregularität **im Verlaufe von Herzerkrankungen jeder Art und Ursache** auf, bei Klappenfehlern, Sklerose, Nephritis u. s. w. Nichtsdestoweniger ist die Arhythmie für keine einzige unter ihnen charakteristisch. Ein Patient mit Klappenfehler kann bei unregelmässigem Pulse noch viele Jahre bestehen. Insbesondere kommt bei alten Leuten dem unregelmässigen Pulse keine ernste Bedeutung zu. So kenne ich aus eigener Beobachtung einen alten Herrn, bei dem ich vor jetzt 16 Jahren, in seinem 86. Lebensjahre, eine Pulskurve mit Unregelmässigkeiten aufgenommen habe, und der sich bis vor zwei Jahren einer staunenswerten Gesundheit erfreute. Dass auch bei chronischer Nephritis unregelmässige Herztätigkeit sehr lange bestehen kann, beweist mir ein Patient, welcher, Jahre hindurch an Gichtniere leidend, 1891 Herzstörungen bekam und bis zu seinem 1899 eingetretenem Tode unverändert behielt. Acht Jahre unregelmässiger Herztätigkeit ist ein wenig lang für „den letzten Akt der Lebenstragödie".

§ 94. Von einer **besonderen Prädisposition zu rhythmischen Störungen** habe ich bereits gesprochen. Es scheint in der Tat nach dieser Richtung besondere **Idiosynkrasien** zu geben, bei den einen gegen Erregung, bei anderen gegen Indigestionen. Bei manchen Menschen wirken Stoffe wie Tee, Tabak, Digitalis u. a. mit grösster Schnelligkeit. Ich kannte einen Herrn, der nach einer Influenzaattacke keine Tasse Tee mehr zu sich nehmen konnte, ohne dass für einige Zeit sein Puls jeden dritten und vierten Schlag aussetzte; nach einigen Monaten verlor sich die Erscheinung. Die Empfindlichkeit Einzelner gegen Tabak und Digitalis ist allgemein bekannt. Es gibt auch Krankheiten, denen eine Neigung zur Störung des Pulsrhythmus eigen ist, wie Erysipel und Influenza.

§ 95. Das Zusammentreffen von **Pulsstörungen mit geistigen Erkrankungen** scheint, so weit meine Erfahrung reicht, in der Mehrzahl der Fälle ein zufälliges zu sein. Bei Epilepsie habe ich sie niemals vorgefunden. Ausgesprochen fand ich sie bei puerperalen Psychosen; aber im Wochenbett ist, wie besprochen, Pulsirregularität ohnehin eine sehr gewöhnliche Erscheinung. Es gibt eine melancholische Depression alter Leute auf arteriosklerotischer Grundlage, welche sich oft mit aussetzendem Puls vergesellschaftet; aber

die gleiche geistige Störung ist bei anderen Leuten mit vollkommen regelmässigem Puls nicht weniger häufig. In meiner Klientel habe ich eine Familie von vier Geschwistern, welche alle nach ihrem 60. Lebensjahr an periodischen schweren Depressionszuständen gelitten haben. Bei drei Schwestern haben sich gelegentliche Pulsintermissionen vorgefunden; bei dem Bruder aber, der von allen die schwerste Depression durchgemacht hat, niemals. — Bei einer jungen Frau mit schwerer Melancholie bestand ein deutlicher Pulsus bigeminus; ob in irgend einem Zusammenhang, sei dahingestellt. Pulsschwankungen bei hysterischen oder nervös Erschöpften wird man auf die reizbare Schwäche des Nervensystems zurückführen können, ohne der Sache Bedeutung beizumessen. Eine hierher gehörige Patientin, bei der ich vor 20 Jahren die erste Irregularität feststellen konnte, und die seitdem zahlreiche wochenlang dauernde Anfälle solcher Irregularität gehabt hat, habe ich heute noch in Behandlung.

§ 96. Alles, was die Tätigkeit des Herzens beschleunigt, pflegt seine Irregularität zum Verschwinden zu bringen. Das häufigste und markanteste Beispiel beobachtet man an der **Pulsbeschleunigung im Fieber**, zugleich als Zeichen von guter Vorbedeutung. Fällt das Fieber ab, so neigt der heruntergehende Puls bei vielen Menschen zur Unregelmässigkeit, so dass innerhalb gewisser Grenzen das Auftreten eines unregelmässigen Pulses wiederum ein günstiges Symptom sein kann. Wenn hingegen ein Puls mit der Temperatursteigerung in die Höhe geht, ohne regelmässig zu werden, so verlangt ein solcher Fall vorsichtige Überwachung. So kannte ich einen alten Geistlichen, der dauernd unregelmässigen Puls hatte, und auch nach körperlicher Anstrengung leicht an Kurzatmigkeit litt. Bei ihm wurde, als er an Pneumonie erkrankte, der Puls mit dem Anstieg der Temperatur nicht regelmässig. Er starb bald. In jungen Jahren muss bei hoher Körpertemperatur bereits das Auftreten vereinzelter Unregelmässigkeiten als durchaus ernstes Zeichen angesehen werden. Eine Zeitlang hatte ich mir den Satz formuliert, dass eine Pulsirregularität bei Temperaturen über 39,5° ausnahmslos prognostisch ungünstig sei, ein Satz, der sich drei Jahre zu bewähren schien, bis ich ihn in einer Anzahl verschiedenartigster Krankheitszustände nicht mehr bestätigt fand. Die Ausnahmen betrafen aber alte Leute, deren Puls auch in fieberfreiem Zustand oft unregelmässig gewesen war (s. Fig. 156).

§ 97. Alle Fälle von akuter lobärer Pneumonie aus meiner Praxis, wo der Puls vor Eintritt der Krisis auch nur gelegentlich unregelmässig wurde, haben einen tödlichen Ausgang genommen. Von dieser Regel habe ich in mehr als 10 Jahren keine einzige Ausnahme gesehen; sollte sie auch bei ausgedehnterer Erfahrung nicht mehr zutreffen, als äusserst ernstes Symptom muss die Pulsirregularität bei Pneumonie unter allen Umständen betrachtet werden.

Die Kurven Figg. 97—100 stammen alle von tödlich ausgegangenen lobären Pneumonien. Die Unregelmässigkeit besteht

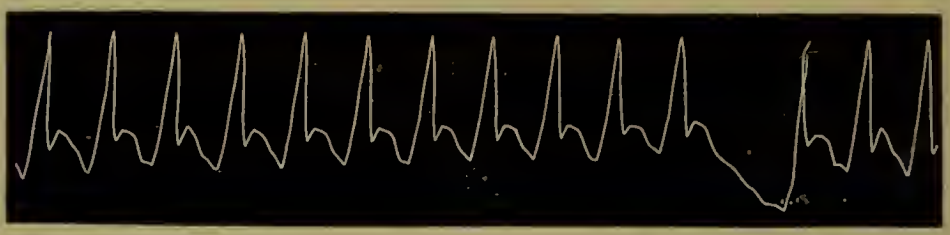

Fig. 97. Croupöse Pneumonie. 54jähriger Mann. P. 104, T. 39,0°, R. 28. Tödlicher Ausgang.

jedesmal im Ausbleiben einer Blutwelle in der Radialarterie, wie wir nach den oben gegebenen Auseinandersetzungen den aussetzenden Puls verstehen, und wie auch in Fig. 100 ausser dem ausgefallenen Pulse zwei inkomplette Wellen zu sehen sind.

Man kann auch feststellen, dass in einigen dieser Kurven das gewöhnliche Zeitverhältnis zwischen den unregelmässigen und den anderen Herzschlägen fehlt. In Fig. 97 und 98 entspricht



Fig. 98. Pneumonie. 28jährige Frau. P. 140, T. 40,6°, R. 45.

die Dauer einer langen Pause samt vorhergehendem Pulse genau der doppelten Dauer eines regelmässigen Pulses mit Pause. In Fig. 99 dagegen ist die Dauer der Pause relativ zu kurz. In Fig. 100 schneidet die inkomplette Welle *s'* nicht in die vorhergehende Diastole, sondern erscheint zur normalen Zeit und hat auch keine verlängerte Pause hinter sich. Der verlängerten

Pause der letzten Störung geht zwar eine verkleinerte Welle, aber keine verkürzte Diastole voraus. Offenbar hat während der langen Pause eine prämature Kammersystole stattgefunden, die zu schwach war, eine Welle in die Radialis zu senden. Bei diesem Patienten fand sich das gleiche Verhalten in einer grossen Anzahl von Kurven. — Ein ähnliches Verhalten habe ich auch bei einem Kranken mit mittelschwerem Gelenkrheumatismus angetroffen und als Vorbote des Kollapses, an dem er bald nachher zu grunde ging, kennen gelernt. Die Kurve (Fig. 101) zeigt eine kleine prämature systolische Welle *s'*, die nicht die erwar-

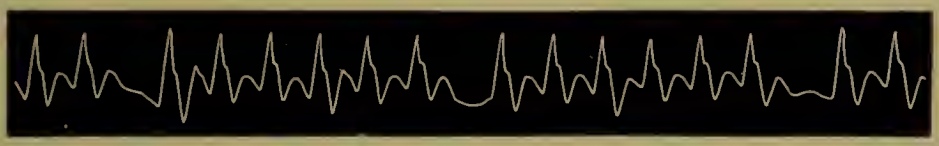

Fig. 99. Pneumonie. 43jährige Frau. P. 128, T. 39,5°, R. 44.

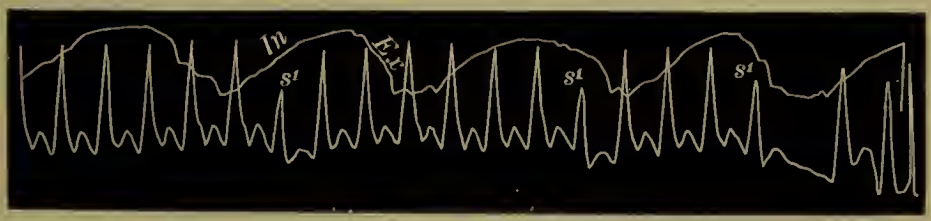

Fig. 100. Pulskurve und Respirationskurve bei Pneumonie. 56jähriger Mann. P. 120, T. 39,5°, R. 35.

Fig. 101. Unregelmässiger Puls bei unkompliziertem akutem Gelenkrheumatismus. 46jähriger Mann. P. 120, T. 38,3°, R. 20. Tödlicher Ausgang.

tete verlängerte Pause hinter sich hat, so dass Welle und kurze Pause zusammen weniger als die Dauer eines normalen Pulsschlages betragen. Zum Verständnis dieser Arten von Unregelmässigkeit kann ich nichts beibringen, aber ich kenne sie erfahrungsgemäss als **Äusserungen versagender Herzen Fiebernder.**

§ 98. Über die Vorbedingungen zur **Einleitung der Chloroform-Narkose bei aussetzendem Puls** äussert sich Broadbent (25) folgendermassen: „Ich gebe meine Zustimmung unbedenklich, unter der Voraussetzung, dass der Puls sorgfältig überwacht

werde. In der Regel bringt das Chloroform die Intermission zum Schwinden. Sollte es von vornherein den gegenteiligen Effekt haben, der Puls schwächer und unregelmässiger werden, so besteht der Verdacht einer Degeneration des Myokards und die Narkose muss sofort ausgesetzt werden". Ich hätte nur gewünscht, die Gründe dieses Vertrauens ausführlich zu erfahren. Ich selbst habe an chloroformierten Kranken reichliche Erfahrung gesammelt, finde aber an der Gestaltung des Kreislaufs so zahlreiche Faktoren beteiligt, dass ich meinen Ergebnissen selbst nur bedingten Wert beimesse. Schon die Erregung an sich bedingt oft starkes Herzklopfen; die Gegenwehr der Patienten bleibt natürlich auch nicht ohne Wirkung. Bei manchen Patienten wird die Atmung zu Zeiten auffallend verlangsamt, bei anderen sehr beschleunigt: alles Umstände, die auf den Kreislauf wesentlich mit einwirken.

Wenn ich nun auch vor der Gefahr einer Herzstörung sehr auf der Hut bin, so schlage ich die Bedeutung gerade der Irregularität für die Narkose nicht so hoch an. In der Geburtshilfe wende ich Chloroform ohne jedes Bedenken an, selbst bei Herzschwäche und Klappenfehlern. Klappenfehler bilden an sich keine Gegenanzeige, während ich bei ödematösen oder sonst insufficient gewordenen Lungen nur mit Zagen chloroformieren würde. Vor oder während der Narkose auftretende Unregelmässigkeit gibt keine Veranlassung zum Aufhören. Fig. 102 stammt von einer Frau, deren Puls in tiefster Narkose unregelmässig wurde. Sie lebt noch, hat seitdem zwei weitere Geburten durchgemacht und ist völlig gesund. Zu grosser Vorsicht mahnt eine Pulsstörung, sobald nur der Verdacht einer Degeneration des Herzmuskels, Sklerose der Koronar-Arterien besteht. Einen älteren Menschen mit allergeringster Kurzatmigkeit oder Brustschmerzen beim Arbeiten mit Chloroform zu narkotisieren halte ich für äusserst bedenklich, mag der Puls regelmässig oder unregelmässig sein. Richardson (26) lenkt die Aufmerksamkeit auf einen Umstand, den man beim Tierversuch freilich nicht in Rechnung setzen kann,



Fig. 102. Pulsirregularität in tiefer Chloroformnarkose.

nämlich die psychische Schädigung der Patienten durch die bevorstehende Operation und Narkose. Ich kann hierfür ein instruktives Beispiel anführen. Der Patient, um den es sich handelte, war ein Mann von 68 Jahren, blass, sehr ängstlich, mit Kurzatmigkeit und Brustdruck bei Anstrengung, der an Hämorrhoiden und unerträglichem Pruritus ani litt. Da er von palliativen Massnahmen keinen Erfolg gehabt hatte, um jeden Preis geheilt sein wollte, und so unerträglich litt, dass er lieber sterben wollte, als in diesem Zustand weiter leben, so entschloss ich mich nach langem Zögern zur Operation. Wenige Tropfen Chloroform wurden auf das Tuch geträufelt und vorgehalten. Nachdem er kaum einige Atemzüge getan, begann er sich zu sträuben. Das Tuch wurde sofort entfernt und nach einer Minute wurde er wieder ruhig. Das Tuch war noch nicht wieder zurückgebracht, als eine Veränderung mit ihm vorging und der Puls nicht mehr zu finden war. Die Herztöne waren nicht mehr zu hören, während noch eine ganze Minute hindurch lautes und hörbares Atmen weiter bestand, bis der Patient mit Aussetzung der Atmung tot war. In diesem Fall war es gewiss nicht die unmessbare Dosis Chloroform gewesen, die zum Tode des Patienten führte, sondern die Wirkung der psychischen Erregung auf das geschwächte Herz. So gut wie bei Herzkranken nach irgend welcher anderen Erregung plötzlicher Tod eintreten kann.

§ 99. **Zusammenfassung.** Man soll die Bedeutung eines unregelmässigen Pulses nicht überschätzen, aber auch gewiss nicht gering achten. Wir finden ihn bei Schwerkranken, die am Herzen zu grunde gehen; dann ist er aber nur eines von vielen Symptomen der Herzschwäche. Mit cerebralen Symptomen zusammen ist er für die Diagnose nach anderer Richtung von Wichtigkeit. Er kann in fieberhaften Zuständen der erste Vorbote einer infausten Wendung sein. — Findet man ihn aber als einzige Abnormität, oder in Begleitung leichter Herzstörungen, dann kommt ihm keineswegs die schreckhafte Bedeutung zu, von der so unbestimmte Vorstellungen herrschen. Zu einem viel zuverlässigeren Urteil über den Wert des Pulses kommt man mit dem in § 3 beschriebenen Vorgehen, der Feststellung, ob und wieweit die Funktionsbreite des Herzens eingeengt ist. Ich wiederhole: Wer den Puls richtig beurteilen will, darf nicht den Puls allein beurteilen.

Kapitel XI.

Pulsbeschleunigung.

Einleitung. — Pulsbeschleunigung bei vermehrten Ansprüchen an das Herz. — Dauernde Pulsbeschleunigung: a) bei Klappenfehlern; b) Erkrankungen des Myokards; c) Schwangerschaft; d) Alkoholismus; e) Neurosen; f) Erschöpfungszuständen; g) Basedowscher Krankheit. — Pulsbeschleunigung in unregelmässig wiederkehrenden Anfällen: a) Herzklopfen; b) Paroxysmale Tachykardie.

§ 100. Dass die Pulsfrequenz unter normalen Verhältnissen innerhalb weiter Grenzen schwanken kann, ist bereits besprochen, und festgestellt, dass insbesondere jedes Mehr an Arbeit eine Beschleunigung herbeizuführen pflegt. Hier beschäftigt uns die pathologische Beschleunigung der Pulszahl und die Bedingungen, welche eine physiologisch nicht erklärte Erhöhung der Pulszahl herbeiführen (mit Ausnahme des Fiebers). Die Fälle lassen sich in drei Gruppen einteilen. Erstens solche Fälle, wo das Herz auf jede Beanspruchung mit Erhöhung seiner Frequenz antwortet. Zweitens Krankheitszustände, wo die Pulszahl dauernd erhöht ist. Drittens Fälle, wo periodische Anfälle von Pulsbeschleunigung auftreten.

§ 101. I. Die erste Gruppe, **wo die Herzbeschleunigung als Folge jeder Beanspruchung auftritt,** stellt eigentlich nur eine Übertreibung normaler Verhältnisse vor. Wenn jemand Herzklopfen bekommt nach Treppensteigen, so sehen wir als abnorm an, was nach einer halben Meile Schnelllaufes als normal gelten würde. Mit anderen Worten: die Funktionsbreite des Herzens ist eingeschränkt, und wir müssen nach der Ursache suchen. Solcher Ursachen gibt es eine zu grosse Anzahl um sie einzeln aufzählen zu können; sie wirken alle durch eine Minder-

wertigkeit des Herzmuskels. Während aller konsumierenden Krankheiten und in deren Rekonvalescenz kann die Beschleunigung schon bei geringster Körperbewegung erheblich sein. Bei den verschiedenen Anämien (Chlorose, perniziöse Anämie, Krebskachexie) ist sie oft das erste dem Patienten auffallende Symptom. Sie ist die elementare Äusserung der organischen Herzerkrankungen, der verschiedenen Formen von Myocarditis, fettiger Entartung des Herzfleisches, der nicht völlig kompensierten Klappenfehler. Die meisten Patienten solcher Art haben im Ruhestand eine Pulszahl von normaler oder kaum übernormaler Höhe. Das Herz scheint im stande, den Betrieb des Kreislaufes in Gang zu erhalten, aber es arbeitet mit Aufgebot des grösseren Teiles seiner Reservekraft. Bei erhöhten Ansprüchen ist diese Reservekraft bald völlig verbraucht, und das Herz, das dem Mehrbedarf an Blut nicht mehr durch kräftigere Kammerkontraktion genügen kann, hilft sich, indem es schwächere und weniger ausgiebige Kontraktionen in grösserer Anzahl ausführt. Diese Mehrzahl von Herzschlägen kann nun die Blutversorgung für eine Weile aufrecht erhalten, aber über kurz oder lang muss es zu einer Erschöpfung des Herzmuskels kommen. Die Zusammenziehung der Kammer wird immer ungenügender, so dass die Anhäufung von Blut in den Herzhöhlen am Ende zur Erweiterung führen muss. Untersucht man ein Herz nach einer Überanstrengung, d. h. ein Herz — welches gezwungen war, über seine Kraft zu arbeiten (einerlei ob ein gesundes Herz nach übergrosser Arbeit, oder ein schwaches nach relativ geringer Arbeit), so erhält man immer denselben Befund: deutliche Erweiterung der Herzgrenzen, Dämpfung bis jenseits des rechten Sternalrandes, und nach links über die Brustwarze hinaus, oft auch Rückstauung des Blutes in den Halsvenen. Hand in Hand mit der Beschleunigung des Pulses geht gewöhnlich die Beschleunigung und Vertiefung der Atemtätigkeit; auch dieses gleicherweise bei starker Überanstrengung eines kräftigen, wie bei geringerer Belastung eines schwachen Herzens. Bei älteren Leuten tritt oft, bevor es zu Atmungsbeschleunigung kommen kann, ein Gefühl von Druck, selbst leichter oder heftiger Schmerz in der Brust auf und zwingt den Patienten gebieterisch zur Unterbrechung seiner Tätigkeit.

Wann eine Pulszahl bei mässiger Arbeit die Norm überschritten hat, ist unmöglich auch nur annähernd zu bestimmen, so unmöglich wie die Bestimmung, welche Pulszahl unter iden-

tischen Bedingungen der Norm entsprechen würde. Die Differenz kann so gross sein, dass ihre Deutung ausser Zweifel steht. Lässt man z. B. einen Kranken im Bett aufsitzen oder sich drehen, so ist eine Beschleunigung des Pulses um 5 bis 10 Schläge in der Minute ohne Bedeutung; eine Steigerung von 15 bis 30 Schlägen spricht schon dafür, dass die Reservekraft des Herzens beansprucht war, und man tut gut, sich nach den Ursachen dieser Schwächung des Genaueren umzusehen.

Bei manchen **nervösen Patienten** arbeitet das Herz aus Übererregbarkeit leicht abnorm frequent. Besonders bei Frauen, in verschiedenen Altersstufen, aber selten vor der Pubertät und selten nach dem 60. Jahre. Eine plötzliche Bewegung, unvorhergesehenes Geräusch, irgend eine Überraschung genügt, um eine rasche reflektorische Bewegung und eine hochgradige Pulsbeschleunigung hervorzurufen. Dabei bestehen oft psychische Verstimmung und unzählige subjektive Sensationen in den verschiedensten Körperteilen. Objektiv ist kein Krankheitszeichen nachzuweisen; Behandlung mit Bromiden wirkt oft geradezu spezifisch günstig. Solche Fälle sind gewissermassen Karrikaturen der normalen Reaktion des Herzens auf psychische Reize.

§ 102. II. a) Bei **mangelhaft kompensierten Herzfehlern** ist die Pulszahl nicht nur während körperlicher Arbeit erhöht, sondern auch im Ruhezustand kann die Tätigkeit des Herzens vermehrt, dabei regelmässig oder unregelmässig sein. Die Pulszahl ist für das Urteil über die Verfassung des Organs neben den anderen Äusserungen der Kreislaufsstörung bestimmend.

b) Man findet auch dauernde Pulsbeschleunigung, wo man weder durch die Auskultation der Klappen noch sonst durch die physikalische Untersuchung eine anatomische Erkrankung am Herzen nachweisen kann. Die Töne sind frei von Geräuschen, oder nur unbedeutend verändert; die wirkliche Grösse des Herzens kann durch die Dicke der Brustwand, Fettpolster, oder abnorme Ausdehnung der Lungen verdeckt sein. Und doch liegt — das beweist der Verlauf — eine ernste Erkrankung vor. Sieht man hier von Neurosen ab, so muss für die Pulsbeschleunigung eine **funktionelle Minderwertigkeit des Herzmuskels** verantwortlich gemacht werden. Was man beim Klappenfehler als Störung der Kompensation bezeichnet, kommt bei **Schädigung des Herzfleisches**, fettiger oder fibröser Veränderung, direkt durch die Leistungsunfähigkeit des Herzmuskels zu stande.

Das gleiche Symptomenbild der muskulären Herzschwäche entsteht in einer grossen Reihe von Fällen durch Überdehnung des Herzens **nach übermässiger körperlicher Anstrengung.** Zu einem Urteil über die Bedeutung der Pulsbeschleunigung kann man in solchen Fällen nur kommen, wenn man mit Heranziehung aller diagnostischen Hilfsmittel, mit Berücksichtigung des Alters, der Konstitution und Lebensweise die zu grunde liegende Affektion bestimmen kann.

In einer Reihe von Fällen fällt es schwer, über die Ursache der Pulsbeschleunigung klar zu werden, weil es sich um augenscheinlich kräftige Individuen im besten Lebensalter handelt. Hier spielt ein anstrengendes Handwerk oder zeitweilig schwere Muskelarbeit eine Rolle, ja man hat für einzelne Fälle gerade aus dem Beruf eine besondere Benennung hergeleitet, wie z. B. beim „Soldatenherz". Ärzten, welche unter einer Arbeiterbevölkerung praktizieren, wird dieses Krankheitsbild der „Herzinsufficienz durch Überanstrengung" sicherlich geläufig sein. Im Bereiche meiner Praxis finde ich den Zustand unter den zahlreichen Industrien mit ständig schwerer Arbeit weniger verbreitet, als bei einer bestimmten Art von Arbeitern, an die zu Zeiten besonders grosse Ansprüche gestellt werden. In den Baumwollwebereien z. B. sind Arbeiter angestellt, welche man „Tackler" nennt, und deren Aufgabe es u. a. ist, die grossen schweren Webebäume, auf welche die Baumwollenfäden aufgespult sind, zu heben und zu schleppen. Diese Arbeiter leiden sehr oft an den schädlichen Folgen übergrosser Muskelanstrengung, wie Hernien und Herzüberdehnung. Die Letztere zeigt sich am meisten bei denjenigen unter ihnen, welche zu Fettleibigkeit neigen oder zu viel trinken. Die Symptome beschränken sich meist auf Beschleunigung von Puls und Atmung bei der Arbeit. Die Untersuchung der Brustorgane ist oft ohne Ergebnis; der Thorax ist breit und gewölbt, die Lungen ausgedehnt. Bettruhe und geeignete Behandlung erzielt gute Heilungsresultate. In einem gewissen Stadium allerdings scheint von der Behandlung nicht mehr viel zu erwarten zu sein, wenn nämlich die Herzwand so ausgedehnt ist, dass es zu freiem Rückfluss des Blutes in die Venen des Halses oder der Brustwand kommt. In solchen Fällen ist der Puls dauernd klein, schwach und beschleunigt, während die Pulsation am Halse ausserordentlich lebhaft ist. Bei der Besprechung des Venenpulses (s. § 201,

Fälle 6—7) werde ich auf diesen Gegenstand noch ausführlicher zurückkommen müssen.

c) Während der **Schwangerschaft** sind ähnliche Zustände wie eben geschildert, nicht selten; aber hier tritt, sobald die veranlassende Ursache ihr Ende genommen hat, ein Ausgleich ein. Gewöhnlich ist die Besserung sehr erheblich; aber ich habe doch oft einen gewissen Rest von Herzschädigung, der sich in einer mässigen Einschränkung der Funktionsbreite des Herzens äusserte, zurückbleiben sehen.

d) **Herzschädigung durch alkoholische Exzesse** äussert sich gleichfalls durch Pulsbeschleunigung. Während leichte Fälle sich bessern können, kommen sehr vorgeschrittene Fälle, welche schon Zeichen erheblicher Stauung und Venenpuls aufweisen, meiner Erfahrung nach niemals wieder zur Besserung, sondern die Krankheit schreitet allmählich bis zum letalen Ausgang fort (s. § 201, Fälle 4 und 5).

e) Nun gibt es aber auch Fälle von Pulsbeschleunigung, wo keine Herzstörung nachzuweisen ist, und auch aus dem weiteren Verlauf hervorgeht, dass keine vorgelegen hat. Dafür weisen solche Fälle nervöse Symptome auf. Am häufigsten sind es Frauen, aber auch Männer zeigen dieses Bild. Die hauptsächlichste und allgemeine Klage ist Schwächegefühl; dazu treten zahlreiche Sensationen verschiedenster Art und Lokalisation, die sich je nach der Individualität verschieden kombinieren und dem vielgestaltigen Bild der **Neurasthenie** entnommen sind[1]). Die Beschleunigung der Herztätigkeit ist nur eines der Symptome und gleich allen anderen durch die nämliche Reizbarkeit bedingt. Der Puls ist meist weich und zusammendrückbar, oft gross mit raschem kurzem Anschlag. Man schliesst aus ihm auf eine relativ schwache Kammerwand und in der Tat kann es aus eben dieser Ursache zur Erweiterung des Organs kommen. In solchen Fällen ist der Versuch, die Herztätigkeit durch Bromammonium zu beruhigen, aussichtsreicher, als die Verordnung von Digitalis oder anderer Herztonika.

f) Bei andauernder Pulsbeschleunigung ohne sonstige nachweisbare Ursache muss man auch daran denken, dass sie das erste Anzeichen einer noch **latenten chronischen Allgemeinerkrankung,** wie Tuberkulose, Carcinose, perniciöse Bluterkran-

---

[1]) Die beste Beschreibung solcher Sensationen findet man in Jean Jacques Roussoaus eigener Krankengeschichte (27).

kung, sein kann. Solche Patienten können monatelang ohne irgend welche weitere Krankheitserscheinungen über Schwäche und allgemeines Krankheitsgefühl klagen, bis sich die Ursache der abnormen Pulsfrequenz herausstellt.

g) Endlich gehört die Pulsbeschleunigung zu den Kardinalsymptomen der **Basedowschen Krankheit.** Mir scheint für das Verhalten des Kreislaufes bei dieser Affektion eine abnorme dauernde Erweiterung der kleinsten Arterien, und ein mit abnorm grosser Gewalt dagegen arbeitendes Herz bezeichnend zu sein.

Fig. 103. Von einer 40jährigen Frau. Basedowsche Krankheit.

So deute ich die leicht fühlbaren schnellen und starken Pulswellen (Figg. 103 und 104) und die sichtbare Pulsation der zugänglichen Arterien. Die Pulszahl kann bis 140 und 160 anwachsen. Die gleiche Erscheinung, kräftiges Einschleudern des Blutes in Arterien mit niederem Blutdruck, findet sich bei der Aorteninsufficienz. Die Entstehungsursache des Karotidenklopfens ist in beiden Fällen die gleiche, nur hat das Absinken des Blutdruckes gegen Ende der Diastole verschiedene Ursachen:

Fig. 104. 22jährige Frau. Basedowsche Krankheit.

beim Basedow die Dilatation der Arteriolen, bei der Aorteninsufficienz die diastolische Schlussunfähigkeit der Klappen. Ähnliche Verhältnisse bestehen in manchen Fieberzuständen, wo das Herz bei erschlafften Gefässen überkräftig arbeitet.

Eine weitere Bestätigung für die Annahme einer Erschlaffung der kleinsten Arterien finde ich auch in der häufigen Klage vieler Basedow-Kranken über subjektives Hitzegefühl. Sie sind für die Winterkälte wenig empfindlich, so leicht sie sich auch kleiden. Diese Sensation hat mir die Indikation für die einzige Behandlung geliefert, von der ich objektiven und subjektiven Nutzen gesehen habe, nämlich regelmässige Reizung

der vasomotorischen Nerven durch kalte Bäder. Gegen die nervöse und motorische Unruhe hat mir Bromammonium gute Dienste geleistet.

§ 103. III. Die dritte Gruppe von Fällen, diejenige, wo die Pulsbeschleunigung in gelegentlichen Anfällen auftritt, schliesst ganz verschiedene Zustände ein, nämlich das Herzklopfen und die paroxysmale Tachykardie.

a) **Das Herzklopfen** kommt unter den allerverschiedensten Umständen vor. Bei nicht völlig kompensierten Klappenfehlern kann die geringste körperliche Anstrengung oder geistige Erregung einen Anfall herbeiführen. Selbst Gesunde können unter gewissen Voraussetzungen einen Anfall erleiden; jeder Rekonvalescent ist in besonderem Masse disponiert. Bei Nervösen, besonders bei Frauen, ist die Neigung am ausgesprochensten. An sich ist das Herz vollkommen gesund, kann aber, falls die Anfälle sich sehr häufig wiederholen, mit der Zeit

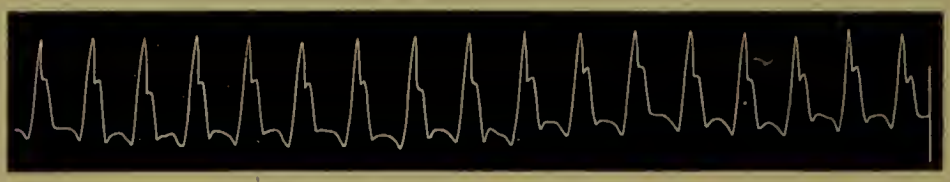

Fig. 105. Anfall von Herzklopfen.

allmählich dilatiert werden, wenn auch in der Regel ohne ernste Folgeerscheinung. Was nur die Patienten erschreckt, ein plötzliches Geräusch, eine Verwirrung, ein unbehaglicher Traum, kann einen Anfall auslösen. Die Ursache kann auch versteckter liegen, wo es sich um reflektorische Reize von fernliegenden Organen (Magen, Uterus) handelt. Das heftige Arbeiten des Herzens ist dem Befallenen fühlbar, selbst schmerzhaft; gewöhnlich setzt er sich auf, inspiriert tief, die Hand auf das Herz gepresst. Der Anfall ist gewöhnlich von Unbehagen, Erstickungsgefühl oder Angst begleitet; ein Gefühl der Erschöpfung bleibt zurück.

Der beschleunigte Puls kann normale Grösse haben; zuweilen ist er auch sehr klein. Der Anschlag der Pulswelle an den Finger ist rasch, scharf und von äusserst kurzer Dauer. Die Kurve Fig. 105 zeigt hohen Anstieg mit tiefem Abfall, so dass der Blutdruck auf dem Niveau der dikroten Senkung fast so tief steht als am Ende der Diastole, woraus neben der Er-

regung des Herzens auf hochgradige Erschlaffung der Arterienwände zu schliessen ist. Fig. 106 stammt von demselben Patienten zur Zeit ruhiger Herztätigkeit.

b) Die **paroxysmale Tachykardie** besteht in Anfällen äusserster Beschleunigung der Herztätigkeit, unterscheidet sich aber vom Herzklopfen dadurch, dass unangenehme subjektive Sensationen gewöhnlich fehlen, die Anfälle länger dauern, und die Pulszahlen viel höher ansteigen. Allbutt (28) definiert den Zustand als „enorme Beschleunigung der Herzfrequenz mit oder ohne organische Herzerkrankung, welche den Patienten plötzlich befällt, eine begrenzte, verschieden lange Zeit anhält, und, ohne Erscheinungen von Erschöpfung zu hinterlassen, eben so plötzlich einem normalen Zustand Platz macht". Man hat auch versucht, von der Bezeichnung alle Patienten mit nachweisbarem Klappenfehler auszuschliessen; aber nach allgemeiner Ansicht besteht kein Grund, diese Trennung durchzuführen. Die Dauer der Anfälle ist ausserordentlich verschieden; sie kann bei demselben

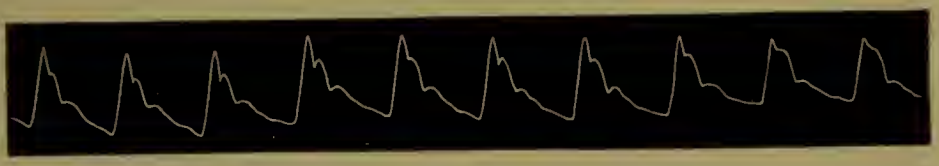

Fig. 106. Normaler Puls desselben Patienten.

Patienten einmal einige Minuten, ein anderes Mal mehrere Tage betragen. — Ich habe wiederholt Gelegenheit gehabt, die Veränderungen im Kreislauf während einer Attacke von paroxysmaler Tachykardie zu studieren. Am bemerkenswertesten scheint mir dabei die Feststellung, dass mit Vermehrung der Kontraktionszahl des Herzens nachweislich eine Verminderung der Kontraktionsgrösse einhergeht. Nach einer Attacke von längerer Dauer findet sich das Herz deutlich im Breitendurchmesser vergrössert; der Spitzenstoss bleibt im 5. Zwischenrippenraum, rückt aber nach aussen und ist zuweilen wesentlich verstärkt. Die Herzdämpfung, welche vor dem Anfall die Mittellinie nicht erreicht hatte, rückt leicht einen Zoll über den rechten Sternalrand hinaus. Noch deutlicher sind die Veränderungen an den Halsvenen. Sind die Klappen, welche die Jugularvene direkt oberhalb ihrer Verbindung mit der V. Subsclavia besitzt, intakt und schlussfähig, so wird die Vene bis zur Klappe zu einem vorspringenden pulsierenden Kissen ausgedehnt. Sind

diese Klappen schlussunfähig, so pulsiert die ganze Jugularvene. Durch Beobachtung des Rhythmus lässt sich in diesen Fällen Jugularis und Carotis nicht voneinander unterscheiden. Aber man kann ruhig annehmen, dass in diesem Falle der Carotispuls ebensowohl verkleinert ist wie der Radialpuls. Allein aus diesem Grunde kann eine stärkere Pulsation am Halse nicht, wie vielfach fälschlich angenommen wird, Karotidenschlagen, sondern nur Venenpuls sein. Ausser der Rückstauung in die Venen lässt sich gelegentlich auch eine deutliche Schwellung und Pulsieren der Leber nachweisen, mit subjektiver Schmerzempfindung und Druckempfindlichkeit der entsprechenden Teile der Bauchwand. Diese Veränderungen, welche am Herzen und den Venen während eines Anfalls von paroxysmaler Tachykardie Platz greifen, sind als akute Dilatation des Herzens aufzufassen, wovon unten (Kap. XXIV) ausführlicher die Rede sein wird.

Für das Zustandekommen dieser merkwürdigen Erscheinung sind zwei Ursachen angeführt worden: Erstens eine Reizung des Sympathicus und zweitens eine Hemmung des Vagus. Dass Reizung des Sympathicus zu einer so hochgradigen Beschleunigung der Herztätigkeit führen könnte, scheint mir nicht anzunehmen. Was die Vagushemmung betrifft, so lässt sich schwer verstehen, wie es einen ganzen oder mehrere Tage hindurch zu einem vollständigen Ausfall der Vaguswirkung kommen sollte. Wenn ich auch selbst nichts dazu beitragen kann, die eigentliche Ursache der Beschleunigung der Herztätigkeit oder den Sitz der Störung im regulierenden Nervenapparat aufzudecken, so möchte ich doch eine bis jetzt unbekannte Betrachtung äussern. Bei der Besprechung des unregelmässigen Pulses habe ich auseinandergesetzt, wie die Herztätigkeit für kurze Zeiträume aus einer Reihe verfrüht auftretender inkompletter Systolen bestehen kann, und dass sich die gleiche Erscheinung durch direkte elektrische Reizung des Herzmuskels experimentell hervorbringen lässt. Meines Erachtens verdient der Gedanke Beachtung, dass die Anfälle von paroxysmaler Tachykardie aus einer ungeheuer langen Reihe solcher prämaturer Systolen bestehen. Hierfür scheinen mir drei Gründe zu sprechen: Erstens, dass die Erklärung die einzige ist, welche die ausserordentlich lange Dauer der Anfälle zu erklären vermag. Zweitens lässt sich in sehr vielen Fällen die Zusammensetzung des paroxysmal beschleunigten Pulses aus

aufeinander folgenden Gruppen prämaturer Systolen nachweisen; und drittens bieten die Anfälle mancherlei Analogie zu gewissen Anfällen von Herzirregularität minderen Grades. Um meinen Gesichtspunkt zu erläutern und zugleich das Auftreten der paroxysmalen Tachykardie unter verschiedenen Bedingungen zu illustrieren, gebe ich aus meinen eigenen Beobachtungen einige instruktive Beispiele.

Fall 1, männlich, 43 Jahre alt. Besuchte mich am 29. Januar 1891 wegen eines Gefühls von Schwirren am Herzen. Er war mir seit Jahren als kräftig und gesund bekannt. Der Puls schwankte an Zahl beträchtlich, wie auch ein Blick auf die Kurve (Fig. 107) zeigt. Die Kurve enthält zwei volle Schläge mit verlängerter Pause (1. und 8. Schlag), volle Schläge, deren Diastolen durch prämature Schläge unterbrochen sind, und zu Ende eine Reihe prämaturer Systolen. Am nächsten Tag hatte der Patient einen vollkommen regelmässigen Puls; er hat seitdem keinen weiteren Anfall gehabt und ist heute



Fig. 107. Paroxysmale Tachykardie. Unregelmässiger Puls Zwei volle. Schläge (1. und 8.), volle Schläge mit unterbrochenen Pausen, zum Schluss eine Reihe prämaturer Schläge.

vollständig gesund. Die Pulszahl während dieses Anfalls, 120—140 in der Minute, war nicht gross genug, um nach dem üblichen Sprachgebrauch die Bezeichnung als paroxysmale Tachykardie zu rechtfertigen; gleichwohl fasse ich ihn so auf. Überhaupt gewinnt man oft bei Herzstörungen eine bessere Einsicht in das Wesen eines gegebenen Falls, wenn man nicht auf die extremen und klassischen Formen, sondern auf die selteneren leichten Fälle zurückgreift. Aus diesem Grunde führe ich den Fall an und zugleich als Übergang zu dem folgenden Fall.

Fall 2, männlich, 19 Jahre alt, hatte im November 1892 einen leichten Gelenkrheumatismus ohne Beteiligung des Herzens durchgemacht und sich gut erholt. Einen Monat nach der Entfieberung wurde ich gerufen und fand, während keine andere Klagen bestanden als über Schwächegefühl, den Puls äusserst beschleunigt. Die Arterie war gross und voll, aber ausserordentlich weich, die Pulswelle kurz, scharf und schwach; der leiseste Druck brachte die Arterie zum Verschwinden, so dass ich, um überhaupt eine brauchbare Kurve zu erhalten, den Sphygmographen mit der Hand leicht an das Gefäss anhalten musste. Der Puls bestand streckenweise aus einer langen Reihe äusserst rapid regelmässig aufeinander folgender Schläge, worauf einige langsamere (Fig. 24). Die Folge der schnellen Schläge in den Kurven würde einer Geschwindigkeit von 200 in der Minute entsprechen; es sind deutlich prämature Systolen von gelegentlichen kompletten Schlägen unterbrochen. Der Anfall verschwand nach einigen Tagen und kehrte niemals wieder. Wie im vorhergehenden Falle kann es auch hier zweifelhaft bleiben, ob dieser Fall in das Krankheitsbild der paroxysmalen Tachykardie gehört, und zwar, weil während der Attacke Intervalle auftraten, wo der Puls auf 120 fiel.

Fall 3, weiblich, konsultierte mich wegen Schwäche, Kurzatmigkeit und Schwirren am Herzen. Die Pulszahl schwankte von 160 bis 200. Die Pulsbeschleunigung dauerte fünf Tage und verschwand plötzlich. Bei dieser Patientin traten solche Pulsstörungen in wiederholten Fällen auf, bis sie vier

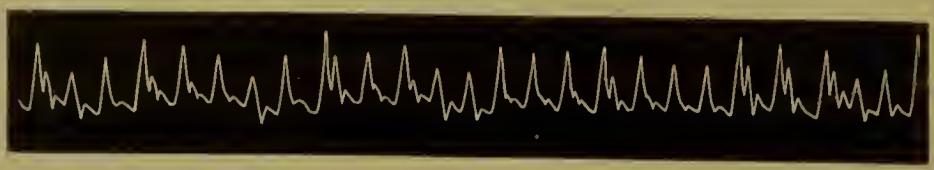

Fig. 108. Prämature Schläge verschiedener Grösse in Gruppen, vereinzelte komplette Schläge.

Jahre nach der ersten Beobachtung im Alter von 64 Jahren starb. Es bestand kein Klappenfehler, aber deutliche Erweiterung des Herzens; der Tod erfolgte unter Erscheinungen der Herzinsufficienz, Dyspnoe und Hydrops. Fig. 108 zeigt das Auftreten prämaturer Systolen in Gruppen, worauf ausschliesslich

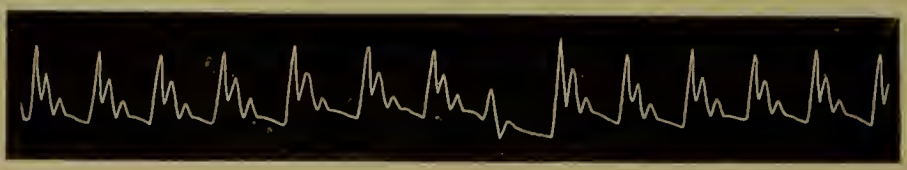

Fig. 109. Ein vereinzelter prämaturer Schlag. Vom gleichen Falle wie Fig. 108.

das Anwachsen der Pulszahl hier beruhte. Während der Periode ruhiger Herztätigkeit (Fig. 109) fand ich eine einmalige Unregelmässigkeit durch das Auftreten einer prämaturen Systole veranlasst.

Fall 4, 50jährige Frau, am Tage vor ihrem Tode in das Viktoria-Hospital aufgenommen. Der Fall, von dem meine Kurve mit höchster Pulszahl stammt. Von der Vorgeschichte konnte ich nur feststellen, dass vorher kein Herzleiden dagewesen war, dass erst neuerdings grosse Schwäche und Kurzatmigkeit



Fig. 110. Äusserste Pulsbeschleunigung. Prämature Schläge in langer Folge.

bestand, und dass der Puls diese exzessive Beschleunigung erst seit wenigen Tagen zeigte. Zur Zeit der Aufnahme war der Puls geradezu unzählbar, sicher über 250 in der Minute. Er war für Zeiten ganz regelmässig, gelegentlich, wie in Kurve Fig. 110, vorübergehend relativ verlangsamt. Solche Verlangsamung beruht, wie ersichtlich, auf vereinzelten kompletten Systolen, welche die lange Reihe der prämaturen Schläge unterbrechen. Zu beachten ist, dass jeder Pulsschlag zwei Wellen aufweist; die kleinere, dikrote Welle ist hinter

einem prämaturen Schlag immer ausgesprochener als hinter einem kompletten Schlag (über den Grund s. § 24). Die Hebungen und Senkungen im Verlauf der Gesamtkurve sind durch Bewegungen des Arms im Zusammenhang mit der angestrengten Atmung verursacht; nach der mit aufgenommenen Respirationskurve würde die Pulskurve mit der Inspiration sinken und mit der Exspiration steigen. Die Erscheinung ist aber artefiziell (s. § 129). Dieser Fall kann, selbst wenn man ihn nicht als paroxysmale Tachykardie anerkennen will, als Beispiel dafür dienen, wie ein dauernd und aufs äusserste beschleunigter Puls aus einer langen Reihe prämaturer Systolen bestehen kann.

Fall 5, Frau von 46 Jahren, später an Krebs der Lunge zu grunde gegangen. Die letzten Monate vor ihrem Tode hatte sie Anfälle von rapider Herzbeschleunigung, welche 2—3 Tage dauerten. Der Puls war dabei meistens ganz regelmässig (Fig. 111); nur gelegentlich kamen Pausen und kleinere Schläge vor (Fig. 112). Die Pause geht sichtlich auf einen Schlag zurück, der

Fig. 111. Ganz regelmässiger Puls bei paroxysmaler Tachykardie. P. 200. Die scheinbare respiratorische Schwankung ist artefiziell.

Fig. 112. Von demselben Falle wie Fig. 111; vereinzelte Unregelmässigkeiten.

Fig. 113. Von demselben Falle. Der Puls ist ganz unregelmässig. Prämature Schläge vereinzelt und in Gruppen.

die Arterie nicht erreichte, und wirft damit das richtige Licht auf den Charakter der anderen abnormen Schläge, welche prämature Systolen sind. Während der Zeiten ruhiger Herztätigkeit war der Puls gewöhnlich regelmässig; es kamen aber auch mehrstündige Anfälle von Irregularität vor, wie in Fig. 113, mit Auftreten prämaturer Systolen einzeln und in Gruppen.

Fall 6, 51jähriger Mann. Diesen Patienten konnte ich nur kurze Zeit beobachten. Im Alter von 25 Jahren soll er Gelenkrheumatismus durchgemacht haben; ich konnte aber am Herzen keinen Klappenfehler entdecken. Fast eine Woche hindurch betrug die Pulszahl dauernd 170 bis über 200

(Fig. 114). Hierauf beruhigte sich der Puls für einige Tage (Fig. 115), nahm wieder für einige Tage erhöhte Geschwindigkeit an, um dann für die weiteren Wochen meiner Beobachtungszeit ruhig zu bleiben. Patient starb sechs Monate später in anderweitiger Behandlung an Herzschwäche. Während der Periode

Fig. 114. Paroxysmale Tachykardie. P. 200.

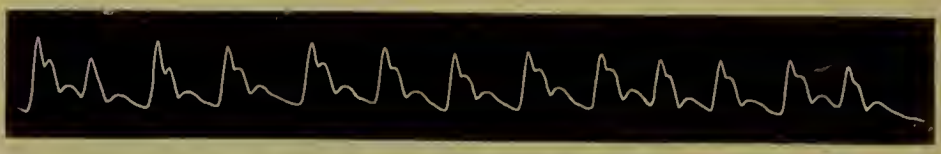

Fig. 115. Vom gleichen Falle wie Fig. 114, in der anfallsfreien Zeit. Der Puls ist ganz regelmässig. Der zweite und der letzte Schlag sind prämatur.

ruhiger Herztätigkeit zeigte der Puls ausgesprochene Neigung zum Auftreten prämaturer Systolen (siehe den zweiten und die letzten Schläge in Fig. 115). Auch hier habe ich den Eindruck, dass das ganze Bild der Fig. 114 eine Serie solcher prämaturer Schläge vorstellt.

Fall 7, Mann von 40 Jahren. Trat in meine Behandlung im Januar 1900. Im Alter von 14 Jahren hatte er Gelenkrheumatismus durchgemacht. Vor $3^1/_2$ Jahren, nach einem sehr eiligen Gange von 20 Minuten, wurde er von einem Gefühl äusserster Schwäche und Erschöpfung befallen und behielt von da ab Neigung zu Kurzatmigkeit bei jeder Anstrengung zurück. $2^1/_2$ Jahre später befiel ihn beim Cricketspielen unmittelbar nach dem Ballschleudern zum zweitenmal die Empfindung des Herzschwirrens, das nach 10 Minuten in sehr rasches Herzklopfen von 6—7 Stunden Dauer überging. Von da an hatte er alle 2—3 Wochen einen Anfall solcher Art von einigen Minuten bis zu 30 Stunden Dauer. Im Anfang konnte er die Anfälle durch Bücken und tiefes Atemholen coupieren, zuletzt nicht mehr. Zuweilen lässt er im Verlauf eines Anfalls hellen Urin in sehr grossen Quantitäten. Legt er sich während eines Anfalls zu Bett, so fühlt er sich äusserst erschöpft und zerschlagen; beim Gehen ermüdet er sehr bald, und wenn er sich zwingen will, einige Stunden zu arbeiten, so befällt ihn ein Gefühl von Auftreibung und Wundsein im Epigastrium und Oberbauch, zuweilen auch sehr heftiger Rückenschmerz unterhalb der Schulterblätter. Bei Nacht ist der Schlaf sehr gestört. Zur Zeit meiner Beobachtung schwankte die Pulszahl während der Anfälle von 170—220 (Figg. 12 und 23). Zur Zeit der ruhigen Herztätigkeit ist zuweilen ein kurzes präsystolisches, zuweilen auch ein weiches diastolisches Geräusch über der Mitte des Sternums zu hören; öfters fehlen beide Geräusche. An einer rotgeriebenen Stelle der Stirn kann man leicht Kapillarpuls nachweisen. Zuweilen fällt der Puls auf 48 Schläge in der Minute. Gegen Ende eines Anfalls zeigt er auch gelegentliche Unregelmässigkeit und zwar von jener seltenen von mir als infaust angesprochenen Form, wo nach jedem kompletten Schlag eine präma-

ture Systole auftritt, ohne eine verlängerte Pause hinter sich zu haben (s. Fig. 91). Der Patient, ein sehr intelligenter Herr, hat selbst beobachtet, dass manchmal zu Ende der Anfälle das Herz drei oder vier sehr heftige Schläge in äusserst verlangsamter Schlagfolge ausführt. Das entspricht nach meiner Anschauung den starken Schlägen, wie sie nach prämaturen Kontraktionen beobachtet sind. Während der letzten vier Monate blieb die Pulszahl ganze Tage hindurch dauernd hoch, wobei der Kranke völlig unfähig und erschöpft zu Bette lag, und nur durch grosse Morphiumdosen zum Schlafen gebracht werden konnte. Während der letzten beiden Lebenswochen kam es nur noch selten und vorübergehend zur Beruhigung der Herztätigkeit. Bald stellten sich Zeichen von Herzinsufficienz, Cyanose und allgemeines Ödem ein. Venen- und Leberpuls dieses Falles sind in Kapitel XXIV eingehend beschrieben. Der Patient starb am 21. November 1900. Die Autopsie ergab hochgradige Erweiterung der rechten Herzhälfte. Die Segel der Mitralklappe verwachsen und das Ostium verengert. Die Aortenklappe verdickt und schlussunfähig.

Fall 8, Mann von 44 Jahren. Dieser Patient wurde wegen einer Lebercyste in das Viktoriahospital aufgenommen. Als ich eines Tages unmittelbar vor der Operation seinen Puls fühlte, fand ich eine Frequenz von 200. Erst auf Befragen gab der Patient jetzt an, eine Veränderung seiner Herztätigkeit zu empfinden. Der gegenwärtige Anfall hatte vor sechs Stunden auf dem Klosett begonnen. Während der letzten zwei Jahre hatte er mehrere solcher Anfälle von minutenlanger bis stundenlanger Dauer gehabt. Als der gegenwärtige Anfall nach zwei Stunden plötzlich aufhörte, zeigte die sofort aufgenommene Kurve keinerlei Zeichen von Unregelmässigkeit, noch war jemals später während der monatelangen Nachbehandlung eine Unregelmässigkeit zu entdecken. Es war kein Zeichen von Klappenerkrankung vorhanden. Zur Zeit der ruhigen Tätigkeit war das Herz nicht vergrössert, wohl aber während des Anfalls deutlich verbreitert. Zu Zeiten bestand leichte Venenpulsation. Von diesem Falle sind Figg. 257 und 258 entnommen; er ist der einzige, wo ich keine Unregelmässigkeit des Pulses feststellen konnte, vielleicht auch nur mangels ausreichender Beobachtungsgelegenheit, da ich nur einen einzigen Anfall verfolgen konnte.

Auch die zusammengehörige Reihe der Kurven Figg. 84—88 spricht für meine Anschauung, dass der beschleunigte Puls bei der paroxysmalen Tachykardie aus prämaturen Systolen besteht. Wir sehen dieselben zuerst vereinzelt, dann in Gruppen, dann in so langen Reihen, dass die Pulszahl oft 200 Schläge p. M. erreicht. Seitdem habe ich noch bei einem weiteren Patienten eine Reihe von Anfällen gesehen; auch hier zeigte die Kurve komplette und prämature Schläge, letztere vereinzelt und in Gruppen.

(Die Besprechung der Veränderungen, welche bei paroxysmaler Tachykardie am Herzen auftreten, wird in Kap. XXIV und Kap. XXXI wieder aufgenommen werden.)

Kapitel XII.

Pulsverlangsamung (Bradykardie).

Nicht-pathologische verlangsamte Pulse. — Gelegentliche oder periodische Pulsverlangsamung. — Klinische Begleiterscheinungen. — Pulsverlangsamung mit verlangsamtem Rhythmus aller Herzteile. — Pulsverlangsamung durch ausbleibende Pulswellen. — Pulsverlangsamung durch aussetzende Kammerkontraktionen.

---

§ 104. Es gibt eine Anzahl vollständig **gesunder Menschen,** deren Pulszahl niemals über 50 in der Minute steigt. Meine Erfahrungen beziehen sich hauptsächlich auf auffallend grosse Männer. (Zweifellos steht die Pulszahl überhaupt in einer funktionellen Beziehung zur Körpergrösse.) Geht man solchen Fällen unter den verschiedensten Bedingungen nach, so findet man in der Pulsfrequenz erhebliche Unterschiede. Bei einem Manne, dessen Pulszahl bei Tag zuweilen 46 betrug, trat Nachts unter dem Gefühl des Alpdrückens Herzklopfen auf. In einem anderen Falle beobachtete ich während einer Influenza bei einer Temperatur von 37,8° ein Sinken des Pulses auf 40; mit dem Anstieg der Temperatur auf 38,5° nahm er etwas zu, aber niemals über 60. Ein Sohn dieses Patienten bot im Alter von 14 Jahren während einer leichten Diphtherie einen Puls von weniger als 40. Ich habe solche Patienten durch Jahre eines tätigen Lebens hindurch verfolgt, ohne irgend einen nennenswerten Nachteil ihrer langsamen Herztätigkeit zu bemerken.

§ 105. **Vorübergehende oder periodisch wiederkehrende Bradykardien** sind oft durch toxische Einflüsse hervorgerufen. Im Allgemeinen kann man sagen, dass mit dem Ansteigen des arteriellen Blutdruckes die Herzfrequenz abnimmt. Bei

Gicht z. B. und bei chronischer Nephritis geht mit dem Auftreten erhöhten Blutdruckes die Pulszahl stets merklich herunter. Auch die Pulsverlangsamung bei der Schwangerschaft entspricht dem. Digitalis setzt die Pulszahl deutlich herab, und zwar durch Wirkung auf den Rhythmus der Herzkammern (s. § 235). Ikterus soll die Pulszahl erheblich erniedrigen; mir selbst ist es, so viele Fälle ich auch darauf untersucht habe, niemals gelungen, diese Erscheinung festzustellen. Dagegen fand ich während Gallensteinanfällen, auch ohne Gelbsucht, den Puls stets verlangsamt. Schmerz wirkt überhaupt oft deutlich zugleich blutdruckerhöhend und pulsverlangsamend. Auch Herzschwäche, sowohl infolge Kompensationsstörung bei Klappenfehlern, wie infolge körperlicher Überanstrengung oder nach Fieber, kann mit Pulsverlangsamung einhergehen.

§ 106. Solche gelegentlich auftretende Pulsverlangsamung ist zuweilen von verschiedenerlei **Symptomen** begleitet, welche, gerade wie bei der Pulsbeschleunigung, von verschiedener Bedeutung sein können. Fall 7 meiner Fälle von paroxysmaler Tachykardie (§ 103) war sich zu den Zeiten, wo sein Puls nur 48 in der Minute betrug, nicht der mindesten unangenehmen Empfindung bewusst. In anderen Fällen können subjektive Erscheinungen entweder vom Herzen oder vom Gehirn ausgehen.

Ein 50jähriger grosser hagerer Mann mit einem Puls von gewöhnlich 60 bekam Ohnmachtsanfälle, während deren ich bei ihm einen Puls von etwa 40 fand. Er ist seitdem mehrere Jahre hindurch vollständig frei gewesen und erfreut sich heute bester Gesundheit.

Vor vier Jahren konsultierte mich ein junger Mann, Leiter einer Eisengiesserei, wegen Gedächtnisschwäche, die in mehrwöchentlichen Anfällen wiederkehrte. Er konnte seine Aufträge nicht im Kopf behalten; wenn er z. B. sein Bureau verliess, um den Arbeitern Aufträge zu geben, hatte er draussen bereits vergessen, was er wollte. Wiederholte Untersuchungen des Patienten während seiner Anfälle und zu freien Zeiten ergaben als einzig Auffallendes, dass die Pulszahl zu den Zeiten der Gedächtnisschwäche stets verlangsamt war, zuweilen unter 50 in der Minute. Nachdem ich anfänglich in der Annahme zerebraler Kreislaufsstörungen Herztonika ohne jeden Nutzen versucht hatte, gab ich ihm Bromammonium mit dem Erfolg, die Anfälle jedesmal prompt verschwinden zu sehen. Die letzten zwei Jahre ist er vollständig davon frei und überhaupt ganz gesund gewesen.

Die Fälle periodischer Blutdrucksteigerung, welche Pulsverlangsamung neben anderen Symptomen hohen Blutdruckes zeigen, sind in den §§ 59 und 60 besprochen. Es sind Fälle dieser Art überliefert, wo die Pulszahl auf 5 in der Minute gesunken, und schwere zerebrale Symptome, wie Bewusstlosigkeit

und Konvulsionen vorhanden waren. Bei älteren Leuten kommen Anfälle von Bradykardie als Begleitsymptom degenerativer Veränderungen des Herzens und der Blutgefässe vor. Hier ist zu beachten, dass oft Bradykardie nur vorgetäuscht ist, während in Wirklichkeit die Pulsschläge dadurch seltener werden, dass einzelne prämature Kammerkontraktionen zu schwach ausfallen, um eine Pulswelle in der Radialis hervorzurufen.

§ 107. Die **Fälle, wo die Pulsfrequenz dauernd abnorm erniedrigt ist,** sind seltener, und ihre Ursache ist durchaus dunkel. Studiert man das Verhalten der einzelnen Herzabschnitte dabei, so kann man, ohne freilich eine befriedigende Erklärung der Erscheinungen geben zu können, doch verschiedene Formen der Arhythmie auseinanderhalten. Ich finde nämlich, dass man die verlangsamten Pulse unter drei Gruppen einreihen kann: Erstens solche, wo alle Herzteile an dem verlangsamten Rhythmus teilnehmen; zweitens Ausbleiben einzelner Pulsschläge, wo die Kammern sich zwar kontrahieren, aber die zu schwache Pulswelle das Handgelenk nicht erreicht; drittens solche Fälle, wo infolge irgend einer Hemmung die Kammer dem Kontraktionsreiz der regelmässigen Vorhofssystole nicht nachfolgt (s. Kap. XXV).

§ 108. Die Teilnahme der verschiedenen Herzabschnitte an der Verlangsamung der Herzaktion lässt sich wenigstens für drei derselben ausmitteln, und zwar durch Aufnahme des Jugularvenenpulses gleichzeitig mit dem Radialpulse. Der Jugularvenenpuls, sobald er nur vorhanden ist, ermöglicht, die Bewegungen der rechten Vorkammer und Kammer mit denen der

Fig. 116. Normaler Puls von geringer Frequenz. Kleine Schwankungen in der Dauer des diastolischen Abschnitts.

linken Herzkammer zu vergleichen. Beispiele wird die Besprechung des Venenpulses bringen. Teilnahme aller Herzabschnitte am verlangsamten Rhythmus findet sich bei allen in § 104 erwähnten Fällen von Pulsverlangsamung bei Gesunden. (S. Fig. 199.) Pulszahlen unter 40 sind hier selten, und ich bezweifle überhaupt, dass solche bei regelmässiger Tätigkeit der Kammern möglich sein können. Eine leichte Unregelmässigkeit ist bei allen verlangsamten Pulsen gewöhnlich, nämlich ein

Schwanken in der Dauer des diastolischen Abschnittes. In Fig. 116 z. B. sind die systolischen Abschnitte gleich, die diastolischen verschieden lang.

§ 109. Von Pulsverlangsamung infolge ausbleibender Pulswellen, d. h. unzureichender prämaturer Kammerkontraktionen ist in den vorigen Kapiteln eingehend die Rede gewesen. Hier erscheint der Puls oft ausserordentlich verlangsamt, zuweilen unter 30 oder 20. Am häufigsten findet sich diese Pulsform bei vorgeschrittenen Herzklappenfehlern (Figg. 218 und 219).

§ 110. In einer anderen Reihe von Fällen lässt sich während einer Pulszahl von weniger als 30 Schlägen gelegentlich nachweisen, dass rechter und linker Vorhof in regelmässiger Frequenz und Folge weiter arbeiten, während die Kammer allein stillsteht. Die Ursache dieser Erscheinung ist unbekannt. Man kann mit gutem Grunde für die langsamere Aktion der Ventrikel einen hemmenden Reiz, der auf diese letzteren allein einwirkt, supponieren. Ein typisches Beispiel dieser Art wird im Kap. XXVII mitgeteilt und besprochen. Meiner Vermutung nach gehört die Mehrzahl der in der Literatur niedergelegten Fälle äusserster Bradykardie hierher.

Kapitel XIII.

Der Puls im Fieber.

Die Ursachen der febrilen Pulsbeschleunigung. — Wirkung der Temperaturerhöhung. — „Sthenisches“ und „asthenisches“ Fieber. — Toxische Einflüsse. — Temperaturerhöhung ohne Pulsbeschleunigung. — Der Puls bei der Pneumonie.

§ 111. Der Kreislauf wird von Änderungen der Körpertemperatur leicht beeinflusst. Die geringste **Schwankung der Eigenwärme, sowohl exogenen wie endogenen Ursprungs** macht sich bemerkbar. Wenn nun auch die Temperaturerhöhung an sich einwirkt, so ist sie doch nicht der einzige, nicht einmal der wichtigste Faktor für das Zustandekommen der febrilen Pulsveränderung, vielmehr wirken die krankhaften Produkte, welche im Verlaufe fieberhafter Zustände entstehen und resorbiert werden, toxisch auf gewisse Partieu der nervösen Zentren oder der muskulären Apparate des Gefässsystems. So verschieden diese Gifte an Zahl und Art sind, so verschieden fallen ihre Wirkungen auf den Puls aus. Und gerade diese Giftwirkung gibt uns oft das beste Mittel an die Hand, den Verlauf der Krankheit zu beurteilen. Auf welchen Wegen diese Wirkung zu stande kommt, lässt sich im einzelnen nicht immer sagen, aber die Erfahrung hat gelehrt, bestimmten Erscheinungen bestimmte Bedeutung beizulegen.

§ 112. Eine ausgezeichnete Illustration dafür, wie neben der eigentlichen Temperaturerhöhung noch andere Umstände auf den Puls gestaltend einwirken, bieten die Erscheinungen während eines akuten Fieberbeginnes. Im Verlauf der ersten 24 Stunden wechselt bei kontinuierlich gleich hohem Fieber der Puls wiederholt sein Verhalten. Während des Froststadiums ist er wegen der Enge der peripheren Arterien klein und schwer fühlbar; das Blut wird

von der Oberfläche und den peripheren Arterien ferngehalten und häuft sich in den inneren Organen und im Venensystem an. Lippen und Finger werden blau, während die Blutfülle der inneren Organe bis zur Entstehung kapillarer Hämorrhagien sich steigern kann. Wenige Stunden nachher, bei genau gleich hoher Temperatur, sind die Arterien schlaff, die Radialis grösser, und der Puls erheblich kräftiger.

§ 113. Kommt so der Wirkung specifischer Krankheitsgifte eine wesentlich bestimmende Bedeutung für die Gestaltung des Pulses zu, so ist die **Rolle der begleitenden Temperaturerhöhung** deshalb nicht minder wichtig. Schon die Wärmezufuhr im warmen Bad verändert den Puls. Mit der Erweiterung der kleinsten Arterien sinkt der Kreislaufswiderstand, das Herz schlägt rascher, der Puls wird grösser und weicher. Auch ohne Annahme einer vorhandenen Intoxikation scheinen sehr hohe Temperaturgrade die Zentralorgane in ganz gleicher Weise zu schädigen. Das Anwachsen der Pulszahl geht der Temperaturerhöhung mehr oder weniger genau parallel. Im grossen ganzen entspricht jedem Anwachsen der Temperatur um einen Grad Celsius eine Pulssteigerung von 20 Schlägen. Die Zahl trifft natürlich im einzelnen nicht genau zu, aber doch so weit, dass erhebliche Abweichungen zur Aufmerksamkeit mahnen. Gleicherweise besteht ein gewisser Zusammenhang im Charakter des Pulses. Die Arterie selbst erscheint voller; drückt man mit dem Finger, so erscheint der Pulsschlag grösser und kräftiger als gewöhnlich. Während der Diastole ist die dikrote Welle deutlich fühlbar; mindestens aber ein Rest von Widerstand für den Finger immer noch bemerkbar. Verhält sich der Puls so, so ist ein Schluss auf das Vorhandensein hinreichender Herzkraft gestattet.

§ 114. Ein solcher Zustand, wo das temperaturerhöhende Agens auf Herzmuskel und Nervensystem keinen erheblich schädigen-

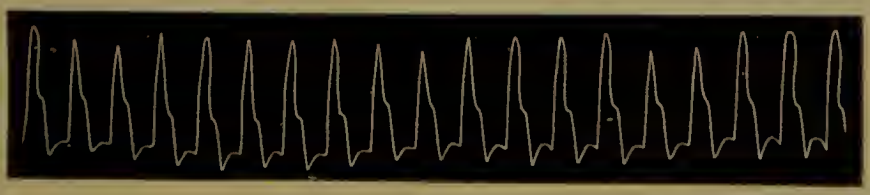

Fig. 117. P. 150. T. 40°.
Fig. 117—121 zeigen den Puls im „sthenischen" Fieber.

den Einfluss ausgeübt hat, gilt als **„sthenisches" Fieber.** Die Kurvenreihen Fig. 117—121 dienen zur Illustration solcher Verhältnisse.

Das Fieber kann rasch den höchsten Grad erreichen; in Fig. 117 beträgt die Temperatur 40°, der Puls 150. Ein so kleiner Puls mit niederem Blutdruck hat, wenn er länger andauert, ernste Bedeutung. Am nächsten Tag fiel die Temperatur um einen halben Grad (Fig. 118), der Puls aber zeigte ein wesentlich verändertes Aussehen durch das Auftreten einer deutlichen dikroten Welle. In Fig. 117 war die Pulszahl so hoch gewesen, dass die dikrote Welle auf ihrer Höhe schon vom nächst eintretenden Pulsschlag geschnitten wurde, während sie bei dem ruhigeren Pulse in Fig. 118 zur

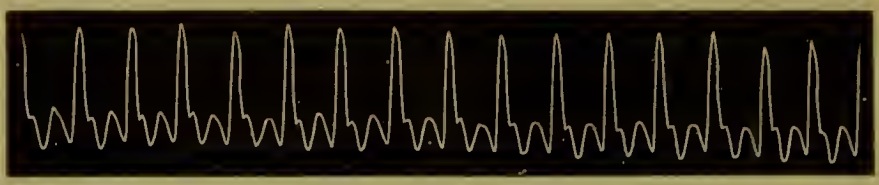

Fig. 118. T. 39,2°. Der Abfall der dikroten Welle erreicht fast das Niveau der Aortensenkung.

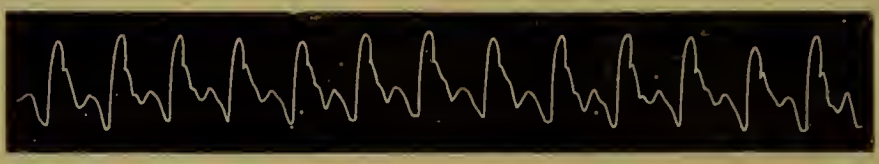

Fig. 119. T. 38,6°. Die Aortensenkung steht höher

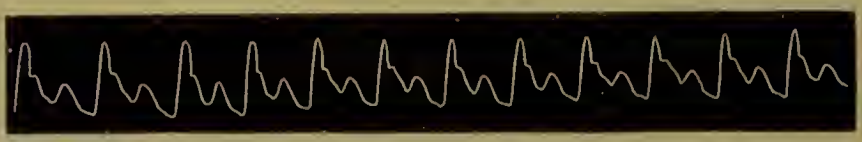

Fig. 120. T. 38°, P. 100. Dikrote Welle deutlich.

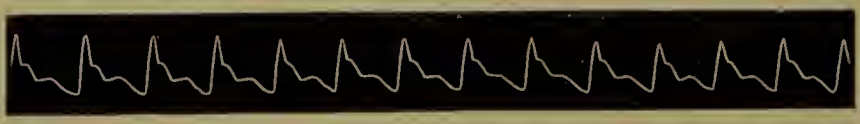

Fig. 121. T. normal, P. 100. Die Frequenz ist die gleiche wie in Fig. 120, aber die Dikrotie ist weniger deutlich.

Ausbildung kommen kann. In den nächsten drei Kurven (Figg. 119, 120 und 121) ist das allmähliche Höhersteigen der Aortensenkung bezeichnend sowohl für die Abnahme der Pulszahl als für das Ansteigen des Blutdrucks.

§ 115. Im Gegensatz hierzu ist beim **„asthenischen" Fieber** das Fehlen der dikroten Welle, d. h. eines Restbetrags an Blutdruck während der Diastole, von ominöser Bedeutung. Die Kurven von Figg. 122 bis 126 sind typische Beispiele asthenischer Pulse.

Die ganze Reihe stammt von einem kräftigen Knaben während seiner Pneumonie. Fig. 122 wurde 8½ Stunden nach dem Schüttelfrost aufgenommen; die Arterie war gross und voll, aber äusserst weich und zwischen den Schlägen zusammendrückbar, die Pulswelle äusserst klein. Für die Temperatur von 39,5° wäre die Pulszahl von 116 nicht zu hoch gewesen. Wohl aber war die Qualität des Pulses mit seinem geringen Widerstand und dem Fehlen jeder Dikrotie, zumal in einem so frühen Stadium einer



Fig. 122. Puls bei niederem Blutdruck. T. 39,5°, P. 116, R. 36. Aufgenommen acht Stunden nach dem initialen Schüttelfrost einer Pneumonie. — Diese und die vier folgenden Kurven sind Beispiele eines „asthenischen Fieberpulses".

Fig. 123. T. 38,6°, P. 96, R. 28. Zweiter Tag.

Fig. 124. Systolische Welle (*s*) vorhanden, dikrote (*d*) nur angedeutet. Dritter Tag.

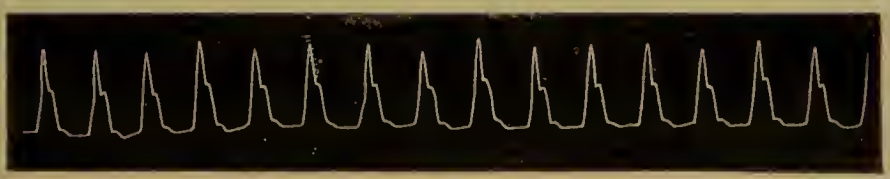

Fig. 125. T. 39,5°, P. 124, R. 48. Vierter Tag.

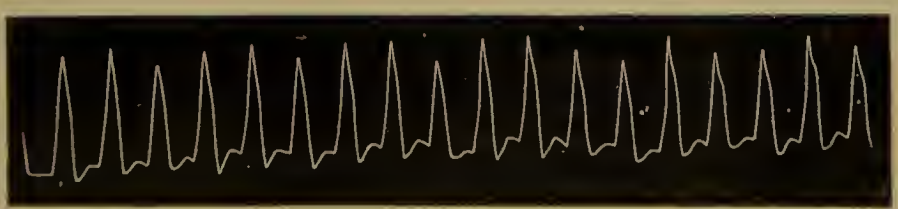

Fig. 126. T. 39,0°, P. 148, R. 52. Unregelmässigkeit und hohe Frequenz von schlimmster Vorbedeutung. Exitus am Abend des fünften Tages.

voraussichtlich längeren Erkrankung, von vornherein bedenklich. In den Kurven von den folgenden Tagen wiederholt sich die gleiche fatale Erscheinung einer äussersten diastolischen Blutdruckerniedrigung. Am fünften Tage, wo der Puls 148 erreichte, starb das Kind.

§ 116. In welcher Weise sich der Puls mit dem Fieber ändert, unterliegt den grössten Verschiedenheiten; gibt es doch schon in gesunden Tagen individuelle Verschiedenheiten nach Frequenz und Beschaffenheit; um so zahlreicher natürlich die Unterschiede *individueller Reaktion* selbst auf gleichen Reiz. Nun verwischen sich freilich die Unterschiede, je mehr ein Puls sich beschleunigt. Demgegenüber macht sich dann wieder ausser dem Spielraum persönlicher Idiosynkrasie die *Verschiedenheit der einzelnen Krankheitsgifte* geltend. Ausser dem oben citierten Beispiel des Fieberfrostes liessen sich aus der Praxis noch zahlreiche andere weniger schlagende aber nicht minder interessante Beispiele anführen. Wie sich mit der Natur der Infektion die Wirkung ändern kann, lernt man besser als durch Beobachtung verschiedener Personen aus einem Vergleich verschiedener Erkrankungen ein und derselben Person.

So entstammen Figg. 127—132 verschiedenen Beobachtungsgelegenheiten derselben Persönlichkeit, eines gesunden Mannes mit geringer Fettleibigkeit in mittlerem Alter. Fig. 127, ein regelmässiger Puls von etwas niedrigem Druck, stammt aus *gesunden* Tagen. Figg. 128—131 geben den Puls während verschiedener leichter Fieberbewegungen bei akuter *Coryza*, wozu der Patient sehr disponiert war. Figg. 128, 129 und 130, aus den Jahren 1891 bis 1893, sind bei ungefähr gleicher Temperatur aufgenommen, die Pulszahl dabei verschieden erhöht, der Blutdruck jedesmal, wenn auch verschieden, erniedrigt. Im August 1894 während einer fieberhaften Attacke von *Muskelrheumatismus* bei einer Temperatur von 39,2° betrug der Puls nur 76. Die Pulsschläge waren diesmal stark und der Blutdruck auch in den Pausen hoch, ein schwer kompressibler Puls. Die Kurve in Fig. 131 gibt diese Eigenschaften wieder: die rasche Emporschleuderung des Zeigers bedingt den hohen Anstieg, Abfall und Wiederanstieg der systolischen Welle; die dikrote Welle ist nicht gross aber deutlich, das Absinken allmählich: im ganzen das Bild einer kräftigen Herzarbeit gegenüber hohem Arteriendruck. — Während eines Fieberanfalls im Jahre 1897 ergab sich eine ähnliche Kurve (Fig. 132). Man kann sagen, zur Zeit der Aufnahme der beiden letzten Kurven äusserte sich die Wirkung der Temperaturerhöhung in einer starken Erregung des Herzens, während die gewöhnliche Arterienerschlaffung aus irgend einem Grunde nicht zu stande kam.

§ 117. **Temperatur-Anstieg ohne Zunahme des Pulses** ist durchaus kein seltenes Vorkommnis. Die Bedeutung ist sehr verschieden. Die gerade erwähnten leichten Fieberanfälle ohne Pulsbeschleunigung verliefen ohne irgend welche Unzuträglichkeit. Im Beginne der *Influenza* beobachtet man ein ähnliches Ver-

Fig. 127. Puls eines gesunden Mannes mit niederem Blutdruck. — Die folgenden fünf Kurven zeigen die Verschiedenheit der Reaktionen auf verschiedene fieberhafte Zustände.



Fig. 128. Februar 1891. Coryza. T. 37,5°, P. 92.

Fig. 129. Januar 1893. Coryza. T. 37,5°, P. 86.

Fig. 130. August 1892. Coryza. T. 38,6°, P. 96.

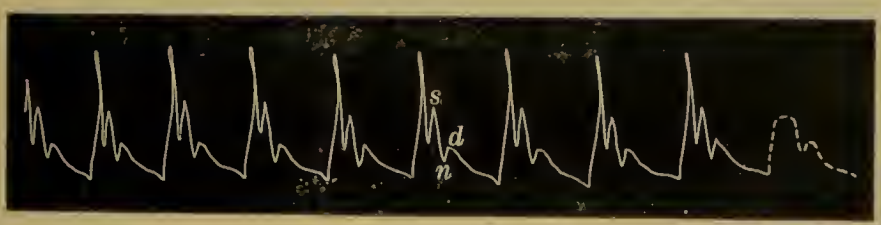

Fig. 131. August 1894. Muskelrheumatismus. T. 39,2°, P. 76.

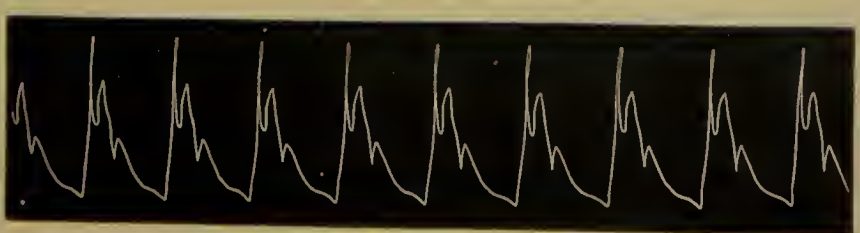

Fig. 132. 1897. T. 37,8°, P. 78.

halten öfter. Beim Typhus kommt bei einer Temperatur von 39,0 bis 39,5° ein Puls von 70—80 in der Minute nicht selten vor. Von einem solchen Falle stammt Fig. 133. Die ausgesprochene Dikrotie steht im Gegensatz zu dem Bilde der Kurven 131—133, die doch auch einen für die Temperaturerhöhung relativ verlangsamten Puls wiedergeben. Der Untersehied ist wohl darauf zurückzuführen, dass bei dem Typhusfalle Fig. 133 die Arterienerschlaffung viel grösser war, so dass das gleich



Fig. 133. Dikroter relativ verlangsamter Puls. Typhus abdominalis. T. 39,4°, P. 70.

stark arbeitende Herz vermindertem Widerstand begegnete. — Bei gutem Allgemeinbefinden des Patienten kommt der Pulsverlangsamung keine ernste Bedeutung zu; im Gegenteil, indem sie einen anständigen Rest von Reservekraft des Herzens anzeigt, eher eine günstige. Bedenklich wird der Eindruck, wenn niedrige Pulszahl und hohe Temperatur sich mit cerebralen Symptomen, wie Bewusstlosigkeit oder Delirium vergesellschaften. Ich habe einige Fälle von Gelenkrheumatismus dieser Art mit tödlichem Ausgang gesehen.

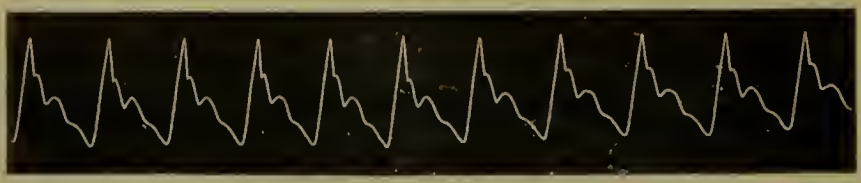

Fig. 134. Relative Pulsverlangsamung bei akutem Gelenkrheumatismus mit cerebralen Symptomen. T. 39,1°, P. 96. — Die beiden folgenden Kurven stammen von demselben Patienten.

Von einem derselben, einem Manne von 45 Jahren, stammt Fig. 134. Der Patient hatte sich gerade von einem leichten Anfalle erholt, als ihn der zweite ergriff. Zuerst leicht und dem ersten ähnlich mit der einen Ausnahme, dass der Puls nicht mit dem Fieber in die Höhe ging. Die Temperatur stieg allmählich auf 39,2°, während der Puls auf 96 stehen blieb. Nach einer Woche geringer Schwankungen stieg die Temperatur mit Delirien auf 40°, während der Puls auf 80 Schläge herunterging (Fig. 135). Der Puls war hart und kräftig: ein starkes Herz arbeitet gegen einen hohen Blutdruck. Am Abend desselben Tages stieg die Temperatur auf 40,6°; der

Puls änderte sich plötzlich (Fig. 136), wurde beschleunigt, weich und unregelmässig, Vorbote des wenige Stunden später eintretenden Endes.

Fig. 135. T. 40°, P. 80.

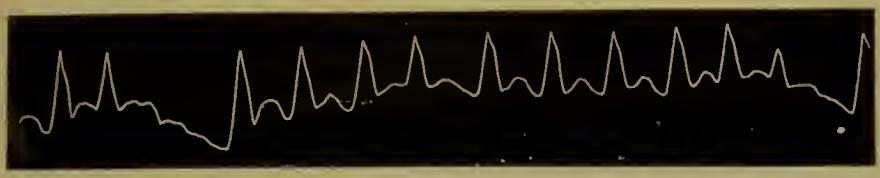

Fig. 136. T. 40,3°, P. 105. Beschleunigter unregelmässiger Puls. Terminale Herzschwäche.

Auch bei tuberkulöser Meningitis ist der Puls im Verhältnis zur Temperatur zuweilen verlangsamt. Ein Beispiel bietet Fig. 137, von einem jungen Manne, zwei Tage vor seinem Tode

Fig. 137. Verlangsamter unregelmässiger Puls. Tuberkulöse Meningitis. T. 39,0°, P. 84.

aufgenommen; bei einer Temperatur von 39,0° Bewusstlosigkeit, und einem Pulse von 84. Die Irregularität entspricht hier dem infantilen Typus.

§ 118. So wenig sich bei der individuellen Verschiedenartigkeit der Toxinwirkungen ein Schema festhalten lässt, so gelangt doch ein Jeder mit der Zeit zu bestimmten Maximen für die Auffassung und Beurteilung fieberhafter Zustände. Die Pneumonie kann als Paradigma dienen, wie das Verhalten des Blutdrucks, der Pulszahl und des Rhythmus, jedes für sich, oft die wichtigsten prognostischen Handhaben abgeben, wie man aus der Beschaffenheit des Pulses schon wenige Stunden nach dem Schüttelfrost den traurigsten Ausgang deutlich ablesen kann. Die Kurvenreihe 122—126 war ein Beispiel hierfür. Solche Fälle stehen nicht vereinzelt da; mancher kräftige und vorher gesunde Jüngling fällt unter ähnlichen Erscheinungen einer mörderischen Pneumonie zum Opfer. Die unmittelbare

Ursache eines solchen weichen Pulses ist meines Erachtens in myocarditischen Veränderungen zu suchen. Das toxische Agens zeigt nicht nur am Myocard seine Wirkung, sondern kann auch Pericarditis bewirken. — Auch die Frequenz des Pulses kann von grosser Bedeutung sein. Bei Erwachsenen ist ein Puls von mehr als 140 ein bedenkliches Zeichen; ich habe einen solchen Fall selten durchkommen sehen. — Dass Pulsirregularität vor der Krisis von sehr schlimmer Vorbedeutung ist, habe ich bereits besprochen (§ 97).

§ 119. **Zusammenfassung.** Allgemeine bestimmte Regeln über prognostische Deutung des Pulses im Fieber lassen sich nicht aufstellen. Im Einzelnen verdienen erfahrungsgemäss folgende Punkte Beachtung:

Ungewöhnliche Pulsbeschleunigung (in Relation zur Temperaturhöhe) im Anfange einer fieberhaften Erkrankung braucht keine besondere Bedeutung zu haben; gegen das Ende protahierterer Fieber (Pneumonie, Typhus) ist kontinuierliche hohe Pulszahl als Zeichen der Herzkonsumption von übler Vorbedeutung.

Pulsverlangsamung kann mit der Specifität der Infektion, oder mit individueller Veranlagung des Patienten zusammenhängen. Ernste Vorbedeutung scheint sie, soweit meine Erfahrung reicht, nur bei gleichzeitigem Auftreten cerebraler Erscheinungen zu besitzen.

Wichtiger als die Frequenz ist die Kraft des Pulses (sthenischer und asthenischer Fieberpuls). Bei jedem Fiebernden, chirurgisch wie intern Kranken, wo das Fieber sich länger hinzieht, ist das Verhalten des Blutdruckes sorgsam zu beachten.

Die Bedeutung der Pulsarhythmie im Fieber ist im § 96 besonders besprochen.

Neben der Kontrolle des Pulses darf die Beobachtung und prognostische Verwertung des allgemeinen Kräftezustandes nicht versäumt werden. Gesichtsausdruck und Gesichtsfarbe, Zunge, Atmung, geistige Verfassung des Patienten sind gleichfalls Zeugen für den Zustand der Herzkraft.

Kapitel XIV.

Einige besondere Pulsformen.

Der Puls bei Aorteninsufficienz. — Seine angebliche Verspätung. — Der Puls bei Aortenstenose. — Der Pulsus bisferiens. — Der Puls bei Aortenaneurysma, — bei Arterienverengerung, — bei Atheromatose, — bei Mitralfehlern.

§ 120. Nur wenige unter den Pulsveränderungen sind so charakteristisch, dass sie einen direkten Schluss auf ihre Ursache zulassen. Dies kann nur dann der Fall sein, wenn die Störung in dem passiv pulsierenden Röhrensystem liegt. Die Kraft, welche die Pulswelle aktiv erzeugt, die Kontraktion des linken Ventrikels, erleidet Änderungen nur bezüglich ihrer Grösse, Frequenz und Rhythmik; besonders charakterisierte Pulsformen können aus bestimmten Störungen der Kammersystole nicht hervorgehen. Nur wenn die Art des Blutströmens sich ändert, als Folge eines Defektes im Gefässsystem vom Aortenostium an gerechnet, können am Puls Varietäten auftreten, welche dem bedingenden Defekt jedesmal genau entsprechen.

§ 121. Die auffälligst charakterisierte Pulsform ist diejenige, welche wir bei **Schlussunfähigkeit der Aortenklappen** vorfinden. In der Norm wird der Blutdruck während des diastolischen Abschnitts der Herztätigkeit durch den Gegendruck der elastischen Fasern der Arterienwand auf die Blutsäule aufrecht erhalten, infolge der Spannung, mit welcher die Elastica auf die kraftvolle Eintreibung des Kammerinhalts in die Arterie antwortet. Die gesamte Blutsäule ruht dabei auf den entfalteten Aortenklappen und fliesst entsprechend dem regulierenden Kontraktionszustand der peripheren Gefässmuskulatur allmählich nach den Organen

ab. Ist die Schlussfähigkeit der Aortenklappen gestört, so entweicht das Blut nicht allein nach den Kapillaren, sondern auch rückwärts nach dem Ventrikel. Die Folge ist ein abnorm tiefer diastolischer Abfall des Blutdruckes. Zur Erhaltung der Gewebsernährung muss aber der Blutdruck auf einem gewissen Niveau erhalten werden, und der linke Ventrikel muss sich bemühen, die abnorme diastolische Erniedrigung durch gesteigerte systolische Kontraktionen wieder auszugleichen. Durch die vermehrte

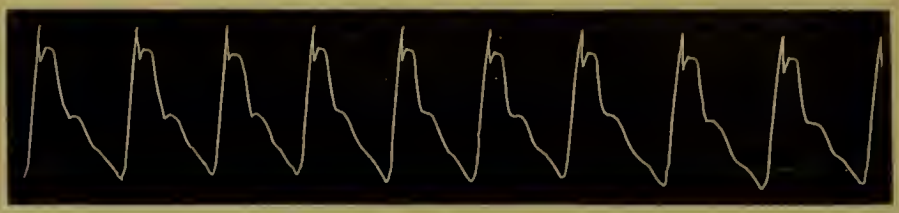

Fig. 138. Geringe Aorteninsufficienz mit völliger Kompensation.

Arbeit kommt es zur Hypertrophie; der durchschnittliche mittlere Blutdruck ist wieder hergestellt. Aber die Differenz zwischen dem Maximum und Minimum ist abnorm gross geworden, d. h. am Ende der Diastole weit unter der Norm, während der Systole weit darüber. Dem entspricht ein Puls, welcher rasch und kräftig anschlägt, um ebenso plötzlich so tief abzusinken, dass der Finger jedes Gefühl eines Widerstandes verliert (Pulsus celer). Die Eigenart des Sphygmogramms zeigt Fig. 138. Der rasche Anstieg

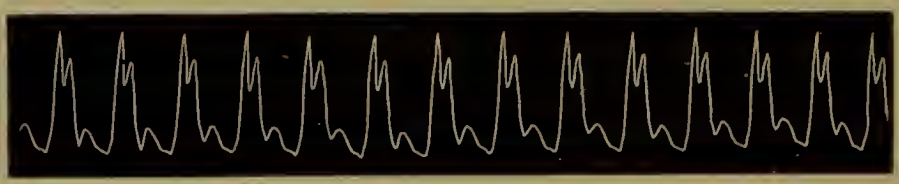

Fig. 139. Geringe Aorteninsufficienz; Kompensationsstörung.

entspricht der Wirkung der starken Kontraktion gegen geringen Widerstand; die systolische Welle ist kurz wegen der kurzen Dauer der Austreibungszeit. Der Abfall ist steil und tief, unten nur durch eine Andeutung einer dikroten Welle, ein kurzes Zögern, unterbrochen. Ist eine wirkliche dikrote Welle vorhanden, wie in Fig. 139, so steht sie doch sehr tief. Zeigt die Kurve dieses Bild, so ist der mechanische Defekt noch nicht extrem; die Aortenklappen bieten dem Rückstrom noch einen

Rest von Widerstand. Wenn aber das rückströmende Blut an den geschrumpften Klappen nur geringen oder gar keinen Widerstand mehr findet, dann sieht in der Kurve der Fall fast ebenso steil aus wie der Anstieg (Fig. 140). Hier ist die dikrote Welle *d* nur vereinzelt angedeutet. Über den mittleren Druck im Arteriensystem darf man sich aus der Kurve keine falsche Vor-

Fig. 140. Schwere Aorteninsufficienz.

stellung machen; gerade wegen der Geringfügigkeit des Druckwiderstandes wird der Zeiger so hoch geschleudert.

Die Grösse und Plötzlichkeit der Druckschwankungen führt zu weiteren Veränderungen. Der intermittierende Charakter des Blutlaufes kann sich bis in die Kapillaren, ja selbst bis in die kleinen Venen hinein (§ 140) fortpflanzen. Die Arterien erweitern und schlängeln sich, erleiden degenerative Veränderungen ihrer Wandung, und das Herz wird um ein Weiteres mehr belastet. Seine Funktionsbreite wird allmählich immer mehr eingeengt, bis absolute Arbeitsunfähigkeit dem Kampfe ein Ende setzt.

§ 122. Als weiteres Charakteristikum wurde dem Pulse bei Aorteninsufficienz beigelegt, eine deutliche Verspätung der Pulswelle vom Herzen nach der Radialis und auch Carotis zu zeigen, eine Lehre, welche von den erfahrensten klinischen Beobachtern vertreten worden ist und zu vielen seltsamen Erklärungsversuchen Veranlassung gegeben hat. Die erste Beschreibung scheint von Henderson (29) aus dem Jahre 1837 zu stammen. Sie wurde durch Flint (30), Balfour (31) und Broadbent (32) bestätigt und mit so viel Autorität vertreten, dass noch heute klinische Lehrer von unabhängigem Urteil die vermeintliche Verspätung ihren Studenten zu demonstrieren pflegen. Auch ich habe viele Jahre daran geglaubt, und, wenn mir selbst niemals der Nachweis gelingen wollte, nur mir die Schuld beigemessen. Bereits vor 10 Jahren bemühte ich mich durch gleichzeitige Aufnahme verschiedener Bewegungen den Betrag der Verspätung zu messen, ohne eine Verspätung überhaupt

feststellen zu können. Gleichwohl sagt Balfour: „Die Verspätung bei der Aorteninsufficienz ist ausnahmslos vorhanden. Die scheinbare Ausnahme bieten solche Fälle, bei denen die Verspätung so viel ausmacht, dass der verspätete Puls gerade mit der nächstfolgenden Kammersystole zusammenfällt."

Ich habe deshalb meine Untersuchungen an einer grossen Reihe von Fällen bis zu deren Tode und der Kontrolle durch Autopsie fortgesetzt und bin in keinem einzigen Fall im stande gewesen, die geringste Verzögerung nachzuweisen. Nachdem ich die Resultate meiner Untersuchungen im Edinburgh Medical Journal (33) bereits veröffentlicht hatte, fand ich, dass dieselbe Untersuchungsmethode bereits von zwei sehr zuverlässigen Beobachtern, François Frank (34) und Keyt (35), angewandt worden war; auch diese Forscher waren zu dem Resultat ge-



Fig. 141. Gleichzeitige Aufzeichnung von Carotis und Radialis bei Aorteninsufficienz. Der erste Teil der Kurve bei schnell rotierender, der zweite Teil bei langsam rotierender Trommel aufgenommen. Die Zeitdifferenz *o* zwischen Eintritt des Carotis- und des Radialpulses ist gleich derjenigen in Fig. 142.

kommen, dass keine Verspätung im Auftreten des Carotis- und Radialpulses besteht. Von einem Nachweis durch Kurvenaufnahme habe ich noch nicht gehört. Die Täuschung geht auf Beobachter zurück, welche sich auf ihre Sinne verlassen haben, und ist ein Beispiel, wie die schärfsten Köpfe durch vorgefasste Ideen irre geführt werden können. Aller Wahrscheinlichkeit nach ist das Vorurteil durch eine falsche Vorstellung von den Vorgängen während der Diastole veranlasst. Man hat sich vorgestellt, dass die Arterie tatsächlich leer werde und dass die Kammersystole nicht etwa eine Welle über eine noch vorhandene Blutsäule hinzusenden habe, sondern erst eine Welle vom Herzen bis in die Arterie treiben müsse. In Wirklichkeit aber ist die Arterie niemals leer und die Fortpflanzungsgeschwindigkeit der Welle immer die gleiche.

Fig. 141 bringt gleichzeitige Aufnahme der Carotis und Radialis eines Falles von Aorteninsufficienz; zuerst bei grosser, dann bei kleiner Geschwindigkeit mit dem van Jacquetschen Sphygmographen registriert. Die Differenz *o* bedeutet die Zeitdifferenz zwischen dem Auftreten des Pulses in der Carotis und in der Radialis, etwa 0,08 Sekunden. (Die Zeitmarkierung beträgt Fünftelsekunden.) Der Patient, von welchem die Kurve

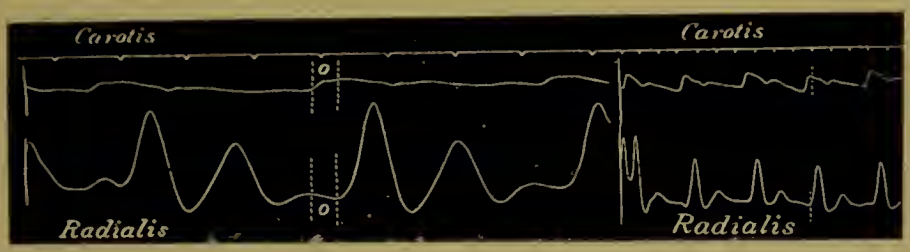

Fig. 142. Gleichzeitige Aufzeichnung von Carotis und Radialis von einem herzgesunden Phthisiker.

stammt, befand sich 6 Jahre in meiner Beobachtung. Er starb an Herzschwäche und die hochgradige Schrumpfung der Aortenklappen mit starker Hypertrophie der linken Kammer wurde durch Autopsie sicher gestellt. — Fig. 142 zeigt mit demselben Instrument gleichzeitige Aufnahme von Carotis und Radialis eines Menschen mit gesundem Herzen bei gleicher Pulsfrequenz. Die Zeitdifferenz *o* ist identisch mit der in Fig. 141 = 0,08 Sekunden.

Ebensolche Übereinstimmung zeigt die Zeitdifferenz zwischen Spitzenstoss und Radialpuls bei beiden Versuchspersonen.



Fig. 143. Gleichzeitige Aufnahme von Spitzenstoss und Radialpuls bei Aorteninsufficienz. Die Zeitdifferenz *o* zwischen Auftreten des Spitzenstosses und des Radialpulses ist gleich derjenigen in Fig. 144.

(Figg. 143 und 144.) *o* bedeutet hier den Zeitbetrag zwischen dem Anfang des Spitzenstosses und dem Auftreten des Radial-

pulses und beträgt in beiden Fällen 0,17 Sekunden. Alle diese Zahlen stimmen mit den in den physiologischen Handbüchern gegebenen überein. Damit ist nachgewiesen, dass die Zeitver-

Fig. 144. Gleichzeitige Aufnahme von Spitzenstoss und Radialpuls bei einem herzgesunden Phthisiker.

hältnisse bei Aorteninsufficienz denjenigen bei gesundem Herzen gleich sind und von einer Verspätung in der Fortpflanzung der Pulswelle bei Aorteninsufficienz nicht im mindesten die Rede sein kann.

§ 123. Für den Puls bei **Aortenstenose** ist von Bedeutung, worauf Hürthle (36) und andere aufmerksam gemacht haben, dass, wenn die Kammer gegen einen sehr hohen Blutdruck zu arbeiten hat, die Kontraktionskraft bis gegen das Ende der Systole allmählich ansteigt. Ist das Aortenostium merklich verengert, so kommt, weil die Verengerung den Widerstand vermehrt, die Wirkung der Kammersystole auf die Blutsäule nicht

Fig. 145. Anakroter Puls bei Aortenstenose.

auf einmal zur Geltung, sondern der Blutdruck steigt mehr allmählich an; der Anschlag der Pulswelle an den Finger erfolgt dementsprechend nicht plötzlich, sondern wird träge gefunden. In der Kurve sieht man in einem solchen Falle (Fig. 145) ein schräges Ansteigen mit einer Unterbrechung vor dem Gipfel (anakroter Puls). Die Erscheinung beruht nicht etwa auf einer Unterbrechung der Kammerkontraktion, sondern ausschliesslich darauf, dass der Zeiger des Sphygmographen im ersten Augenblick etwas rascher angehoben wird, als der weiteren Geschwindigkeit der Blutwelle entspricht, und wieder zurückzu-

gehen anfängt, bis er von der steigenden Pulswelle aufgefangen und weitergehoben wird.

§ 124. Ist diese Erscheinung noch weiter ausgebildet, so entsteht der Pulsus bisferiens mit deutlicher Zweiteilung des Kurvengipfels, der in der Tat zu der Annahme geführt hat, dass sich in manchen Fällen von Aortenstenose die Kammer in zwei Absätzen kontrahiere. Ich kann nach dem Vorhergegangenen den Verdacht nicht unterdrücken, dass der Pulsus bisferiens



Fig. 146. Pulsus bisferiens bei Aortenstenose.

grossenteils arteficiell durch instrumentellen Fehler bedingt sei. Der Zeiger braucht nur beim ersten Eintreffen der Pulswelle etwas rascher geschleudert zu werden als in Fig. 145, und aus der Unterbrechung *b* wird wie in Fig. 146 eine Senkung. Auch unter anderen Bedingungen, wenn nämlich ein kräftiges Herz gegen einen relativ geringen Blutdruck arbeitet, wie bei Atherom während des Fiebers, kann man geteilte systolische Wellen erhalten. So könnte man die ersten Schläge der Fig. 147 für

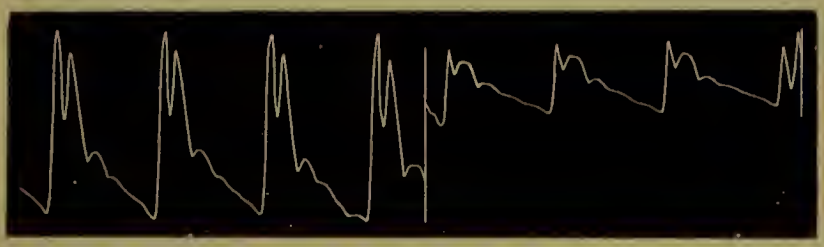

Fig. 147. Zeigt das Aussehen der Kurve abhängig von dem Druck, mit welchem das Instrument angelegt ist.

typischen Pulsus bisferiens erklären. Bei fest angepresstem Instrument wurde der Zeiger von dem stark arbeitenden Herzen rasch hoch geschleudert, um, auf die Höhe der Pulswelle niederfallend, zu einer zweiten Welle gehoben zu werden. Wurde die Feder nur leicht angelegt, so änderte die Kurve ihren Charakter, wie in den letzten drei Schlägen der Figur; der Zeiger erhebt sich nicht so hoch, fällt rascher und entspricht eher dem Verlauf der systolischen Welle. Die Aufnahme stammt von einem Patienten mit atheromatösen Gefässen, aber gesunden Herz-

klappen. Ich möchte Pulskurven mit gespaltenem Kurvengipfel von dem eigentlichen Pulsus bisferiens in diesen und ähnlichen Fällen dadurch unterscheiden, dass bei dem Pulsus bisferiens der erste der zwei Gipfel immer niedriger ist als der zweite; aber ich gebe zu, dass die Frage eingehendere Untersuchung verlangte, als ich anstellen konnte. (S. Broadbent [37], Graham Steell [38] und J. Broadbent [39].)

§ 125. Ein **Aorten-Aneurysma** macht keinen irgendwie charakteristischen Puls, falls nicht eine deutliche Verengerung des Arterienlumens besteht. Ist letzteres der Fall, so nimmt der Puls ähnlichen Charakter an wie bei der Stenose der Aortenklappen, ein Puls, der, bereits dem Finger leicht kenntlich, die Höhe seiner Kraft langsam erreicht. Hat das Aneurysma oder die Verengerung ihren Sitz in der Aorta hinter dem Abgang der Art. anonyma und vor dem Abgang der linken Art. sub-

Fig. 148. Rechte Radialis und Carotis bei Aortenaneurysma.

Fig. 149. Linke Radialis und Carotis von dem gleichen Falle. Der linke Radialpuls ist anakrot und erscheint dem Finger gegen rechts verspätet. Nach Ausweis der Registrierung tritt er links im gleichen Zeitabstand hinter dem Carotispuls auf wie rechts.

sclavia, so kann eine Differenz in dem Verhalten der beiden Radialpulse zu stande kommen. Der Radialpuls wird dann rechts rascher anschlagen als links. Gewöhnlich spricht man in solchen Fällen von einer Verspätung des Pulses. Ich halte diese Auffassung für falsch und dadurch veranlasst, dass man den Anprall der Pulswelle rechts rasch und von seinem Anfang an, links dagegen langsamer und gegen Ende der Systole fühlt. Mit anderen Worten: Die Pulswellen treten beiderseitig gleichzeitig auf, nur das Maximum der Wirkung wird auf der einen Seite später erreicht, als auf der andern. So zeigte mir einmal ein Kollege bei einer 78jährigen Frau mit Aorten-Aneurysma eine deutliche Verspätung des linken Radialpulses. Freilich war das der erste Eindruck bei der Vergleichung

der Pulse. Fühlte man aber länger und sorgfältiger, so wurde man doch unsicher, ob wirklich der Beginn des Pulses links später fiel als rechts. Zur Entscheidung nahm ich eine Anzahl Kurven zugleich mit Spitzenstoss oder Carotis auf und konnte nachweisen, dass in Wirklichkeit keine Verspätung der linken Radialis bestand. Aus Figg. 148 und 149 ergibt sich, dass der Radialpuls rechts wie links im gleichen Zeitabstand nach der Carotis beginnt, dass er aber rechts steil und gerade, dagegen links schräg und anakrot ansteigt und sein Maximum erst gegen Ende der Systole erreicht.

Ich wüsste auch nicht, wie eine solche Verzögerung durch ein Aneurysma zu stande kommen sollte. Die Wand des Aneurysma ist nicht kontraktil, sondern stets prall und gespannt;

Fig. 150. Pulsation eines grossen Aneurysmas im zweiten rechten Interkostalraum gleichzeitig mit dem Spitzenstoss aufgenommen.

das hebende Pulsieren des Aneurysma hat so wenig mit Kontraktion und Erschlaffung zu tun wie das Schlagen der Carotis. Auch in den schwersten typischen Fällen pulsierender Aneurysmen habe ich den Nachweis einer Verspätung der Pulswelle



Fig. 151. Radialpuls mit Spitzenstoss bei Aortenaneurysma. Normales Verhältnis.

vermisst. Fig. 150 gibt die breite Pulsation eines Aorten-Aneurysmas, Fig. 151 den Radialpuls im gleichen Falle wieder,

beide gleichzeitig mit dem Spitzenstoss aufgenommen. Die Zeitdifferenz zwischen Aneurysmen-Pulsation und Spitzenstoss ist genau die gleiche, wie für den Puls der Pulmonal-Arterie (Figg. 26 und 27). Auch der Abstand des Radialpulses vom Spitzenstoss ist genau so gross, wie bei gesunden aneurysmenfreien Patienten (vergl. Figg. 29 und 30). — Bei Besprechung des Venenpulses werde ich nachzuweisen haben, dass, wenn der rechte Ventrikel eine rückläufige Blutwelle in den Venen entsendet, diese Welle in den Venen verspätet erscheint, so lange die Vorkammer kontraktionsfähig ist. In diesem Fall haben wir es aber auch mit der Vorkammer, einem muskelwandigen Hohlraum zu tun, dessen Wände sich während des Bluteinlaufs vom Ventrikel dehnen und nachher die Welle durch eine Kontraktion weiter senden, so dass die von der Ventrikelsystole stammende Welle mit einer Verspätung in den Venen erscheint. Ist der Vorhof in späteren Krankheitsstadien gelähmt oder überdehnt, dann hält er das von der rechten Kammer rückströmende Blut nicht mehr auf, sondern lässt es sofort in den Venen erscheinen. Gerade so gleitet der Arterienpuls durch die aneurysmatische Erweiterung der Arterie hindurch. Mit anderen Worten: Kammer, Aneurysmahöhle und Arterie bilden einen gemeinsamen Hohlraum; Druckzunahme in der Kammer pflanzt sich nach den Gesetzen der Hydraulik nach allen Richtungen im Arteriensystem gleichmässig fort. François Franck (40) geht so weit, zu behaupten, dass in allen Arterien hinter einem Aneurysma eine Verspätung des Pulses vorhanden sei. Nach kritischer Prüfung seiner Kurven kann ich ihm nicht Recht geben, und Beobachtungen, wie meine Figg. 150 und 151, müssen ihm Unrecht geben.

§ 126. Anders bei Störungen der Blutströmung, welche durch **Verengerung oder Verschluss des Arterienlumens** bedingt sind. In Fig. 152 z. B. zeigt die Pulskurve der rechten Radialis einen schrägen Anstieg mit Anakrotie, die Kurve der linken Radialis steilen Anstieg mit grosser Pulswelle. Dem Aussehen des Sphygmogramms entsprach auch durchaus der Fingereindruck; links war der Anprall rasch und stark, rechts langsam, schwächer, und dazu scheinbar verspätet. Scheinbar, weil aus vielen Beobachtungen, gerade wie beim Aneurysma, hervorgeht, dass die Eintrittszeit beider Pulswellen zeitlich zusammenfällt. Der Patient war ein Mann von 50 Jahren mit Arteriosklerose, der bereits eine Apoplexie durchgemacht hatte. Nach seinem Tode

fand sich als Ursache der einseitigen Pulsverkleinerung eine Kalkplatte, welche am Abgang der rechten Art. subclavia sass

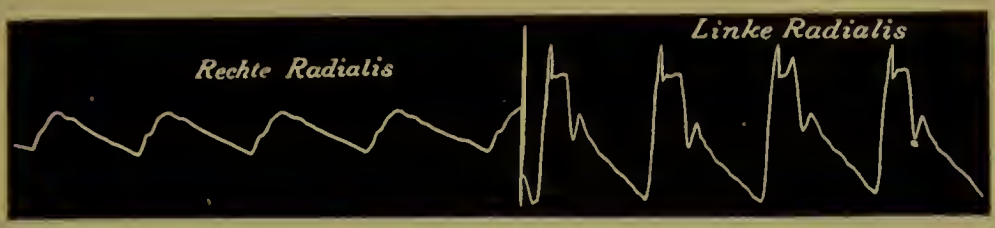

Fig. 152. Arteriosklerotische Stenose der rechten A. subsclavia. Der rechte Radialpuls ist anakrot.

und so weit in das Gesäss einragte, dass das Lumen fast um die Hälfte verlegt war.

§ 127. Die **atheromatöse Degeneration** der Gefässwände pflegt erst in vorgeschrittenen Stadien entdeckt zu werden. Oft nehmen wir ihr Vorhandensein an, bevor wir sie nachweisen können, weil wir aus Erfahrung wissen, dass sie in gewissem Alter ebenso allgemein wie unmerklich sich einstellt. Da der pathologische Prozess in der Elastica lokalisiert ist, verliert die Arterienwand allmählich ihre Elastizität und ist nicht mehr im stande, einen Teil der systolischen Herzarbeit aufzuspeichern und während der Diastole frei zu geben. Der Wegfall einer wichtigen Hilfskraft des Kreislaufs vermehrt die Arbeit des Herzens und führt zur Hypertrophie des linken Ventrikels.

Fig. 153. Arteriosklerose mit grossen geschlängelten Gefässen.

Während der Systole kann sich der Blutdruck hoch heben, aber gegen das Ende der Diastole muss er abnorm tief absinken. Ähnlich, wenn auch minder, wie bei der Aorteninsufficienz.

Das Gefäss ist zuweilen normal gross, zuweilen erweitert und geschlängelt, und lässt sich oft bis weit den Arm hinauf als harter Strang unter den Fingerspitzen rollen. Der Anschlag der Pulswelle ist rasch und gewöhnlich beträchtlich stark; er dauert einen wahrnehmbaren Zeitteil hindurch an; nach der

Systole fällt der Druck rasch ab, und während der Diastole ist kaum ein Widerstand zu fühlen.

Das sphygmographische Bild ähnelt zuweilen demjenigen bei Aorteninsuffieienz; als Beispiel Fig. 153 von einem älteren Mann mit grossen geschlängelten Gefässen. Diese Pulse zeigen

Fig. 154. Arteriosklerose mit engen Gefässen.

oft eine leichte Unregelmässigkeit, die man mit dem Finger weniger gut bemerkt, als im Bilde. Ist das Gefäss eng (Fig. 154), so kommt kaum etwas Bezeichnendes zum Ausdruck, ausser dass niemals die dikrote Welle deutlieh ist. Ist aber das Herz durch den Reiz des Fiebers erregt, so kommen die eharak-

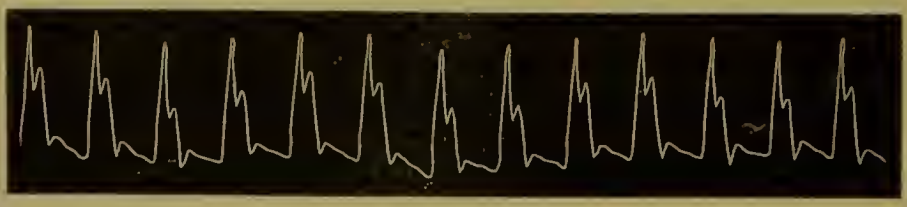

Fig. 155. Von demselben Falle wie Fig. 154, während leichten Fiebers (38,0°).

teristischen Erscheinungen zum Vorschein. So zeigt Fig. 155 den Puls desselben Patienten bei einer Temperatur von 38°. Aueh hier sehleudert der Anstieg und spaltet den Abfall der systolischen Welle. Die dikrote Welle steht in der Kurve tief unten; in Wirklichkeit ist sie noch sehwächer, als sie hier er-

Fig. 156. Von dem nämlichen Falle bei hohem Fieber (40°).

scheint, weil der fallende Zeiger die Aortensenkung künstlich vertieft. Dieser Mangel an Dikrotie ist für den Puls der Atheromatösen durehaus bezeiehnend; erscheint Dikrotie in einer derartigen Kurve, so erklärt sieh das immer durch artefizielle Vertiefung der Aortensenkung, dureh Abwärtsschleudern des Hebels. Das zeigt Fig. 156, von demselben Patienten

wie Fig. 153, die während eines Bronchialkatarrhs bei 40° aufgenommen ist. Das Herz arbeitet in der Fiebererregung heftig; der arterielle Widerstand ist gesunken; die Feder folgt den umfangreichen Pulsschwankungen nicht genau, sondern wird heftig auf und nieder geschleudert, der Ablauf der Druckschwankungen wird von dem Verlauf der Kurve übertrieben.

§ 128. In Fällen vorgeschrittener Mitralinsufficienz findet sich eine bestimmte Pulsform so häufig vor, dass sie als **Mitralpuls** besondere Bezeichnung gefunden hat. Der Mitralpuls ist klein und unregelmässig. Die Unregelmässigkeit kann verschiedenste Form zeigen, volle Schläge mit kleinen Schlägen abwechselnd, bald mit regelmässigen Pausen, bald prämatur; die prämaturen Schläge können auch fehlen, oder auch in Gruppen auftreten. Der Puls zeigt, wenn auch klein, bei genauer Tastprüfung noch einen leidlichen vorhandenen Blutdruck. Das Kurvenbild besitzt insofern nichts absolut Bezeichnendes, als ähnliche Bilder bei unregelmässiger Herztätigkeit auch ohne hochgradige Klappeninsufficienz vorkommen können, ist aber bei schweren Mitralfehlern immerhin am häufigsten. Der Grund, weshalb der Puls gerade hier so häufig die Erscheinung äusserster Unregelmässigkeit zeigt, soll später ausführlicher erörtert werden. Hier will ich nur andeuten, dass in diesen Fällen infolge starker Blutrückstauung *der Vorhof überdehnt ist* und die Fähigkeit unabhängiger Kontraktion einbüsst. Und hiermit scheint die Kammer an Fähigkeit regelmässiger Kontraktion zu verlieren. Die Details des Zusammenhanges kommen im Kap. XXVIII und § 234 zur Besprechung.

Kapitel XV.

Puls und Atmung.

Beobachtungsfehler. — Respiratorische Einwirkung auf den Arterienpuls nur bei gestörter Atmung und erniedrigtem Blutdruck. — Blutdruckschwankungen immer auch von rhythmischen Schwankungen begleitet. — Art der Beziehung zwischen Atmung und Cirkulation. — Der Puls bei verlangsamter Atmung. — Der Puls bei beschleunigter Atmung. — Der Pulsus paradoxus. — Die respiratorische Pulsveränderung folgt dem infantilen Typus.

Die Beziehungen zwischen der Herztätigkeit und der Atmungstätigkeit sind so vielartig und verwickelt, dass ich mir unmöglich vornehmen kann, sie erschöpfend aufzuführen. Indessen habe ich doch ein so zahlreiches Beobachtungsmaterial gesammelt, dass ich mir einige Schlussfolgerungen erlauben darf. Freilich bleibt der klinischen Beobachtung noch ein weites Feld. Möchten meine Untersuchungen, wenn sie auch keinen befriedigenden Abschluss bringen, doch zu weiterem Studium anregen.

§ 129. Bevor ich auf meine Beobachtungen eingehe, muss ich auf einige **Beobachtungsmängel** hinweisen, welche leicht zu Täuschungen führen. Erstens halte ich ein vergleichendes Studium der Puls- und Atmungsschwankungen durch Beobachtung allein, d. h. ohne graphische Aufzeichnung beider Bewegungen für bedenklich. Es ist ohne Registrierung ganz unmöglich, die Beziehung irgend einer Pulsänderung zu einer bestimmten Phase der Atembewegung mit hinreichender Genauigkeit auszumitteln. Man kann in Versuchung kommen, Änderungen des Pulsrhythmus mit Atemschwankungen, denen sie parallel gehen, in Zusammenhang zu bringen, wo ein solcher Zusammenhang nachweislich unmöglich ist. Würde man z. B.

in dem Falle, den Fig. 157 wiedergibt, den Puls mit dem Finger geprüft haben, so würde man äusserst wahrscheinlich die rhythmischen Schwankungen des Pulses mit dem Rhythmus der Atembewegungen in Zusammenhang bringen; die Dauer jeder einzelnen Pulsgruppe kommt mit der Dauer einer Atemphase so nahe überein, dass man sie leicht für identisch halten kann. Aus der graphischen Darstellung dagegen ersieht man ohne weiteres, dass auf 12 Pulsschlaggruppen knapp elfmal ein- und ausgeatmet worden ist. Die Herztätigkeit besitzt zufällig den Rhythmus der Trigeminie, deren lange Pause wechselnd in verschiedene Atemphasen fällt.

Ferner muss man bei der Aufnahme von Kurven bei angestrengter Atmung Vorsicht gebrauchen. Treten die accessorischen Atemmuskeln des Schultergürtes in Tätigkeit, so bewirken sie leicht Bewegungen des Armes, welche unbemerkt bleiben, aber das Kurvenbild erheblich beeinflussen können. So zeigt in Fig. 158, von einem Asthma diabeticum, die Kurve deutliche Schwankungen parallel den Atembewegungen. Wurden aber während der Aufnahme Schulter und Arm fest fixiert, so waren diese Schwankungen mit einem Male vollständig verschwunden (Fig. 159). Ich habe unter den „respiratorischen Pulsschwankungen", welche verschiedene Autoren publiziert und zur Grundlage ihrer Raisonnements gemacht haben, manche Bilder entdeckt, welche jenen in Fig. 158 verzweifelt ähnlich sehen und ganz sicher auf Armbewegungen, nicht auf Atembewegungen zu beziehen sind.

Fig. 157. Radialpuls und Atembewegungen gleichzeitig aufgenommen. Zwischen der Periode des Pulses (P. trigeminus) und der Atmung besteht kein Zusammenhang.

§ 130. In Wirklichkeit sind **Beeinflussungen des Arterienpulses durch die normale Respiration** nur sehr selten nachzu-

weisen. Vielleicht gibt es Schwankungen, die sich aber unserer Prüfungsmethode entziehen. Bei der grossen Mehrzahl aller Menschen, auch bei solchen, wo es durch Kreislaufsstörung zu

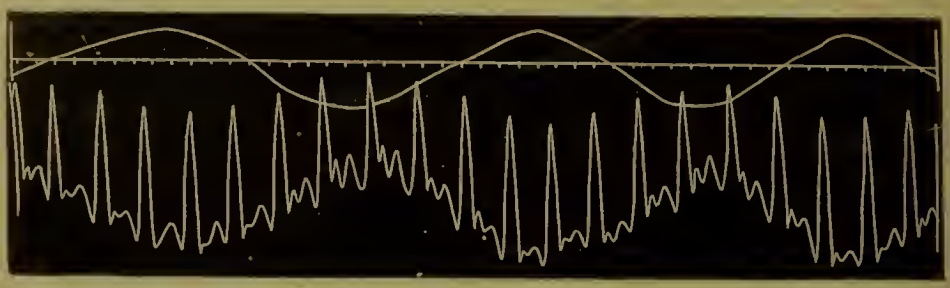

Fig. 158. Radialpuls und Atembewegung. Pulsschwankungen parallel der Atmung. Arteficiell durch Bewegung des Arms hervorgebracht.

Blutstauungen gekommen ist, wo doch ein Einfluss der Atembewegungen ganz besonders zu erwarten wäre, bei allen diesen ist tatsächlich während ruhiger Atmung nicht die geringste Ein-

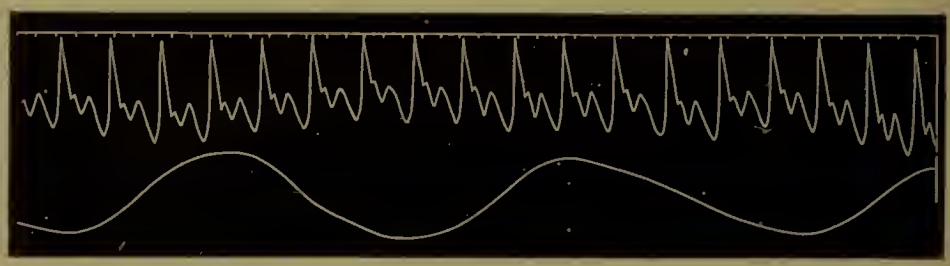

Fig. 159. Die gleiche Aufnahme wie in Fig. 158 bei fest fixiertem Arm.

wirkung zu entdecken. Die Wirkung forcierter Atembewegung auf den Puls ist als Valsalvasches Experiment wohl bekannt.

§ 131. So wenig nun eine Wirkung der normalen Atemtätigkeit auf den Puls festzustellen ist, so leicht ändert sich die Pulsbeschaffenheit, sobald der normale respiratorische Rhythmus gestört ist. Ferner kann man allgemein sagen, dass Individuen mit weichem Puls zu Schwankungen weit eher neigen, als Menschen mit kräftigem Puls. So besteht kein wesentlicher Unterschied zwischen Fig. 160 und Fig. 161 [1]), welche beide von der gleichen Versuchsperson stammen, die erstere bei inspiratorischem, die letztere bei exspiratorischem Atemanhalten. Figg. 162 und 163 stammen von einer anderen Versuchsperson. Bei Anhalten des Atems auf der Höhe

[1]) In allen diesen Abbildungen entspricht der Anstieg der Atemkurven der Inspiration, der Abfall der Exspiration.

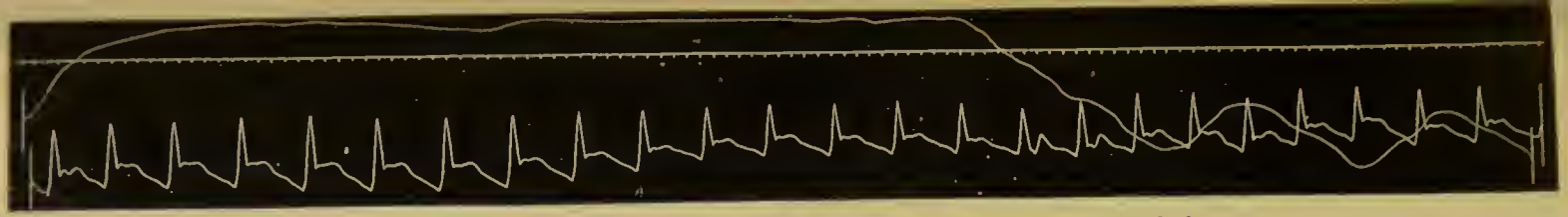

Fig. 160. Radialpuls und Atembewegung. Atem inspiratorisch angehalten.

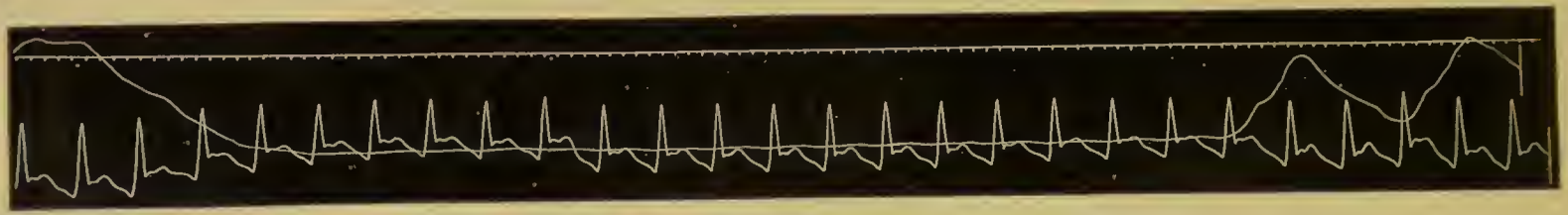

Fig. 161. Atem exspiratorisch angehalten. Kräftiger Puls.

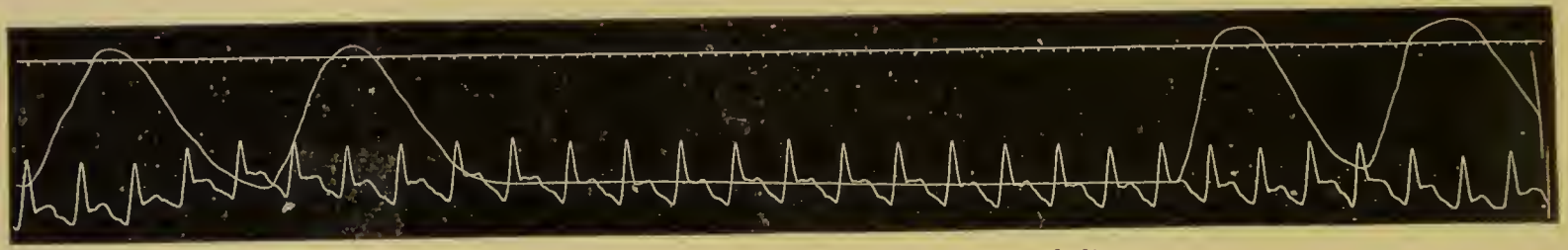

Fig. 162. Weicher Puls. Atem exspiratorisch angehalten.

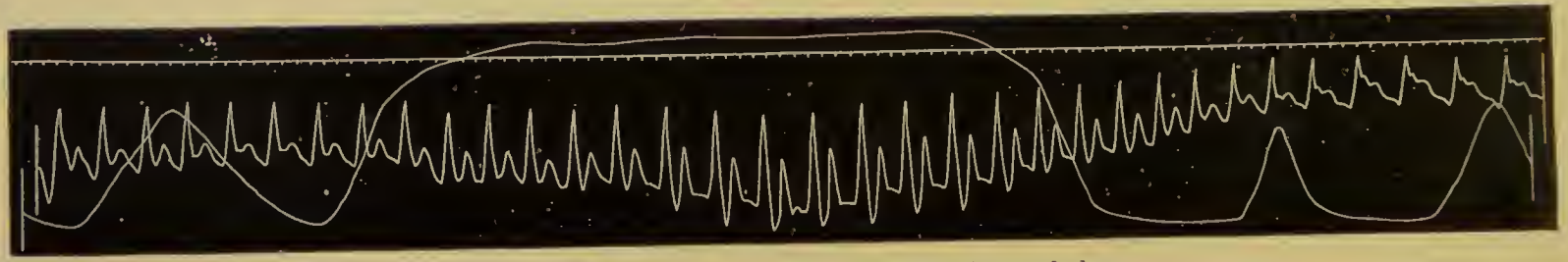

Fig. 163. Weicher Puls. Atem inspiratorisch angehalten.

der Exspiration (Fig. 162) kommt es auch hier zu keiner Änderung am Pulse. Wurde der Atem aber auf der Höhe der Inspiration angehalten (Fig. 163), so erlitt der Puls eine ganz auffallende Veränderung, wurde weich und dikrot. Den Unterschied im Verhalten führe ich nach allen meinen Erfahrungen auf die verschiedene Grundbeschaffenheit des Pulses der beiden Versuchspersonen zurück. Die erste (Figg. 160 und 161) hatte

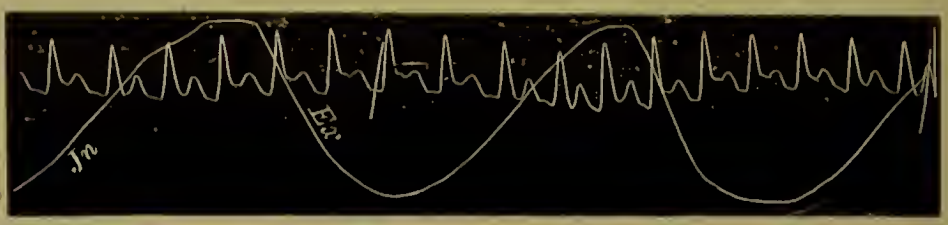

Fig. 164. Weicher Radialpuls und Atembewegungen. Während der Exspiration nimmt der Blutdruck deutlich zu, während der Inspiration ab.

einen vollen kräftigen, die zweite (Figg. 162 und 163) einen weichen kompressiblen Puls.

§ 132. Dass ein niedriger Blutdruck das Auftreten respiratorischer Pulsschwankungen augenscheinlich zu begünstigen pflegt, lässt sich manchmal noch weiter nachweisen. So zeigt Fig. 164 eine sehr ausgesprochene derartige Pulsschwankung. Während der Inspiration zeigt die Kurve ein für allemal deutlichere Dikrotie, und die Dauer eines Pulsschlages ist, wenn man genauer nachmisst, verkürzt. Während der Exspiration steht allemal die



Fig. 165. Weicher Radialpuls. Zeigt am Ende jeder Inspiration eine Verlängerung der diastolischen Pause.

Aortensenkung höher. Während der verschiedenen Atemphasen zeigt sich also eine Differenz sowohl der Druckgrösse wie des Rhythmus. Hieraus ergibt sich die Möglichkeit, artefiziell beeinflusste Pulskurven, wie oben Fig. 158, als solche zu erkennen. In zweifelhaften Fällen richte man sich immer darnach, ob auch Schwankungen in der Dauer der einzelnen Pulsschläge auftreten. Sobald der Blutdruck wesentlich schwankt, müssen Differenzen der Herzkontraktion vorhanden sein. Wirkliche

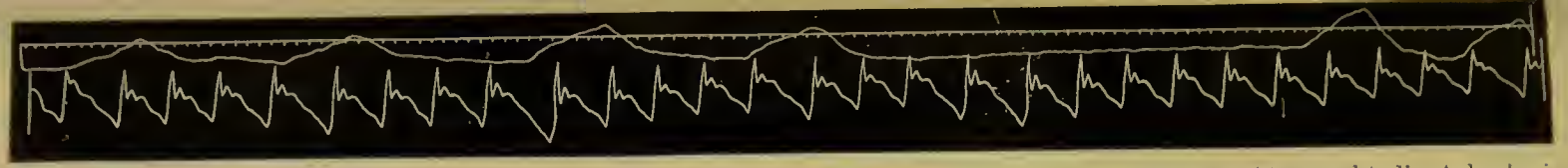

Fig. 166. Puls mit periodischer Unregelmässigkeit entsprechend der Respiration. Bei angehaltenem Atem geht die Arhythmi noch eine Periode weiter. Infantiler Typus.

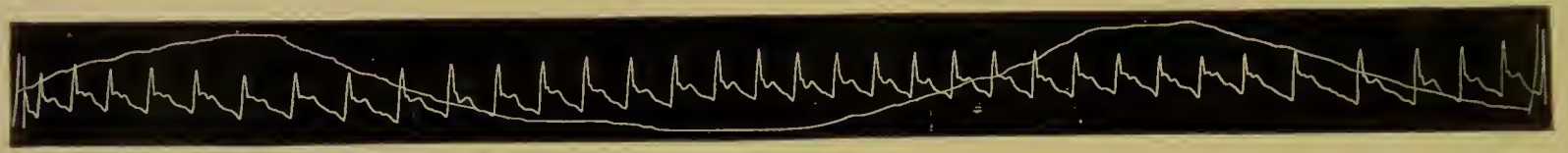

Fig. 167. Puls und Atmung von dauernd niederer Frequenz (R. 7, P. 58). Die Pulsschwankungen zeigen keinen respiratorischen Rhythmus.

Fig. 168. Atem inspiratorisch angehalten. Sinken des Blutdruckes.

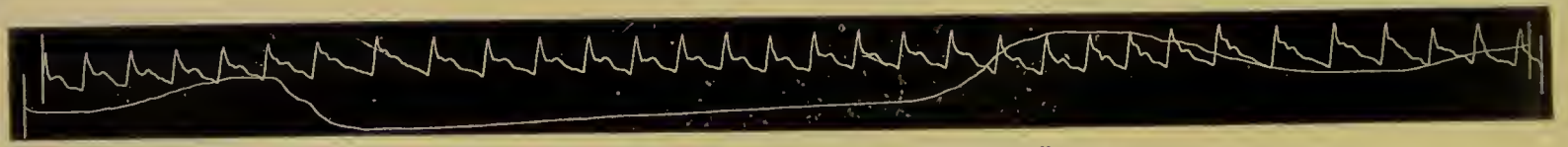

Fig. 169. Atem exspiratorisch angehalten. Keine Änderung.



Fig. 170. Atmung und Puls infolge des Experimentierens etwas beschleunigt. Die Pulsarhythmie nimmt ähnlichen Charakter an wie in Fig. 166.

Blutdruckschwankungen sind immer auch von rhythmischen Schwankungen begleitet. (Siehe auch Figg. 173 und 174.) Eine so ausgesprochene regelmässige Veränderung findet sich übrigens selten, Verlängerung eines Schlages während der Exspiration schon häufiger; ein schönes Beispiel hierfür ist Fig. 165, wo am Ende jeder Inspiration eine deutliche Pulspause eintritt.

§ 133. **Die Ursachen des Einflusses der Atembewegungen auf den Blutkreislauf** liegen darin begründet, dass der negative intrathorakale Druck das Einströmen des Blutes in die Brusthöhle begünstigt, und dass dieser befördernde Einfluss während der Inspiration erheblich zunimmt. Ferner wird der Blutumlauf in der Lunge durch die Inspirationsbewegung begünstigt. Man könnte auch annehmen, dass die Schwankungen des intrathorakalen Druckes einen deutlichen Effekt auf die dünne erschlaffte Wand der Vorhöfe zeigten, vornehmlich während der Inspiration. Ja man könnte mit gutem Grunde erwarten, dass diese Druckschwankungen zu einem Intermittieren des Blutstromes Veranlassung geben müssten. Was den Einfluss auf die Venen betrifft, so ist kein Zweifel möglich; das exspiratorische Anschwellen und inspiratorische Leerlaufen der Halsvenen liefert in geeigneten Fällen leicht den Beweis. Der Druck in der Aorta ist dagegen viel zu gross, als dass relativ so geringe Druckänderungen einen merklichen Einfluss auf ihn gewinnen könnten. Daher sind respiratorische Beeinflussungen des Arterienpulses, wie bereits oben bemerkt, selten zu beobachten. Auch sind sie nicht leicht zu erklären. In den oben besprochenen Kurven Figg. 160 bis 165 lag der Parallelismus zwischen Pulsschwankung und Atemphase auf der Hand. Anders, wenn man Fig. 166 betrachtet. Hier ist regelmässig jeder vierte oder fünfte Schlag in seinem diastolischen Abschnitt verlängert, ohne bestimmte Beziehung zur Atmungsfolge. Diese Unregelmässigkeit geht meiner Überzeugung nach zweifellos auf die Respiration zurück; aber die mechanische Mehr- und Minderbegünstigung des Blutströmens während Ein- und Ausatmung, wie sie in den Halsvenen sichtbar wird, reicht zur Erklärung dieser und ähnlicher Pulsschwankungen nicht aus. Meines Erachtens muss man zu einer befriedigenden Erklärung auf die Annahme von Innervationsschwankungen zurückgreifen. Wie mir scheint, beruhen diese Unregelmässigkeiten auf einer Neigung des Herzens, einen einmal angenommenen Rhythmus aus un-

bekannten Gründen auch nach Aufhören des veranlassenden Reizes beizubehalten. Dass das Herz bei eigener Unregelmässigkeit leicht einen neuen Rhythmus annimmt, dafür war Fig. 157 ein Beispiel. Hier nun (Fig. 166) handelt es sich um einen Rhythmus, der unter dem Einfluss der Respiration angenommen, auch nach Aufhören der Atemfolge beibehalten wurde; die periodisch wiederkehrende Verlängerung eines Pulsschlages bleibt auch bei angehaltenem Atem noch eine Weile, gleich als ob die Atmung weiter verliefe. Die Beziehung zwischen Atmung und Kreislauf erscheint so als recht verwickeltes Problem.

Die Physiologen machen sich die Sache allerdings oft recht leicht. So gibt Waller (41) an, dass mit dem zunehmenden Arteriendruck der Druck in den Venen sinke und umgekehrt. Während der Einatmung falle der venöse Blutdruck und der arterielle steige, während der Ausatmung steige der venöse Blutdruck und der arterielle falle. Unsere Figur 164 aber zeigt, dass für den arteriellen Druck gerade das Gegenteil zutrifft. Und aus unserer Fig. 166 scheint mir hervorzugehen, dass auch der nervöse Mechanismus des Herzens mit im Spiel sein muss. Die drei Patienten, von denen die letzten drei Kurven stammen, hatten weder Herzstörungen noch überhaupt Brustbeschwerden, und ihre Atmung war zur Zeit der Beobachtung völlig normal. Der Blutdruck in Figg. 164 und 165 ist deutlich erniedrigt; ich habe bereits bemerkt, dass ich bei Leuten mit dauernd niederem Blutdruck die Neigung zu solchen Schwankungen besonders gross gefunden habe.

§ 134. Nach den Verhältnissen bei normaler Atmung und Herztätigkeit habe ich noch eine sonderbare Varietät des Pulsrhythmus zu besprechen, welche bei **abnorm verlangsamter Atmung** auftritt. Meines Wissens ist von vermehrter oder verminderter Atemzahl als ständigem Befund noch kaum die Rede gewesen. Allerdings scheint mir für die Atemfrequenz allgemein grössere Regelmässigkeit zu herrschen als für die Pulszahl. Bei einer Person habe ich im Liegen als Norm regelmässig eine Atemzahl von 7 in der Minute gefunden bei gleichzeitigem Puls von 58, im Stehen 8 Atemzüge mit einem Puls von 70. Diese Person hatte bei schwerer Arbeit nicht die mindesten Beschwerden; bei der physikalischen Untersuchung fand sich keinerlei Abweichung. In Fig. 167 sind Puls und Atembewegungen dieses Falles wiedergegeben. Die Pulsfrequenz zeigt zwar deutliche cyklische Schwankungen, aber ohne sichere Beziehung zur Atmung.

Wurde der Atem am Ende einer tiefen Inspiration angehalten, so wurde der Puls zuerst deutlich verlangsamt, dann sehr dikrot; während bei exspiratorischem Anhalten des Atems sich nichts wesentlich am Puls änderte (Fig. 169). Nachdem ich eine Reihe von Versuchen angestellt, der Patient seinen Atem wiederholt für längere Zeit angehalten hatte, stieg seine Atmung zuletzt auf die normale Zahl von 16 in der Minute. Eine zu dieser Zeit aufgenommene Kurve (Fig. 170) zeigt sehr ähnliche Pulsschwankungen wie Fig. 166.

§ 135. **Sehr häufig zeigt der Puls deutliche respiratorische Veränderungen, sobald die Atmung aus irgend welchem Grunde verstärkt ist.** In Fig. 171, welche von einem Patienten mit chronischer Bronchitis stammt, besteht ein deutlicher Abfall

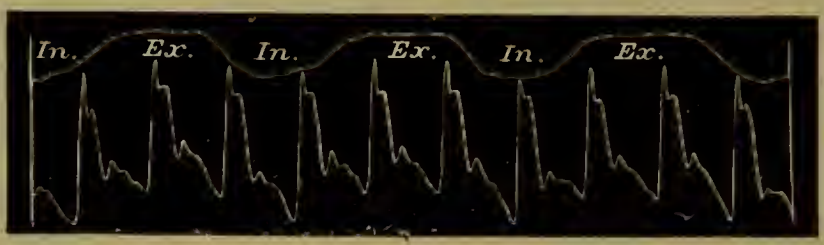

Fig. 171. Dyspnoe bei chronischer Bronchitis. Zur Aufnahme der Atembewegungen war der Rezeptor auf die Drosselgrube aufgesetzt, daher sinkt die Kurve inspiratorisch.

während der Inspiration, wie wenn die vermehrte inspiratorische Arbeit den Blutdruck herabgesetzt hätte, sei es durch vermehrte Ansaugung des Venenblutes in die Brust und konsekutive Entlastung der Arterie, sei es durch Verzögerung der arteriellen

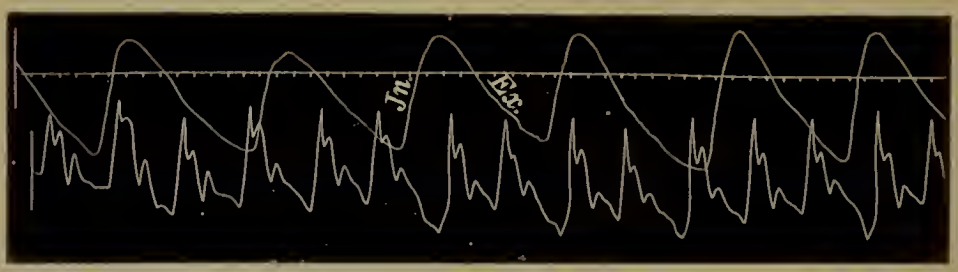

Fig. 172. Asthma. Die Kurve steigt inspiratorisch. Auf der Höhe der Inspiration sinkt der Blutdruck und die Diastole ist verlängert.

Blutabfuhr aus der Brust. Zugleich damit ist eine Verlängerung des diastolischen Pulsabschnittes zu bemerken. In Fig. 172, während eines Asthmaanfalles aufgenommen, liegt die Sache ähnlich. In Fig. 173, von einer 20jährigen Frau mit katarrha-

lischer Pneumonie und kapillärer Bronchitis bei 40,5° Fieber hat der Puls einen eigenartigen Rhythmus angenommen, indem nach Beginn jeder Einatmung ein kürzerer Schlag vorkommt, als wenn die Inspirationsbewegung die Kammerkontraktion beeinflusste. Einen ähnlichen Puls zeigt Fig. 174, nur dass hier



Fig. 173. Kapilläre Bronchitis und Katarrhalpneumonie.

der kleine Pulsschlag auf den Beginn der Exspiration fällt, und auf die Inspiration immer ein voller Schlag. Der betreffende Patient, ein 50jähriger Mann, hatte ein hühnereigrosses Aneurysma der Aorta unmittelbar über den Aortenklappen, das die rechte Kammer und die Pulmonalarterie so weit zusammen-



Fig. 174. Kleines Aneurysma an der Aortenwurzel.

drückte, dass die letztere nur für einen Bleistift durchgängig war. In diesem Falle wäre es denkbar, dass die respiratorischen Mitbewegungen des Aneurysma jedesmal am Ende der Inspiration die Blutströmung oder auch die Kammerkontraktion mechanisch behindert hätten.

§ 136. Das beste Beispiel mechanischer Behinderung der Blutbewegung bietet das Auftreten des **Pulsus paradoxus bei schwieliger Mediastinitis**. Leider stammen die wenigen Fälle dieser Art, welche ich gesehen habe, nicht aus meiner eigenen Praxis, so dass ich keine Gelegenheit zu ausreichenden Beobachtungen hatte. Auch unter den Veröffentlichungen dieser Art habe ich keine Sphygmogramme mit gleichzeitiger Respirationsaufnahme gefunden, und daher die genaueren Details der gegenseitigen Beziehungen nicht nachprüfen können. Das inspiratorische Kleinerwerden oder Verschwinden des Pulses beim

Pulsus paradoxus gilt als pathognomonisch für adhaesive Mediastinitis. Ein Patient, von dem meine einzige hierher gehörige Kurve stammt (Fig. 175), hatte keinen solchen Befund. Es war ein junger Mensch, hereditär luetisch belastet und zur Zeit der

Fig. 175. Pulsus paradoxus. Verschwinden bei tiefer Einatmung.

Aufnahme (1883) ohne jede nachweisbare Abnormität der Brustorgane. Erst viele Jahre später entwickelten sich kombinierte Geräusche über der Aorta und nach seinem im Jahre 1894 erfolgten Tode fand sich ausser starker Schrumpfung der Aortenklappen und Dilatation der Kammer keine weitere Veränderung vor.

§ 137. Ausdrücklich sei bemerkt, dass diejenigen respiratorischen Pulsveränderungen, welche bei gesunden Menschen zur Beobachtung kommen, ausschliesslich den infantilen Typus zeigen, d. h. dass die Änderung der Schlagfolge ausschliesslich durch Änderungen im diastolischen Abschnitt erfolgt, prämature Schläge niemals vorkommen.

Ich habe mir nach diesen Erfahrungen auch die Frage vorgelegt, ob nicht vielleicht die Pulsirregularitäten der Kinder durch respiratorische Schwankungen bedingt seien. Nach zahlreichen Beobachtungen habe ich aber herausgefunden, dass respiratorische Schwankungen wie in Fig. 166 zwar bei Kindern recht häufig sind, die Irregularität aber so oft ausser jeder Beziehung zu der Atembewegung steht, dass man beide Formen als für sich bestehend auseinanderhalten muss.

Zweiter Teil.

Vom Venenpuls und Leberpuls.

Kapitel XVI.

Einleitung.

Die Bewegung des Blutes in den Venen. — Puls in den peripheren Venen. — Respiratorische Bewegungen in den Venen. — Bedeutung der Hohlvenen für den centripetalen Blutstrom. — Insufficienz der venösen Ostien, — der Tricuspidalklappen, — der jugularen Venenklappen. — Venengeräusche. — Der Jugularvenenpuls.

---

§ 138. Unsere bisherige Betrachtung des Kreislaufes hat sich hauptsächlich mit den Wirkungen der Kontraktion der linken Kammer beschäftigt. Was wir aus dem Verhalten des Spitzenstosses und der Beschaffenheit des Arterienpulses erfahren können, belehrt uns ausschliesslich über die Tätigkeit dieses Herzabschnittes und auch dies nur während eines begrenzten Abschnittes der Kontraktionstätigkeit, während der Zeit nämlich, wo die Aortenklappen offen stehen. Was während ihres Schlusses in der linken Kammer vorgeht, entzieht sich völlig unserer Erkenntnis. Nunmehr kommen wir zu Erscheinungen, welche weit besseren Aufschluss über die Vorgänge in den verschiedenen Herzabschnitten versprechen. Dementsprechend besitzt der Venenpuls viel grösseren Reichtum an Bildern. Er wird von den geringsten Störungen beeinflusst und zeigt Veränderungen am Herzen an, wo der Arterienpuls nicht die mindeste Abweichung aufweist.

§ 139. **Die Haupttriebkraft für die Blutströmung in den Venen ist die linke Kammer.** Von der der arteriellen Blutsäule mitgeteilten Geschwindigkeit gelangt durch den Kapillarkreislauf hindurch ein genügender Rest in die Venen, die Rückkehr des Blutes zum rechten Herzen zu ermöglichen. Als Hilfs-

kräfte für die Blutbewegung in den Venen wirken mit: die Aspiration der Brusthöhle, die Kompressionswirkung der arbeitenden Muskeln, die Schwere u. a. Sind auch diese verschiedenen Kräfte in ihrer Tätigkeit intermittierend, so kommt doch im weitaus grössten Teile des Venensystems tatsächlich ein kontinuierliches Strömen zu stande.

§ 140. An den äussersten Grenzen des Venensystems besteht allerdings, weniger bei Gesunden, mehr unter pathologischen Verhältnissen, Neigung zur Störung dieser Kontinuität. Die Arbeit der linken Kammer kann sogar ihr Intermittieren, besonders bei hochgradiger Erweiterung der kleinsten Arterien, durch den Kapillarkreislauf hindurchtreiben, so dass dieselbe als Puls der kleinsten peripheren Venen zum Ausdruck kommt. Dies zeigt das bekannte Experiment von Cl. Bernard (42), welcher durch Reizung der Chorda tympani die Gefässe der Speicheldrüse so erweiterte, dass der Arterienpuls auf die Venen überging. Ähnliche Pulsationen hat kürzlich Palmer (43) in den Venen des Froschbeines nachgewiesen, indem er durch Unterbindung der Vene den Arterienpuls durch die Kapillaren hindurch auf den erweiterten distalen Venenrest übertrug. Klinisch findet man das Phänomen zuweilen bei Aorteninsufficienz, besonders während Fiebers, in den Venen des Handrückens. Da aber zur Entstehung ausschliesslich eine weitgehende Arterienerschlaffung notwendig ist, können die leichtesten Grade unter den verschiedensten Bedingungen vorkommen. Die Erscheinung entbehrt pathologischer Bedeutung, sie kommt auch bei ganz Gesunden vor.

§ 141. Nähert sich der venöse Blutstrom dem Herzen, so erfährt er die **intermittierenden Einflüsse der Atembewegungen** und der Herzkontraktionen. Ohne Zweifel wird die Geschwindigkeit des Bluteinströmens durch die Inspiration befördert. Bei Gesunden, wo keine Blutstauung vorliegt, lässt sich der respiratorische Einfluss nicht so wohl nachweisen, als später an den pulsierenden Venen geschehen kann. Denn pulsierende Venen sind notwendig geschwellt, und diese Schwellung zeigt Schwankungen entsprechend den Respirationsbewegungen.

§ 142. Indessen handelt es sich nicht sowohl hierum, als um die **Einwirkung des rechten Herzens auf die Venen.** Wenn das Einströmen des Venenblutes in die Brusthöhle kontinuierlich bleiben kann, so liegt dies daran, dass während der Vorhofskontraktion die Hohlvenen das zuströmende Blut, das in

das Herz nicht eintreten kann, aufzunehmen vermögen. Gewöhnlich sind die Hohlvenen ohne Beteiligung weiterer Venen hierzu allein im stande. Sind sie aber aus irgend einer Ursache überdehnt, so zeigen sich in der Vena jugularis interna und den oberflächlichen Halsvenen intermittierende Schwankungen. Ja es können durch die Kontraktion des Vorhofes und des Ventrikels rückläufige Wellen in den Venen auftreten.

§ 143. Die **venösen Ostien** tragen an ihrem Übergang in das Herz cirkuläre Muskellagen. Die Systole beginnt mit einer Kontraktionswelle, welche gerade bei diesen Muskelfasern einsetzend von den venösen Ostien über den Vorhof und dann über die Kammer geht. Die Verengerung der Venenmündung verhütet, dass während der Vorhofsystole Blut rückwärts in die Venen entweiche.

Man hat Grund anzunehmen, dass mit Erweiterung des rechten Herzens und der Venen dieser Abschluss seine Wirksamkeit leicht verliert. Chauveau und Faivre (44) haben durch Experimente am Pferde nachgewiesen, dass die geringe Rückstauung, die während der Vorhofsystole unvermeidlich auftritt, bei gestörter Atemtätigkeit erheblich zunimmt. Das gleiche haben zahlreiche andere Forscher erwiesen. Ich selbst bin bei manchen Patienten im Anfange der Untersuchung ausser stande gewesen, den Jugularvenenpuls aufzunehmen; er erschien erst, wenn der Atem angehalten wurde, dann oft sehr stark. Bei der schweren Stauung, die nach Mitralfehlern auftritt, erfahren die Venen oft erhebliche Erweiterung, und wie die Ostien verliert auch der Vorhof durch die Überdehnung seine Kontraktionsfähigkeit.

§ 144. Ist es zur Erweiterung der rechten Kammer gekommen, so **verliert auch die Tricuspidalklappe und damit das atrioventrikuläre Ostium die Schlussfähigkeit.** Das ist so häufig und so bedeutsam, dass die alten Ärzte von der „Sicherheitsklappe“ zu sprechen pflegten. Die Bedeutung der Tricuspidalinsufficienz für die Entstehung des Venenpulses ist sowohl experimentell, als auch durch konstanten klinischen Befund sichergestellt. Die Details des Entstehungsmechanismus sollen später besprochen werden, hier sei nur betont, dass sichtbare Pulsation in den Halsvenen nur da möglich ist, wo die Tätigkeit des rechten Herzens, der Kreislauf des Blutes vorwärts durch die Lungen gestört ist. Dann sendet die Kontraktion des Vorhofes und der Kammer Blutwellen rückwärts gegen die

Venen. Wenn erst so starke Wellen zu stande kommen, dass sie die Jugularis und ihre oberflächlichen Äste erreichen, treten sie klinisch in Erscheinung.

§ 145. Die Bewegungen, die das Herz den Venen mitteilt, lassen sich am besten an den inneren Jugularvenen beobachten. Die rechte Jugularvene ist vermöge ihres direkten Zusammenhanges mit dem rechten Vorhof geraden Weges durch die Vena anonyma und die obere Hohlvene besonders befähigt, die Bewegungen des rechten Herzens aufzunehmen; ihre relativ oberflächliche Lage macht sie der Beobachtung leicht zugängig. 1—3 cm oberhalb ihrer Trennung von der Vena subclavia befinden sich in der Jugularis ein Paar **Venenklappen**. Dieselben werden bei den meisten Menschen bei Erweiterung des Gefässes sehr leicht schlussunfähig. In solchen Fällen reicht die Pulsation am Halse weit hinauf.

§ 146. Andererseits trifft man gelegentlich auf Patienten, bei denen diese Klappen neben ähnlichen in der Vena subclavia schlussfähig geblieben sind. In solchen Fällen kann sich bei sehr erheblicher Stauung der Bulbus jugularis, d. h. die Vereinigungsstelle der Vv. anonyma, jugularis und subclavia zu einem prominenten Sacke ausdehnen, dessen Puls auf mehrere Schritte Entfernung sichtbar ist und vom Patienten als deutliches Klopfen empfunden wird.

§ 147. Die Anspannung dieser Klappen kann so plötzlich und so energisch erfolgen, dass **Venentöne** entstehen. So habe ich einmal über dem Bulbus einen regelmässigen Cyklus von drei Tönen gehört. Neben den beiden Herztönen war noch ein dritter Ton auf den Bulbus beschränkt vorhanden, der dem ersten Herzton voranging und entstand, wenn die rückläufige Blutwelle aus dem hypertrophischen Vorhof jene Klappen spannte. Die Ursache der Vorhofshypertrophie in diesem Falle war Tricuspidalstenose. In anderen Fällen, wo der Vorhof gelähmt ist, werden Töne durch die von der Kammer ausgehenden Blutwellen hervorgebracht. Man kann solche nicht nur über der Jugularis, sondern auch über der Schlüsselbein- und der Oberschenkelvene nachweisen. So kann man in Fällen, wo die Herztöne selbst nur sehr schwach zu hören sind, mit dem sehr leicht aufgesetzten Hörrohr unter der Mitte oder über dem medialen Ende des Schlüsselbeins einen kurzen lauten Ton wahrnehmen, der sich auf einen begrenzten Bezirk beschränkt. Das gleiche gilt für die Leistenbeuge. Solche Fälle zeigen immer

auch starke Pulsation in den Venen und in der Leber. Ich habe bei Autopsien die Venen geöffnet und in jeder solchen Vene (Jugularis, Subclavia, Femoralis) genau unter der Stelle der gehörten Töne zwei grosse Klappen gefunden.

§ 148. **Zur Untersuchung des Jugularvenenpulses** lässt man den Patienten am besten sich niederlegen. Nur in seltenen Fällen äusserster Venenerweiterung ist der Puls im Sitzen besser zu unterscheiden. Da die Pulsation meistens von der V. jugularis interna ausgeht, welche unten am Halse von Sternocleidomastoideus und einer verschieden dicken Fettschicht bedeckt und dem Blicke entzogen ist, und da dicht neben der Vene die Carotis liegt, muss man den Venenpuls aus dem Charakter der den bedeckenden Geweben mitgeteilten Bewegungen erkennen. Bei derjenigen Form des Venenpulses, wo die Hauptwelle der Vorhofssystole entspricht, fällt das plötzliche Einsinken der Gewebe mehr in das Auge als ihre Hebung. Beachtet man den Zeitpunkt genauer, so findet man die Senkung dem Arterienpuls synchron (systolischer Venenkollaps). Demgegenüber ist der Carotispuls rasch und unvermittelt im Vorstossen der bedeckenden Gewebe und langsam im Abfall. Überhaupt, findet man bei kleinem Radialpuls eine starke Pulsation am Hals, so kann man getrost annehmen, dass diese Pulsation nicht von der Carotis herrührt (seltenere Vorkommnisse wie Aneurysma ausgenommen). Geht die Pulsation erst auf die oberflächlichen Venen, Jugularis externa, die Venen des Gesichts oder der Brust über, so ist das Zusammentreffen des Venenkollabierens mit dem Carotispuls leicht festzustellen. — Bei der anderen, der systolischen Form des Venenpulses, welche auf die Kammer zurückgeht, ist gewöhnlich die Schwellung der Venen so stark, der Arterienpuls so klein und das Herzleiden so schwer, dass der Venenpuls nicht wohl verkannt werden wird.

Kapitel XVII.

Die Formen des Venenpulses und Leberpulses.

Die Details der Venenpulskurve. — Beziehung derselben zum Ablauf der intrakardialen Druckschwankungen. — Verhältnis zum Arterienpuls. — Der Venenpuls als Ausdruck der Druckverhältnisse im Vorhof. — Die auf ihn wirkenden Kräfte. — Wandlungen des Venenpulses. — Der Leberpuls ein konstanteres Phänomen. — Klinische Beispiele. — Unterscheidung der Venenpulse und Leberpulse in ventrikuläre und aurikuläre Formen.

§ 149. **Die Details des Venenpulses** sind in der Regel zahlreicher als die der arteriellen Pulskurve. Die Venenkurve enthält gewöhnlich eine Mehrzahl von Wellen; da jede dieser Wellen eine Schwankung im intravenösen Blutdruck wiedergibt, muss man, um sie zuverlässig zu deuten, auf die Kräfte zurückgehen, welche sie hervorbringen; und um diese Kräfte im einzelnen zu bestimmen, muss ihr Platz im zeitlichen Ablauf der Herzkontraktion genau festgelegt werden. Dies wird ermöglicht, wenn man den Venenpuls gleichzeitig aufnimmt mit einer Bewegung, deren zeitliches Verhältnis zum Ablauf der Herzkontraktion bekannt ist. Hierzu steht uns der Arterienpuls von der Carotis oder Radialis zur Verfügung. Auch der Spitzenstoss wäre geeignet und auch bequem; wie vorsichtig man aber in seiner Verwendung sein muss, ist oben (§ 131) erörtert worden.

§ 150. In Fig. 176 ist der **Ablauf der verschiedenen Druckkräfte und der durch sie bedingten Druckschwankungen während einer Herzperiode** graphisch wiedergegeben. Für jede Welle, die wir in der Vene finden, muss der entsprechende Zeitpunkt der Tafel ermittelt werden; die zu diesem Zeitpunkt wirksame Kraft wird in der Regel als ihre Ursache anzusprechen sein.

Die Tafel gibt die wichtigsten Vorgänge jeder Herzphase exakt wieder, ohne dass deshalb jedes einzelne Detail absolut zu stimmen braucht. Über manche Nebenpunkte gehen die Ansiehten noch auseinander; aber für unsere Zwecke sind ihre Angaben durchaus zureiehend.

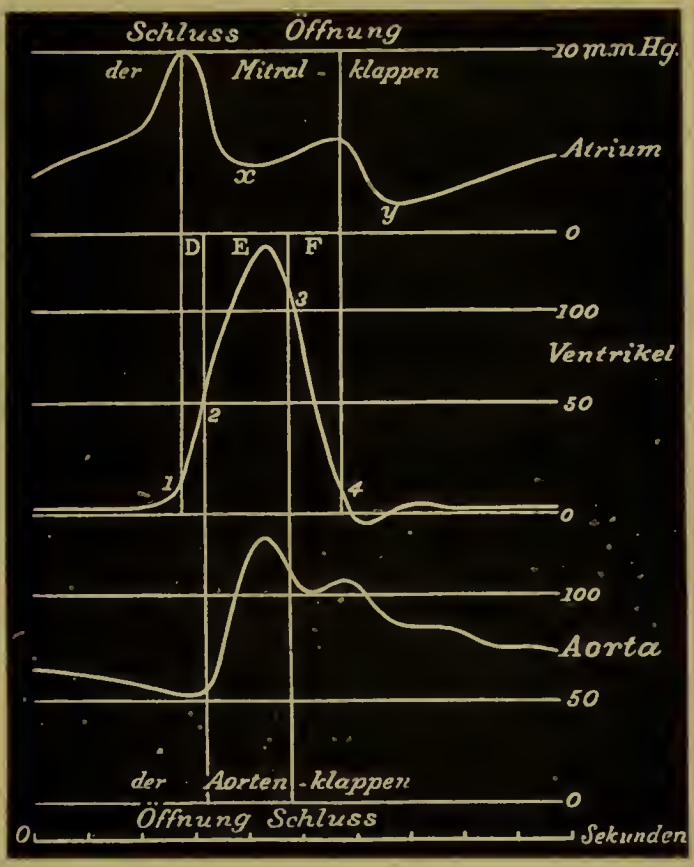

Fig. 176. Schematische Übersicht des Druckverlaufs in Vorhof, Kammer und Aorta während einer Herzkontraktion. Die Druckerhöhung im Kammerinnern dauert vom Schliessen bis zum Öffnen der Atrioventrikularklappen (1—4) und lässt sich in drei Abschnitte unterscheiden: *D* präsphygmischer Abschnitt bis zur Hebung der Semilunarklappen (1—2); *E* sphygmische oder Pulsperiode, während welcher die Semilunarklappen offen stehen (2—3); *F* postsphygmischer Abschnitt nach Schluss der Semilunarklappen (3—4). Nach v. Frey (3).

Wir finden auf der Tafel die Drucksehwankungen im Vorhof (1); im Ventrikel (2) und in der Aorta (3). Die vertikalen Linien markieren die Zeitabsehnitte, welehe durch Sehliessen und Öffnen der verschiedenen Klappen begrenzt sind, und zwar dauert der Sehluss der Atrioventrikularklappen von 1 bis 4, während die Semilunarklappen für den Absehnitt *E* (2 bis 3,

sphygmische oder Pulsperiode) offenstehen. Während der präsphygmisehen Periode *D* steigt der intraventrikuläre Druck bereits an, hat aber die Semilunarklappen noch nicht gelüftet. Während des postsphygmischen Abschnittes *F* beginnt der Druck in der Kammer nach Schluss der Aortenklappen abzusinken. Das Diagramm bezieht sich zwar auf die Vorgänge in der linken Herzhälfte, aber man darf wohl annehmen, dass der Ablauf in der rechten Herzhälfte der gleiche ist.

§ 151. In den hier wiedergegebenen Venenpulskurven wird in der Regel **zur zeitlichen Analyse vom Arterienpuls, Carotis**



Fig. 177. Jugularispuls und Carotispuls, beide mit dem Radialpuls verglichen.

oder Radialis, ausgegangen. Diese Pulskurven sind allerdings gegen die Aufzeiehnung des Aortendruckes in der obigen Tafel zeitlich verspätet. Da indessen Carotis und Jugularis vom Herzen gleich weiten Abstand haben, so stehen die Pulsationen in diesen Gefässen im gleichen zeitlichen Verhältnis zueinander wie die Vorgänge in Vorhof und Aorta. In der Radialis tritt der Puls etwas später auf als in der Carotis und Jugularis. Ich

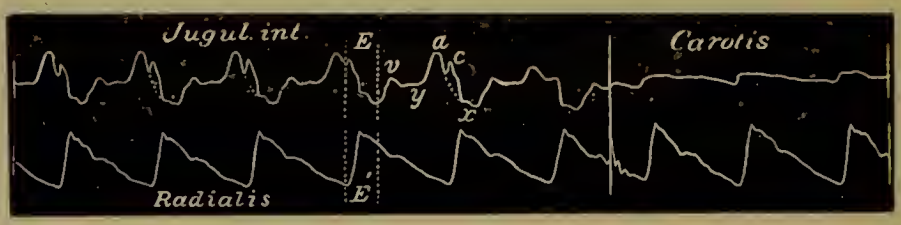

Fig. 178. Jugularispuls mit dem Radialpuls verglichen. *E* Austreibungszeit der linken, *E'* der rechten Kammer; *c* Carotiszacke; *a* Vorhofswelle; *v* Kammerwelle; *x* Vorhofssenkung; *y* Kammersenkung. Die unbeeinflusste Venenpulskurve würde in der punktierten Linie *a x* verlaufen.

bringe daher, um die Zeitverhältnisse genau wiederzugeben, in der Kurve meistens auch einige Sehläge der Carotis (Fig. 177). Für die Bedeutung des Abschnittes *E* in den verschiedenen Kurven verweise ich auf die Ausführungen des § 21.

Sehr häufig ist es überhaupt unmöglich, von der Jugularvene eine Kurve aufzunehmen, ohne auch von dem Carotispuls eine Marke mit hinein zu bekommen; man erkennt dieselbe gewöhnlich leicht und benutzt sie als willkommenen Ausgangspunkt zur Ordnung der anderen Details. Die Zacke *c* in Fig. 178 ist ein solcher Ausdruck des Carotispulses. Die unbeeinflusste Venenpulskurve würde den Verlauf der punktierten Linien nehmen.

§ 152. In jedem Falle, wo ein Venenpuls besteht, muss eine freie Verbindung zwischen Vene und Vorhof vorhanden sein; nur in diesem Falle können Schwankungen im Innendruck des Vorhofes als Pulswellen der Venen aufgezeichnet werden. **Venenpulskurven sind also graphische Darstellungen der Druckschwankungen im Vorhof.** Wollen wir die Entstehung des Venenpulses ergründen, so haben wir uns nach den Ursachen der Druckschwankungen im Vorhof umzusehen.

§ 153. Im Diagramm Fig. 176 zeigt die Kurve des Vorhofdruckes zwei Hebungen, eine grössere und eine kleinere, und die entsprechenden Senkungen. Die erste Hebung steht unmittelbar vor dem Ansteigen des Kammerdruckes; sie kann nur von der Systole der Vorkammer herrühren. Der starke Abfall *x* unmittelbar nach der Beendigung der Kontraktion der Vorkammer entspricht deren Diastole. Indem bei geschlossenen Atrioventrikularklappen das Blut aus den Venen in die Vorhöfe einströmt, der Blutdruck allmählich ansteigt, kommt die zweite, kleinere Hebung der Kurve zu stande. Diese Hebung findet ihr Ende, sobald mit dem Beginn der Kammerdiastole die Atrioventrikularklappen sich öffnen. (Es verdient Beachtung, dass der Druck im Vorhof auch nach dem Schluss der Aortenklappen während des postsphygmischen Abschnittes *F* zu steigen fortfährt.) Sobald der Druck in den Kammern unter den in den Vorhöfen gesunken ist, öffnen sich die Atrioventrikularklappen und lassen das Blut hindurch. Der Druck im Vorhof sinkt und bedingt die zweite Senkung *y* der Kurve. Sodann steigt der Druck, während sich beide Höhlen langsam mit Blut anfüllen, allmählich wieder an, bis ihn der Eintritt der Vorhofsystole plötzlich rasch in die Höhe treibt.

§ 154. Diese Kurve, welche wir aus experimentellen Messungen der Druckverhältnisse im Vorhof erhalten, muss zu der Kurve des Venenpulves in dem gleichen Verhältnis stehen, wie die Kurve des intraventrikulären Druckablaufs zu dem arteriellen Pulse.

Vergleichen wir die Druckkurve Fig. 176 mit der Venenpulskurve Fig. 179, so finden wir in beiden eine grosse Welle *a* vor *E*, eine Senkung *x* entsprechend der Vorhofdiastole, ein allmähliches Ansteigen *v* während und nach *E*, bis die Atrioventrikularklappen sich öffnen, dann die Senkung *y*, die von der nächsten Welle *a* unterbrochen wird. Das gleiche Aussehen bieten Figg. 177 und 178 und die meisten Kurven der hierher gehörigen Venenpulse. Die Welle *a*, welche der ersten grösseren Hebung der Vorhofdruckkurve, also der eigentlichen Vorhofsystole entspricht, nenne ich die **aurikuläre oder Vorhofswelle.** Besondere Bewandnis hat es nun mit der Welle *v*, welche der kleineren Hebung in der Vorhofsdruckkurve entspricht. Bei ihrer Besprechung im Diagramm hatte ich als ihre Entstehungsursache angegeben ein Anwachsen

Fig. 179. Jugularis- und Carotispuls. Die Welle in der Vene fällt zeitlich mit der positiven Druckschwankung im Vorhof (Fig. 176) zusammen.

des Druckes infolge Anhäufung des aus den Venen in den Vorhof einströmenden Blutes. Für das normale Herz trifft diese Erklärung gewiss zu. Aber mit zunehmender Dilatation der rechten Herzhälfte ändert die Kurve ihr Aussehen. Sobald die Tricuspidalklappe insufficient wird, sammelt sich das Blut im Vorhof nicht langsam, sondern sehr rasch wieder an, weil sich der Rückstrom aus dem Ventrikel zu dem Einstrome aus den Venen addiert. Je grösser also die Schlussunfähigkeit der Klappe, um so rascher füllt sich der Vorhof, um so früher tritt die Welle *v* in der Vene auf. Da diese Welle demnach den Grad der Tricuspidalinsufficienz anzeigt, nenne ich sie die **Ventrikelwelle.** In dem Masse, als die Stauung in der rechten Herzhälfte sich steigert, nimmt diese Welle an Grösse zu, bis sie den ganzen Zeitabschnitt der Kammersystole einnimmt und dem Abschnitt *E* in

der Kurve entspricht; wie in Figg. 180 und 181. Beide Kurven zeigen nur eine grosse Welle *v* synchron der Kammersystole und durch sie bedingt, und eine tiefe Senkung *y*, zusammenfallend und veranlasst durch die Kammerdiastole. Hier ist nicht die leiseste Andeutung einer vom Vorhof kommenden Welle zu sehen. In der Tat hat die übermächtige Kammer infolge

Fig. 180. Jugularis und Radialis. Der Venenpuls zeigt eine grosse Hebung *v*, synchron der Kammersystole, und eine tiefe Senkung *y* synchron der Kammerdiastole.

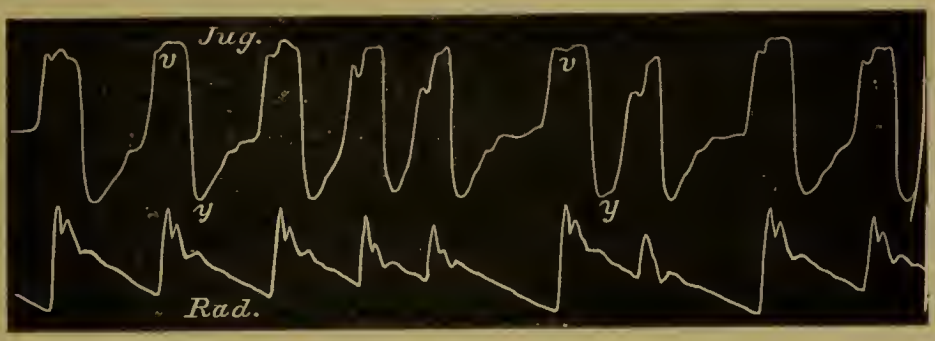

Fig. 181. Jugularis und Radialis. Wie in Fig. 180.

der Gewalt, mit der sie das Blut durch das erweiterte Ostium nach dem Atrium presst, den Vorhof so enorm erweitert, seine Wände so ausserordentlich gedehnt, dass er die Fähigkeit, durch Kontraktion auf seinen Inhalt zu wirken, völlig verloren hat. Man kann ihn mit Fug als paralytisch bezeichnen (siehe § 178).

§ 155. Diese **Grössenzunahme der Kammerwelle** mit Reduktion und Verschwinden der Vorhofswelle lässt sich gut demonstrieren, wenn man Fälle von Stauung verschiedener Grade vergleicht oder an einem Patienten die Veränderung des Venenpulses oder Leberpulses in Verlaufe der Zeit verfolgt. In den frühesten Stadien ist der Vorhof tätig und kontraktionskräftig. Solange er im stande ist, sich zu verengern und Blut auszutreiben, muss er auch im stande sein, sich zu erweitern und diastolisch Blut aufzunehmen. Solange also bei Tricuspidal-

insufficienz der Vorhof in Tätigkeit bleibt, wird nicht die ganze von der Kammer ausgehende Rückstauwelle die Vene erreichen, weil der diastolisch sich erweiternde Vorhof zwischen Kammer und Vene sich einschiebt. Trotzdem also die Kammer Blut durch die Tricuspidalklappe hindurchtreibt, erscheint eine entsprechende Welle erst in der Vene, nachdem der Vorhof seine Füllung vollendet hat. Nimmt die Stauung zu, so verliert die Vorhofssystole an Kraft, und der Vorhof entleert sich niemals völlig; die von der Kammer kommende Rückstauwelle erreicht die Vene früher. Sie nimmt auch an Grösse zu und erstreckt sich immer mehr über die Vorhofsdiastole. Dieses Anwachsen der Kammerwelle im Venenpuls erläutert Fig. 182. Man sieht, je mehr die Vorhofswelle *a* abnimmt, die Zeitdauer anwachsen, welche die Kammerwelle *v* einnimmt. Der Abschnitt *E* bedeutet wie in Fig. 176 den Zeitabschnitt der Herzkontraktion, wo die Semilunarklappen offenstehen, die sphygmische oder Pulsperiode. In I tritt die Kammerwelle mit dem Ende dieses Abschnittes auf, allmählich nimmt sie wie an Grösse so an Dauer zu und erstreckt sich in V und VI über den ganzen Abschnitt *E*. Die Kurven stammen nicht von einem und demselben Fall, sondern von einer Reihe von Patienten mit verschieden schwerer Dilatation des rechten Herzens.



Fig. 182. Schema des Übergangs des Venenpulses vom aurikulären zum ventrikulären Typus. Je mehr die Kammerwelle *v* zunimmt, umsomehr schwindet die Vorhofswelle *a*. *E* gibt die Austreibungszeit der Kammer an, die beiden begrenzenden Vertikalen den Moment des Öffnens bezw. Schliessens der Pulmonalklappen.

§ 156. Bis jetzt war nur vom Pulse in der Vena jugularis die Rede. In manchen Fällen aber verlaufen auch Blutwellen rückwärts in die Vena cava inferior. Diese Wellen erfüllen die Leber und verursachen eine intermittierende Schwellung des Organs, einen **venösen Leberpuls**. Ist in einem Krankheitsfalle Venenpuls und Leberpuls gleichzeitig vorhanden, so zeigen beide stets denselben Typus, und man kann die eintretenden Änderungen am Leberpuls ebensowohl nachweisen, wie am Venenpuls. Ja ich ziehe sogar, um das allmähliche Anwachsen

der von der Kammer ausgehenden rückläufigen Welle zu demonstrieren, den Leberpuls vor, da dieser, wo er einmal vorhanden ist, sieh als das beständigere Phänomen erweist. Den Venenpuls sieht man oft bei leichter Besserung des Herzens verschwinden. Die meisten Fälle, welche einen Leberpuls oder einen Venenpuls mit aussehliesslicher Kammerwelle aufweisen, sind erhebliche Herzdilatationen naeh Mitralfehler. Der venöse Druek zeigt in diesen Fällen vielfach erhebliche Schwankungen, und der Bedeutung der verschieden gestalteten Wellen nachzugehen, ist für den Jugularvenenpuls viel schwieriger als für den Leberpuls. Ieh erörtere diese Punkte lieber an den Vorgängen in der Vena eava inferior, welehe sich als Leberpuls äussern.

§ 157. Zur Illustration diene der naehfolgende Fall von Mitralstenose, welcher sieh seit dem Jahre 1880 in meiner Beobaehtung befindet.

Die Patientin hat als Kind Gelenkrheumatismus durchgemacht. Von 1880—1892 hatte ich drei Rückfälle zu beobachten Gelegenheit. Im September 1892 klagte die damals 41jährige Frau über Schwäche und Kurzatmigkeit. Herzspitzenstoss verstärkt und hebend im V. Zwischenrippenraum mit einem deutlich fühlbaren Schnurren vor dem Stoss. Die Herzdämpfung beginnt unter der II. Rippe, überschreitet die Mittellinie nach rechts um 3 und nach links um 13 cm. Auf die Spitze beschränkt ein langes präsystolisches Geräusch. Ein weiteres Geräusch, das sich an den ersten Ton anschliesst, ist über der Spitze und von da bis gegen die Axilla zu hören. Ferner hört man über der Mitte des Sternum ein systolisches und ein leises diastolischesGeräusch. Die Leber überragt den Rippenrand um 5 cm und zeigt deutliche Pulsation.

Die Diagnose lautete damals: Mitral-Stenose und -Insufficienz, Aorten-Stenose und -Insuffieienz, Trieuspidalinsuffieienz. Nach

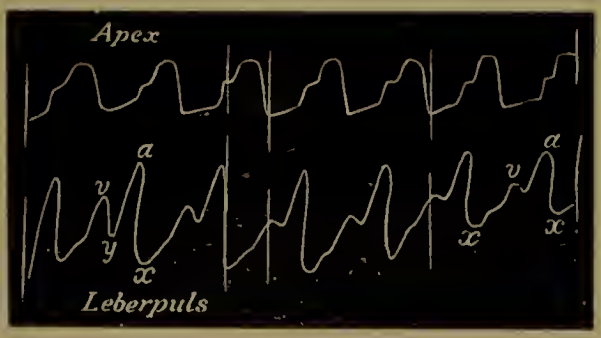

Fig. 183. Leberpuls und Herzspitzenstoss 1892. *v* Kammersystole; *y* Kammerdiastole; *a* Vorhofssystole; *x* Vorhofsdiastole. Die folgenden drei Kurven stammen von dem gleichen Patienten und zeigen das allmähliche Verschwinden der Vorhofswelle in späteren Jahren.

und nach kam ich aus später mitzuteilenden Gründen zu dem Sehlusse, dass aueh eine Trieuspidalstenose vorliegen müsse.

Betrachtet man die Leberpulskurve Fig. 183, so findet man den Leberpuls aus zwei Wellen zusammengesetzt, die nach ihrer Stellung zur Herzperiode den Hebungen des Vorhofdruckes in Fig. 176 durchaus entsprechen. Die Senkung hinter *v* ist, wie sich weiter unten ausweisen wird, bei beschleunigter Herztätigkeit immer so kurz. Worauf es hier ankommt, ist das Verhältnis der beiden Wellen, von denen die Vorhofswelle viel grösser ist als die Kammerwelle. (Nachdem ich inzwischen den Taschenpolygraphen konstruiert, sind die nun folgenden Beobachtungen mit diesem aufgenommen, und der Radialpuls zum Vergleich verwandt. So in Fig. 184 aus dem Jahre 1893; auch hier überwiegt die Vorhofswelle.)

Fig. 184. Leberpuls und Radialis 1893. Siehe Fig. 183.

Bis zu ihrem im Januar 1899 erfolgten Tode hat diese Patientin mehrere Anfälle schwerer Herzinsufficienz durchgemacht. In den letzten Lebensjahren ist der Leberpuls in veränderter Form zur Beobachtung gekommen. Februar 1897 wurde Fig. 185 aufgenommen. Jetzt sind beide Wellen fast gleich gross, und die diastolische Senkung hinter der Vorhofswelle nicht so deut-

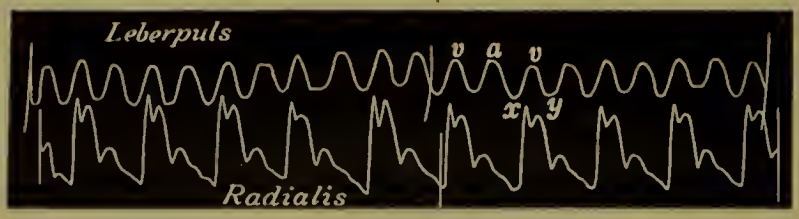

Fig. 185. Leberpuls und Radialis 1897. Siehe Fig. 183.

lich wie zuvor. Gegen Ende 1898 nahm Schwäche und Atemnot zu. Dezember 1898 fand ich einige Änderungen, deren Bedeutung mir damals nicht klar war. Der Puls ist unregelmässig, die Herzdämpfung geht nach rechts 3 cm, nach links 15 cm über die Mittellinie hinaus. Der Spitzenstoss steht im VII. Zwischenrippenraum. Systolisches Geräusch an der Spitze, systolisches und diastolisches Geräusch an der Basis, systolisches Geräusch über der Carotis. Der Leberrand steht 7 cm unter dem Rippenrand und pulsiert deutlich (Fig. 186). Ein präsystolisches Geräusch ist nicht mehr notiert. Es fehlt in meinen über viele

Jahre sich erstreckenden Notizen hier zum ersten Male. Warum? Der Leberpuls gibt die Erklärung: Von der Vorhofswelle ist keine Spur zu sehen. Es ist nur eine grosse Welle da, welche der Kammersystole synchron ist. Der Vorhof ist in solchem

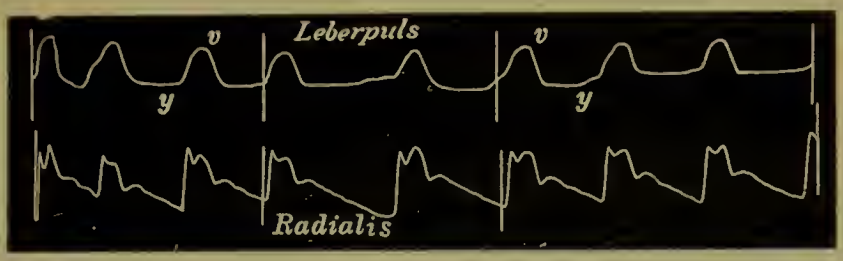

Fig. 186. Leberpuls und Radialis 1898. Der Leberpuls ist einwellig. Siehe Fig. 183.

Masse überdehnt worden, dass seine Wandungen nicht mehr kontraktil sind. Das blieb unverändert gleich, so lange die Patientin noch lebte, in den vielen Kurven, die ich noch aufnahm. Bei der Autopsie fanden sich die Vorhöfe enorm erweitert, in dünnwandige Säcke verwandelt, von dünnen Maschen auseinandergedrängter Muskelfasern überzogen.

Auf verschiedene interessante Punkte dieser Krankengeschichte will ich später eingehen. Hier sei festgehalten, wie mit der zunehmenden Stauung im Herzen der Leberpuls sich verändert hat, dass der prominenteste Zug des früheren Stadiums, die Vorhofswelle, in dem späteren Stadium völlig verschwand, und eine einwellige, mit der Kammersystole steigende Kurve sich ausbildete.



Fig. 187. Leberpuls und Radialis 1894. Die Hauptwelle *a* ist präsystolisch, Vorhofswelle.

Dass dieses Beispiel keine alleinstehende Ausnahme bedeutet, beweisen die beiden folgenden Fälle.

Der eine Fall, eine Frau, befand sich 1894 wegen Mitralfehlers vorübergehend in meiner Behandlung. Den deutlichen Leberpuls gibt Fig. 187 wieder; die Kurve zeigt eine grosse Welle, der Eintrittszeit nach vom Vorhof ausgehend. — 1899 sah ich die Patientin gelegentlich einer Konsultation wieder. Sie hatte inzwischen mehrere Anfälle schwerer Herzschwäche durchgemacht und war in sehr

bedenklichem Zustande. Die Leber war vergrössert und pulsierte, und zwar, wie Fig. 188 zeigt, ausschliesslich systolisch ohne Andeutung einer Vorhofswelle im Kurvenbilde.

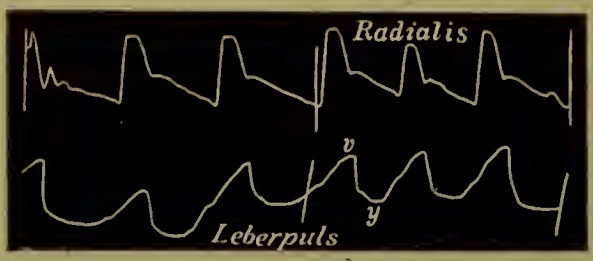

Fig. 188. Leberpuls und Radialis 1899. Vom gleichen Falle wie Fig. 187. Die Hauptwelle *v* entspricht der Ventrikelsystole.



Fig. 189. Leberpuls und Radialis. Die vier folgenden Kurvenbilder stammen von demselben Falle.

Auch der andere Fall zeigt das Anwachsen der Kammerwelle gegen Ende des Lebens ausserordentlich deutlich.

Fig. 189 ist eine Leberpulskurve mit zwei sehr gut ausgesprochenen Wellen, von denen die Vorhofswelle die grössere ist. — Die kurz vor dem Tode des Kranken aufgenommene Leberpulskurve zeigt ein ganz entgegengesetztes Verhalten. Die Vorhofswelle *a* ist viel kleiner als die Kammerwelle *v*. Hier erfolgte der Tod, bevor es zu einer völligen Lähmung des Vorhofs gekommen war. Bei diesem Patienten hat nun auch ein sehr deutlicher Venenpuls bestanden. Den während des ersten Stadiums (zugleich mit Fig. 189) aufgenommenen zeigt Fig. 191; die Vorhofswelle *a* überwiegt; die ihr folgende, der Vorhofsdiastole entsprechende Senkung ist gut ausgebildet; die Kam-

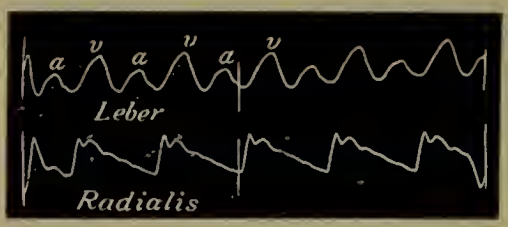

Fig. 190. Leberpuls und Radialis, einige Tage vor dem Tode aufgenommen. Abnahme der Vorhofswelle. Siehe Fig. 189.

merwelle *v* ist klein. Aus der Zeit kurz vor dem Tode stammt Fig. 192. Der Vorhof ist nicht völlig gelähmt. Die kleine Welle *a* gibt eine Vorstellung von dem geringen Effekt seiner schwächlichen Kontraktion, die unzureichende Entleerung des Vorhofs äussert sich in dem ganz geringen Abfall der Drucklinie während der Vorhofsdiastole. Die Kammerwelle *v* ist demgegenüber mächtig angewachsen. — Am Tage vor dem Exitus er-



Fig. 191. Jugularis und Radialis. Siehe Fig. 189.



Fig. 192. Jugularis und Radialis, einige Tage vor dem Tode. Erhebliche Abnahme der Vorhofswelle. Siehe Figg. 189 und 191.

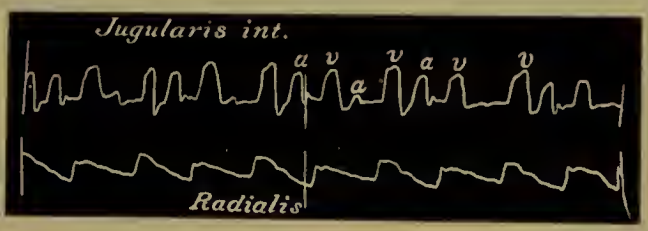

Fig. 193. Jugularis am Tage vor dem Tode aufgenommen. Die Welle *a* fehlt gelegentlich; die beginnende Lähmung des überdehnten Vorhofs kündigt sich an. Siehe Figg. 189—192.

hielt ich Fig. 193. Hier steht der Vorhof sichtlich vor dem Eintritt der Lähmung; bei jedem zweiten Herzschlag fehlt die Vorhofswelle oder ist nur eben angedeutet. Interessant ist, zu sehen, wie allemal nach Aussetzen einer Vorhofskontraktion die nächstfolgende Kammerwelle besonders hoch ist. Auch in diesem Falle erwiesen sich bei der Sektion die Vorhöfe als hochgradig erweitert.

§ 158. Demnach lassen sich für die Praxis die Venenpulse am zweckmässigsten **in zwei Gruppen auseinanderhalten,** je nachdem die von der Tätigkeit des Vorhofs hervorgebrachte Welle gut ausgeprägt ist, oder diese zurücktritt und nur die von der Kammersystole ausgehende Welle erscheint. Die erste Form soll als aurikulärer oder Vorhofs-Venenpuls, die letztere als ventrikulärer oder Kammer-Venenpuls bezeichnet werden. Eine scharfe Grenze zwischen beiden Formen lässt sich nicht ziehen; während die Vorhofswelle aus dem Kurvenbilde völlig verschwinden kann, ist die Kammerwelle fast ausnahmslos selbst bei ausgesprochenstem Vorhofspuls vorhanden. Mit dem Anwachsen der Kammerwelle geht die eine Form allmählich in die andere über. Innerhalb gewisser Grenzen zeigt die ventrikuläre Form ein vorgeschritteneres Stadium intrakardialer Stauung an. Im allgemeinen entspricht den beiden Formen, was man bislang als normalen, negativen, präsystolischen oder falschen Venenpuls einerseits, als echten oder pathologischen, systolischen Venenpuls andererseits unterschieden hat. Änderung medizinischer Termini hat im allgemeinen, sofern nicht genügende Gründe dazu Veranlassung geben, auf Widerspruch zu rechnen. In unserem Fall führten die üblichen Bezeichnungen zu Vorstellungen, die mit den Tatsachen gar nichts zu tun haben. Die eine Pulsform ist so echt wie die andere, und pathologisch sind sie meist beide. Die Bezeichnungen, die ich ihnen gebe, präjudizieren nichts in bezug auf ihre Bedeutung; sie beziehen sich auf das Charakteristische der Form und auf ihre Entstehungsursache. Sie erinnern in ihrer Kürze sehr zutreffend an die springenden Punkte der zu grunde liegenden theoretischen Verhältnisse.

Kapitel XVIII.

Die Entstehungsbedingungen der verschiedenen Formen des Venen- und Leberpulses.

Die Kontraktionsfähigkeit des Vorhofs. — Hypertrophie der rechten Kammer führt bei Tricuspidalinsufficienz mit Notwendigkeit zur Lähmung des rechten Vorhofs. — Bei Herzmuskelerkrankungen bleibt die Kontraktionsfähigkeit des Vorhofs erhalten. — In diesen Fällen kommt auch kein Leberpuls zu stande. — Leberpuls aurikulären Charakters setzt Hypertrophie des rechten Vorhofs voraus (Tricuspidalstenose).

§ 159. Mit dem zuvor beschriebenen Verhalten des Leberpulses stimmt der Jugularvenenpuls in seinen Hauptzügen meistens überein. Aber man darf nicht annehmen, dass der Jugularvenenpuls gerade in letalen Fällen jedesmal in die ventrikuläre Form übergehen müsse. In der weitaus grösseren Anzahl der Fälle zeigt der Vorhofsvenenpuls keine Neigung, sich zu ändern. Je nach der verschiedenen Ursache der Herzinsufficienz. Erfahrungsgemäss findet sich mit wenigen Ausnahmen der Kammerpuls bei Patienten, deren Kreislaufstörung durch Mitralfehler verursacht und deren Kompensation schon erhebliche Zeit gestört ist. Bei muskulärer Herzschwäche oder Myodegeneration findet sich der Vorhof immer kontraktil und in den Venen eine zeitweilig ganz besonders breite aurikuläre Pulsation.

§ 160. Dieses Verhalten lässt sich verstehen. Liegt ein **Mitralfehler**, Stenose oder Insufficienz vor, so wird die gesunde Muskelwand auf die vermehrte Inanspruchnahme hypertrophisch werden. Sobald der erhöhte Blutdruck sich nach rückwärts bis in das rechte Herz fortgepflanzt hat, wächst auch die Kon-

traktionsenergie der rechten Kammer. Kommt alsdann Insuffizienz des venösen Ostiums hinzu, so muss die systolische Rückstauung des Blutes, ohne hinreichende Gegenwehr zu finden, den Vorhof gewaltsam dilatieren. Selbst wo wir den rechten Ventrikel nicht hypertrophisch finden, kann die Gewalt, welche auf die schwächeren Wände der Vorkammer ausgeübt wird, nicht verfehlen, dieselben zu dehnen. Bei der Autopsie aller der Fälle, welche während des Lebens einen Jugularispuls oder Leberpuls ventrikulären Charakters gehabt haben, findet sich der Vorhof enorm erweitert und seine Wandung stark verdünnt.

§ 161. Anders in Fällen mit geschwächtem Herzmuskel, bei funktionellen Herzstörungen, etwa bei den verschiedenen Anämien, wo die Kammer nicht mit solcher Energie auf den Vorhof einwirkt. Weder eine hochgradige Erweiterung der Tricuspidalklappe noch des Vorhofes kommt hier leicht zu stande. Bei fettiger oder fibröser Degeneration der Herzwand liegt die Sache ähnlich; die Wände der Kammern sind am meisten befallen, ihre Kraft herabgesetzt; die deletäre Einwirkung auf den Vorhof kommt nicht zu stande. In all diesen Fällen hat daher der Venenpuls, wenn er zu stande kommt, immer aurikuläre Form, die Vorhofswelle kann sehr mächtig sein (siehe Kap. XXII).

§ 162. In diesen Fällen, wo Muskelerkrankung, und nicht Klappenfehler den Venenpuls veranlasst, findet sich auch kein Leberpuls. Wie es scheint, deshalb, weil zur Hervorbringung des Leberpulses, zur Volumvermehrung der Leber eine viel grössere Kraft notwendig ist als zur Schwellung der Venen. Wie ein Leberpuls zu stande kommt, wenn eine kräftig arbeitende rechte Kammer ihre Blutwellen durch das weitklaffende Tricuspidalostium rückwärts treibt, ist leicht zu verstehen. Dagegen reicht die Kraft des relativ dünnwandigen Vorhofes hierzu nicht aus; selbst da, wo die Bewegung in der Vene besonders ausgiebig ist, kommt in der Leber keine zu stande.

§ 163. Finden wir demzufolge einen Leberpuls mit deutlicher Vorhofswelle, so lässt sich zuversichtlich aussagen, dass der Vorhof stark hypertrophisch sein muss. Damit eine solche Hypertrophie des Vorhofes zu stande komme, müssen zwei Voraussetzungen gegeben sein: eine gesunde Vorhofswand und ein Widerstand gegen die Vorhofsarbeit. Beides ist der Fall bei Tricuspidalstenose. Aus diesen Gründen halte ich einen

Leberpuls von aurikulärer Form für ein diagnostisches Merkmal der Tricuspidalstenose.

§ 164. Sind die Zipfel der Tricuspidalklappe verwachsen, so setzen sie nicht nur der Arbeit des Vorhofes ein Hindernis entgegen und führen zu einer Hypertrophie der Vorhofswand, sondern sie werden auch zu einem Schutz des Vorhofes gegen die Tendenz der Kammer, den Vorhof zu erweitern. So kann die Tricuspidalstenose, indem sie der Ausbreitung der Stauung entgegentritt, lebensverlängernd wirken. Bestimmt kann ich behaupten, dass alle meine Patienten, bei denen ich einen Leberpuls aurikulärer Form beobachten konnte, noch viele Jahre weitergelebt haben. Freilich wird trotz dieses schützenden Vorhanges der Vorhof in manchen Fällen schliesslich doch so dilatiert, dass er zuletzt seine Kontraktionskraft verliert. Figg. 183—186 illustrieren einen solchen Fall. In anderen Fällen bleibt die Vorkammer bis zum Ende kontraktionsfähig, und nur das Verhältnis der Wellen kehrt sich um.

§ 165. Immerhin kann auch in den ersten Stadien einer durch Mitralfehler bedingten Tricuspidalinsufficienz, bevor es zur Erweiterung kommt, zunächst eine Verstärkung der Vorhofstätigkeit eintreten und damit ein Leberpuls von aurikulärer Form zu stande kommen. Unter meinen Aufzeichnungen finde ich in über 20 Fällen einen Vorhofsleberpuls vermerkt. Die Tricuspidalstenose ist zu selten, als dass sie mir in dieser Anzahl vorgekommen sein sollte. An einigen Fällen konnte ich den späteren Übergang der aurikulären Form in die ventrikuläre verfolgen; es dürfte sich um Kompensationsstörungen im frühesten Stadium gehandelt haben. Bei denjenigen Fällen aber (7 im ganzen), welche einen Leberpuls aurikulären Typs behielten, und bei denen ich eine Sektion machen durfte, konnte ich die Stenose des Tricuspidalostiums nachweisen.

Kapitel XIX.

Die aurikuläre Form des Venenpulses (Vorhofsvenenpuls).

Unterschiede zwischen Venenpuls und Leberpuls. — Einwirkung der Carotis. — Einwirkung der venösen Stauung. — Änderung des Venenpulses mit der Frequenz — Die Grösse der Wellen. — Die Bedeutung der diastolischen Senkungen. — Wieso die Kammerwelle länger dauert als die Austreibungszeit der Kammer.

---

§ 166. Zwischen dem Leberpuls und dem Venenpuls bestehen nun gewisse **Verschiedenheiten**. Beide bestehen in der Hauptsache aus zwei deutlich getrennten Wellen, deren eine von der Vorhofssystole ausgeht, deren andere von der Kammersystole, nachdem diese den Vorhof angefüllt hat. Venenpuls besteht aber bei einer grossen Anzahl Menschen, denen Leberpuls fehlt, und er enthält noch eine Reihe weiterer Elemente, welche dem Kurvenbild grössere Mannigfaltigkeit verleihen.

§ 167. Am wichtigsten unter diesen ist die **Einwirkung, welche die Carotis auf die Kurve ausübt**. Nimmt man die Pulsation der inneren Drosselvene auf, so ist es oft ganz unmöglich, eine Kurve ohne deutlich ausgesprochenen Carotispuls zu bekommen. Der Receptor, den man auf die Vene setzt, nimmt auch den Stoss der pulsierenden Carotis auf, welcher im Bilde zuweilen als scharfe Zacke erscheint, zuweilen nur als ein kurzer Aufenthalt in der fallenden Kurvenlinie. Es ist keine Welle aus dem Innern der Vene, sondern von der Carotis dem Instrument mitgeteilt. **Der arterielle Charakter dieser Welle wird durch folgende Tatsachen bewiesen.** Erstens durch das

genaue zeitliche Zusammenfallen mit dem Carotispuls (Figg. 194 und 195). Zweitens, verschiebt man den Receptor von der Vene gegen die Arterie, so nimmt diese Welle immer mehr den Charakter einer arteriellen Pulswelle an. Desgleichen, wenn



Fig. 194. Jugularis und Carotis. Die Welle *c* fällt zeitlich genau mit der Carotispulswelle zusammen.

man die venöse Komponente der Pulsation irgendwie zum Verschwinden bringt. Fig. 196 zeigt einen Venenpuls während zweier Atemzüge mit nachfolgendem Atemanhalten. Während der Inspiration verschwinden die venösen Wellen und die Carotiszacke bleibt allein (weil die Vene leer läuft). Wird der Atem angehalten, so nehmen die Venenwellen an Grösse zu, und die Carotiszacke tritt relativ zurück. Drittens findet sich diese Zacke niemals im Leberpuls vor, mag derselbe dem Venenpuls an Charakter und Rhythmus noch so sehr ähneln (Figg. 197 und 198). Viertens, wenn bei unregelmässiger Herztätigkeit der Arterienpuls aussetzt, während der Venenpuls weitergeht, so fehlt während der Pulspausen die Carotiszacke im Venenkurvenbild (Fig. 274).

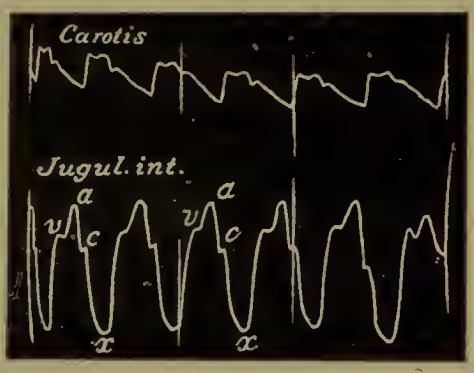

Fig. 195. Das gleiche Verhalten wie in Fig. 194.

— Ist es bei schlussfähigen Venenklappen zu einer starken Erweiterung des Bulbus jugularis gekommen, so fehlt im Venenkurvenbilde die Carotiswelle (Fig. 179). Ebenso pflegt die Welle zu fehlen, sobald der Venenpuls sehr stark und der Arterienpuls sehr schwach ist (Fig. 207).

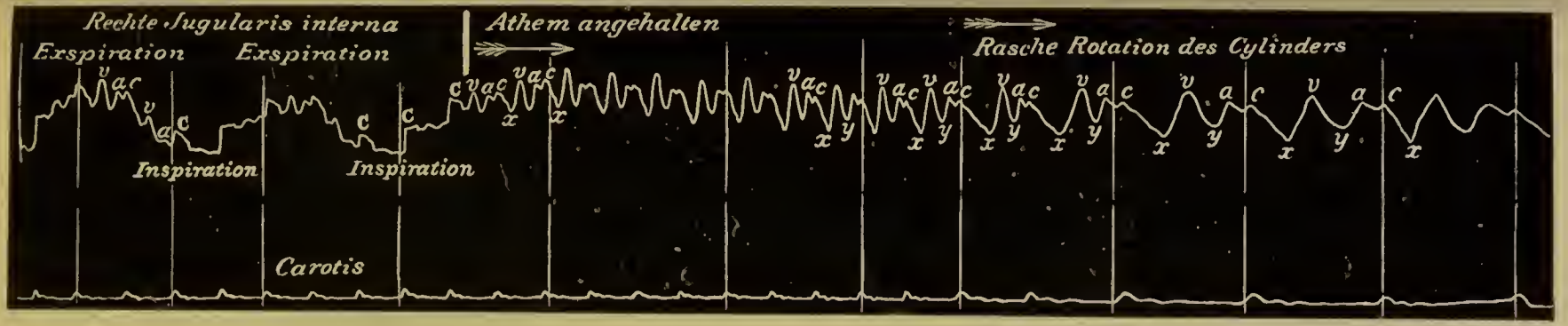

Fig. 196. Jugularis und Carotis. Der Venenpuls verschwindet mit Inspiration und wird bei angehaltenem Atem deutlicher. Die Zacke c allein bleibt während der Inspiration gleich gross, weil sie von der Carotis herrührt.

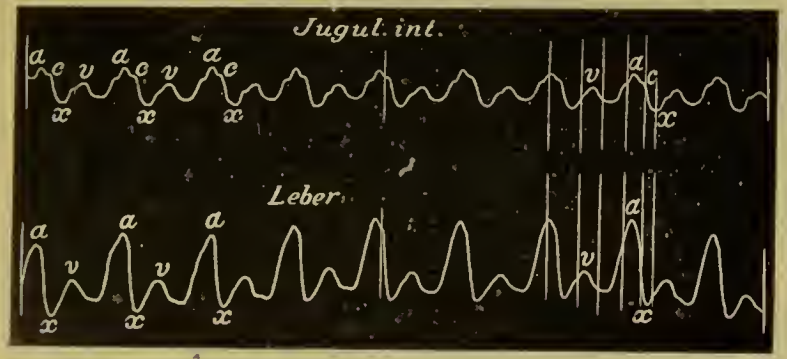

Fig. 197. Jugularpuls und Leberpuls. Die Welle c der Jugularis fehlt im zugehörigen Leberpuls.

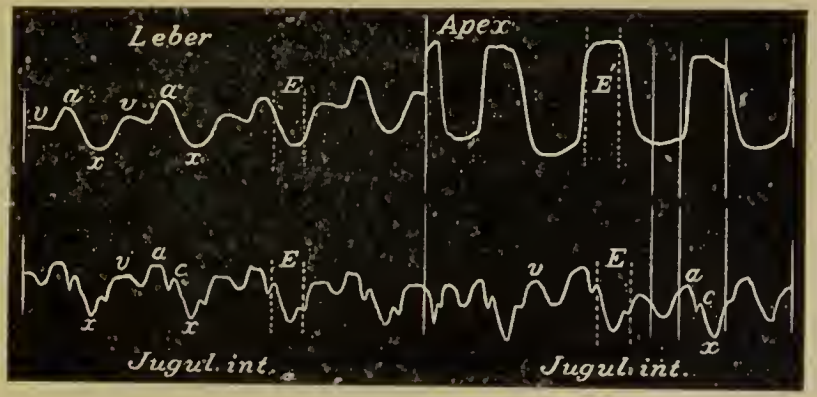

Fig. 198. Jugularis mit Leberpuls und mit Spitzenstoss. Die Welle c ist ausschliesslich im Venenpuls zu sehen.

§ 168. Diese arterielle oder Carotiszacke der Kurve musste **auch von anderen Forschern beobachtet** werden. In Friedreichs (45) Kurven normaler Venenpulse kommt sie oft vor. Da aber seine zeitliche Auflösung der Kurven irrig ist, so trifft auch seine Deutung dieses Details nicht zu. In Potains (46) Kurve ist sie gleichfalls zu sehen und als eine Welle aufgefasst, welche die Kammersystole in der Vene hervorrufe. Aber, wie oben ausgeführt, ist das Auftreten einer Welle aus solchem Grunde zu dieser Zeit eine physikalische Unmöglichkeit, (weil zu dieser Zeit der sich erweiternde Vorhof die aus der Kammer kommende Welle aufnimmt). Auch unter den Riegelschen (47) Kurven sind mir einige verdächtig vorgekommen. Ich werde weiter unten auf die Veränderungen zu sprechen kommen, welche bei erheblich beschleunigter Herzaktion im Kurvenbild auftreten; hier nur soviel, dass häufig nur zwei Wellen vorkommen, eine Vorhofswelle, welche durch eine leichte Senkung von einer Carotiswelle abgesetzt ist (Figg. 205 und 206). Manche von Riegel wiedergegebene, z. B. seine Figg. 8 und 9 sehen solchen Kurven ausserordentlich ähnlich; um so mehr, als er die zweite Welle in seiner Fig. 8 auf den Schluss der Tricuspidalklappe zurückführt und in seiner Fig. 9 auf den Vorhof, dessen Kontraktion infolge des niedrigen Blutdruckes verspätet sei. Das genaue zeitliche Zusammenfallen dieser Welle mit dem Carotispuls habe ich in zahlreichen Beobachtungen über jeden Zweifel hinaus erwiesen. Auch Mosso (48) hat die Welle in seinen Kurven gefunden und ebenfalls ihr genaues Zusammentreffen mit dem Carotispuls festgestellt; er erklärt sie als eine Ausdehnung der Jugularvene kurz vor jener Aspiration, welche das nach der Austreibung seines Inhalts plötzlich verkleinerte Herz ausübt. Promberger (49) gibt eine Kurve mit dieser Welle während der Vorhofsdiastole; er führt sie auf die Aorta zurück. In Gibsons (51) Kurve ist die Carotiswelle deutlich zu sehen und meine Deutung angenommen.

§ 169. **Wenn das Herz sehr langsam arbeitet,** so können sich die Venen von der einen bis zur nächsten Vorhofssystole allmählich weit anfüllen. In Beispielen dieser Art sieht man die Kurve hinter der Kammerwelle *v* langsam ansteigen. In Fig. 199 erscheint das als Erhebung mit flachem Gipfel, den das Erscheinen der Vorhofswelle *a* jäh unterbricht; das entspricht dem allmählichen Ansteigen des Vorhofdruckes nach dem tiefsten Punkt *y* in Fig. 176. Was das Instrument wieder-

gibt, ist die Volumenveränderung der Venen, mag es sich nun um richtige einströmende Wellen oder um Anstauung in den Venen handeln. Im obigen Falle betrug die Pulszahl 44.

Fig. 199. Jugularis und Radialis bei verlangsamtem Puls; P. 44. Die Herzpause $y—a$ ist verlängert; der betreffende Kurvenabschnitt, die Ansammlung des Blutes in der Vene, steigt langsam an.

§ 170. **Ist die Herztätigkeit beschleunigt,** so kommt die Beschleunigung des Venenpulses ausschliesslich auf Kosten des der Vorhofsdiastole zukommenden An-

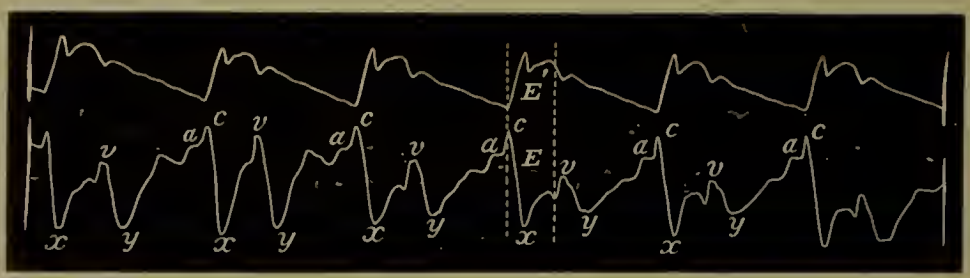

Figg. 200—207 illustrieren das allmähliche Verschwinden der verschiedenen Details des vorhofsdiastolischen Abschnittes und dieses selbst bei zunehmender Pulsfrequenz. — Fig. 200: P. 56.

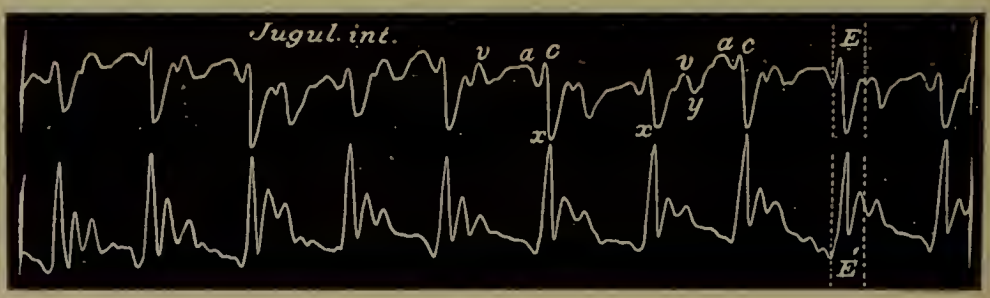

Fig. 201. P. 70.

teils zu stande, gerade so wie die Beschleunigung des Arterienpulses besonders auf Kosten der Kammerdiastole geschieht. Alle Details des vorhofsdiastolischen Abschnittes verwischen sich immer mehr. In Fig. 199 ist der die Vorhofsdiastole darstellende Abschnitt sehr lang. Nimmt die Pulszahl zu, wie in Fig. 200 und 201, so verkürzt sich ausschliesslich der Zeitraum

der Blutansammlung (von y bis a); in Fig. 202 wird er ganz kurz. Bei beschleunigtem Puls bringt ihn ein Anhalten des Atems völlig zum Verschwinden. Sobald der Puls sehr beschleunigt ist, wird die Kammerwelle v so viel abgekürzt, dass ihre Erhebung in die Vorhofswelle aufgeht, und nur eine venöse Pulswelle zu erkennen ist. In Fig. 203 ist die Kammer-

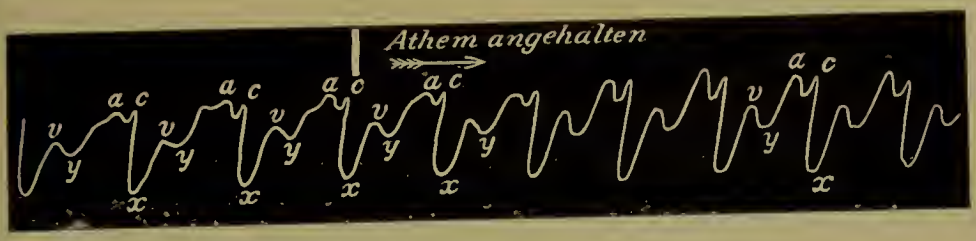

Fig. 202. Beim Atemanhalten weitere Zunahme der Pulsfrequenz und Verkürzung der Dauer der Venenfüllung ($y - a$).

Fig. 203. Verschwinden der Kammerwelle v beim Atemanhalten.

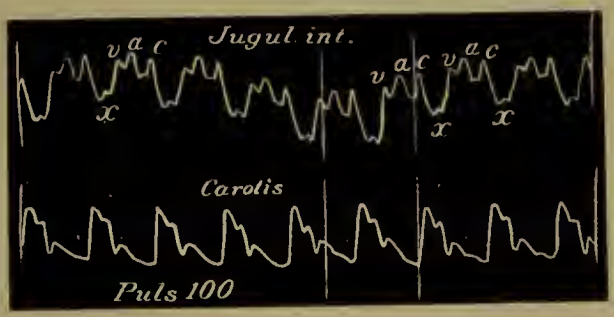

Fig. 204. T. 38°, P. 100. Blutanstauung nicht ausgedrückt, Kammerwelle nur angedeutet.

welle v nur durch eine Unterbrechung des Kurvenaufstieges angedeutet, so dicht folgt die Vorhofswelle auf sie; wird der Atem angehalten, so verschwindet selbst diese Andeutung. Die nächsten beiden Kurven zeigen die gleiche Erscheinung als Ergebnis febriler Pulsbeschleunigung. In Fig. 204 beträgt die Pulszahl 100 bei einer Temperatur von 38°; der Venenpuls zeigt in

der Kurve die aurikuläre Form; sie hat drei Zacken, von Kammer, Vorhof und Carotis. Am Abend (Fig. 205) stieg die Temperatur auf 39°, der Puls auf 126 — die Kammerwelle ist verschwunden. Auch in Fig. 206 zeigt der Venenpuls bei beschleunigter Herztätigkeit den gleichen Charakter, eine grosse Vorhofswelle *a* mit deutlicher Carotiszacke *c*. Der Vorhofsvenen-

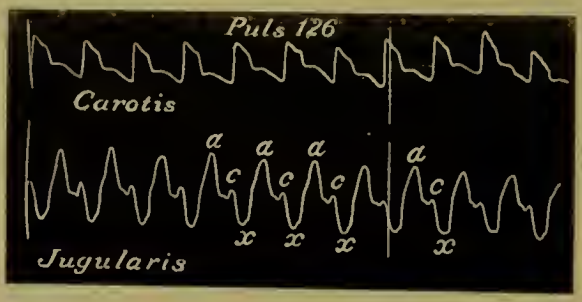

Fig. 205. Vom gleichen Falle. T. 39°, P. 126. Kammerwelle verschwunden.

Fig. 206. Vom gleichen Falle.

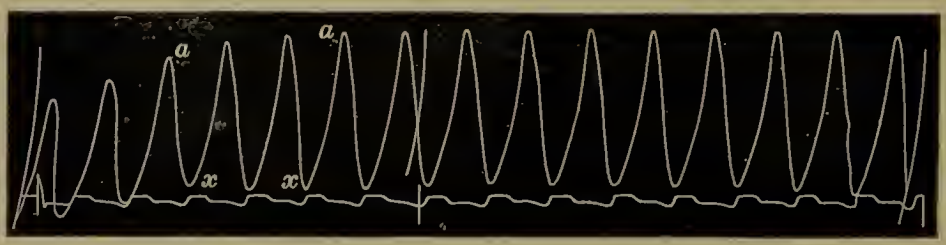

Fig. 207. Einwelliger Vorhofspuls bei hohem Fieber.

puls kann sogar eingipfelig werden (Fig. 207), Fälle, in denen die Kontraktion des Vorhofes sich unmittelbar an die Austreibungszeit der Kammer wieder anschliesst. Man ersieht aus der Kurve, dass der Eintritt der Venenwelle mit dem Beginn der Vorhofssystole zusammenfällt; die Welle in der Vene ist so gross, dass sie den schwachen Carotispuls verdeckt und nicht zum Ausdruck kommen lässt.

Man sieht, wie beim Vorhofsvenenpuls die Beschleunigung auf Kosten der verschiedenen Abschnitte des vorhofsdiastolischen Anteils geht. Zuerst verschwindet der Ausdruck der Venenfüllung, dann der Abschnitt der Kammerdiastole und dann die Welle der Kammersystole; zuletzt bleibt nur eine einzige grosse Welle, welche der Vorhofssystole, und eine tiefe Senkung, welche der Vorhofsdiastole entspricht.

§ 171. Die Unterscheidungen am Vorhofsvenenpuls **lassen sich nur treffen, wenn man gleichzeitig den Arterienpuls zum Vergleich mit aufgenommen hat.** Kurven des Kammervenenpulses können ein ganz ähnliches Profil zeigen, und wer sich auf das Aussehen allein verlässt, geht sicher in seinen Schlussfolgerungen irre. Als Beispiel diene die Ähnlichkeit der



Fig. 208. Jugularispuls mit dem Radialpuls, letzterer mit dem Carotispuls verglichen. Der Venenpuls hat ganz ähnliche Formen wie ein aurikulärer (z. B. Fig. 206). Die Vergleichung mit den Arterien zeigt deutlich den ventrikulären Charakter.

Figg. 206 und 208, von denen die letztere ein Kammervenenpuls ist, die erstere aus Vorhofs- und Carotiszacken besteht. Diese Ähnlichkeit hat gewiss manche Beobachter zu falschen Schlussfolgerungen verleitet.

§ 172. **Auch die Grösse der Vorhofswelle unterliegt beträchtlichen Schwankungen.** Ist die Vene unmittelbar vor dem Auftreten der Welle bereits gefüllt, so fällt die Welle klein aus (z. B. Figg. 199 und 200). Andererseits kann sie gross und kräftig sein wie in Figg. 179 und 207. Aus solchen Grössenunterschieden lassen sich keinerlei Schlüsse ableiten. Wenn man auch als allgemeine Regel hinstellen kann, dass eine grosse und deutlich abgesetzte Vorhofswelle auf einen zwar ausgedehnten, aber kräftig sich kontrahierenden Vorhof schliessen lässt.

§ 173. **Die Bedeutung der Senkungen** x und y besteht darin, dass sie den Beginn der Vorhofsdiastole (x) bezw. der Kammerdiastole (y) angeben. Ist der Puls verlangsamt, wie in den Figg. 199 und 200, so sind beide Senkungen gut ausgesprochen. Steigt die Herzfrequenz, so wird die Senkung y, wie oben beschrieben, von dem Eintritt der Vorhofssystole abgeschnitten und ist bei beschleunigten Pulsen nicht mehr zu sehen (Figg. 206 und 207), während die Senkung x in diesen Kurven gut zu sehen ist. Der Grund liegt darin, dass, solange der Vorhof gut funktioniert, auch seine Diastole die Halsvene gut entleert, weshalb der starke Abfall in der Kurve. Die Kammersenkung dagegen muss mit der Zunahme der Pulszahl kleiner werden und schliesslich verschwinden, weil während der abgekürzten Kammerdiastole der



Fig. 209. Jugularis und Radialis. Die Kleinheit der vorhofsdiastolischen Senkung x zeigt das Erlahmen des überdehnten Vorhofs an.

diastolisch erweiterte Vorhof alles einströmende Blut aufnimmt.

Betrachten wir dagegen jene Fälle, wo der Vorhof allmählich nachlässt und schliesslich erlahmt, so finden wir ein ständiges Kleinerwerden und schliessliches Verschwinden der Senkung x, welche die Vorhofsdiastole wiedergibt, weil der dilatierte Vorhof, der in der Systole nur schwache Kontraktionen macht, in der Diastole den Venen nur wenig Blut abnehmen kann. So erkennen wir den insufficienten Vorhof nicht nur an der kleinen Hebung, sondern an der kleinen Senkung. In Fig. 209 steht die Geringfügigkeit der Senkung x in lebhaftem Gegensatz zu der Senkung y. Bei der Sektion des Patienten, von dem diese Kurve stammt, fand sich eine enorme Dehnung des rechten Vorhofs

mit starker Dilatation der beiden atrioventrikulären Ostien. Hier war zur Zeit wo der Patient starb, der Vorhof sichtlich dem völligen Versagen nahe gewesen.

Man kann als allgemein gültigen Satz aussprechen, dass, wenn die kammerdiastolische Senkung *y* die vorhofsdiastolische Senkung *x* übertrifft, eine hochgradige Dilatation des rechten Herzens mit Schwäche des Vorhofes vorliegt. Gute Belege hierfür bieten auch die Venenpulskurven der Fälle, wo sich der Vorhof von seiner Lähmung wieder erholt (Figg. 212—217), und bei akuter Herzdilatation.

§ 174. Für den **Verlauf der Kammerwelle** sind noch einige weitere bemerkenswerte Details nachzutragen. Wo eine solche Welle nur auftritt, **dauert sie in der Herzperiode länger an, als die Austreibungszeit der Kammer** *E* **dauert,** d. h. sie erstreckt sich in den postsphygmischen Abschnitt hinein, ähnlich der Drucksteigerung im Vorhof (s. Fig. 176). Dieses Verhalten lässt sich ebensowohl erkennen, wo die Welle beim aurikulären Typus in ihrer rudimentärsten Form auftritt, wie da, wo die Kammerwelle den Venenpuls allein ausmacht. So bedeuten in Fig. 179 die Abschnitte *E* und *E'* für den Carotispuls wie für den Jugularispuls die Austreibungszeit der Kammer. Im Carotispuls fällt das Ende von *E* nahezu mit der Aortensenkung, d. i. mit dem Augenblick des Schlusses der Aortenklappen, zusammen; aus der Kammer tritt kein Tropfen Blut mehr in die Arterie und der arterielle Blutdruck fällt ab (bis die dikrote Elevation den Abfall vorübergehend aufhält). Die Kurve des Venenpulses dagegen fährt unmittelbar hinter diesem Punkte deutlich zu steigen fort.. In manchen Kurven, wie z. B. Figg. 177 und 178, beginnt der Anstieg der Kammerwelle überhaupt erst nach dem Schluss der Semilunarklappen. In vielen Fällen von Venenpuls aurikulären Typs zerfällt die Kammerwelle, durch einen kleinen Sattel geteilt, in zwei Wellen, deren letzte nach dem Schluss der Semilunarklappen einsetzt. (Figg. 179, 191, 199, besonders schön 200 und 201).

§ 175. Zunächst muss ich dem Einwand entgegnen, der Sattel auf der Kammerwelle könnte auf einen instrumentellen Fehler zurückzuführen sein. Dass dem nicht so ist, ergibt sich aus der Erwägung, wie konstant dieser Sattel unter den verschiedenartigsten Bedingungen zu einem ganz bestimmten Zeit-

moment bleibt. So erscheint in Fig. 200, wo die Kammerwelle nach den Einflüssen der Atmung an Grösse wechselt, der Sattel zwar in verschiedenem Höhenabstand von der Fusslinie, hält aber seine zeitliche Stellung genau fest. Ich habe ihn auch in den Kurven nachgewiesen, welche ich mit direkt aufgelegter Feder aufgenommen habe, und er findet sich auch oft in Kurven, welche mit anderen Registriermethoden aufgenommen sind.

§ 176. **Welche Kraft ist es nun, die nach Schluss der Pulmonalklappen die Kammerwelle noch einmal zum Ansteigen bringt?** In Figg. 210 und 272 ist die Welle *v* zum Beispiel sehr gross, steigt steil an und beschränkt sich fast ausschliesslich auf den Zeitabschnitt nach Aufhören des Blutausströmens durch die Pulmonalklappe. Gehen wir auf die Tafel Fig. 176 zurück. Nach Ablauf des Abschnittes *E* kann nur noch der

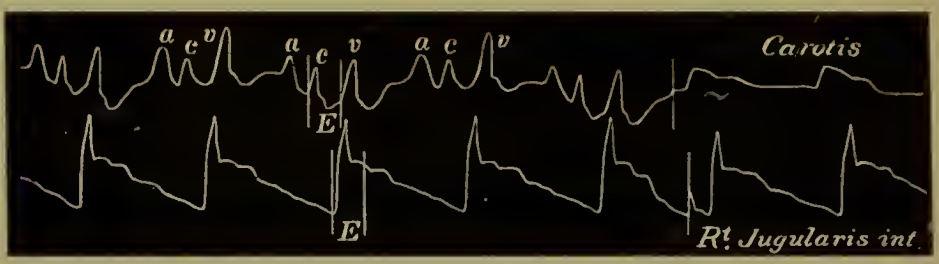

Fig. 210. Jugularis und Radialis. Rasches starkes Ansteigen der Kammerwelle in der postsphygmischen Periode.

Kammerdruck eine Wirkung ausüben. Wenn auch im Sinken begriffen, ist er immer noch hoch; zwar nicht mehr hoch genug, um den Aortendruck, wohl aber den intravenösen Druck zu überwinden, d. h. seinen Inhalt rückwärts gegen Vorhof und Venensystem zu treiben. In solchen Fällen strömt das Blut während der Systole nach zwei Richtungen; hört die Möglichkeit des Ausströmens nach vorwärts plötzlich auf, so nimmt der rückwärts gerichtete Strom plötzlich zu. Die Dauer dieses Zeitabschnittes ist äusserst gering; aber die rückläufige Welle dauert auch nicht länger und fällt genau damit zusammen. — Für diese Auffassung spricht noch ein anderer Umstand, nämlich die erhebliche Grössenzunahme, welche diese Welle im Venenpuls ventrikulärer Form erfährt, sobald eine prämature Systole vorkommt. In Fig. 225 entspricht der vierte Spitzenstoss einer solchen prämaturen

Systole; die entsprechende Welle im Bulbus jugularis ist, wiewohl kürzer, dennoch höher als die anderen. Die Erscheinung lässt sich so erklären, dass während einer prämaturen Kammersystole wenig oder kein Blut in die Pulmonalis übertreten kann; die Kontraktion der Kammer, wiewohl schwächer, wirft also ihren ganzen Inhalt nach dem Venensystem zurück.

Dieser Erklärungsmodus befriedigt mich zwar nicht durchaus, ist aber der einzige, mit dem ich mich einigermassen zufrieden geben kann.

Kapitel XX.

Die Lähmung des Vorhofs und die ventrikuläre Form des Venenpulses (Kammervenenpuls).

Die Lähmung der Vorhöfe. — Das Verschwinden präsystolischer Geräusche. — Die Lähmung des linken Vorhofs. — Die Welle des Kammervenenpulses kommt zeitlich früher als die systolische Welle im Arterienpuls. — Der Kammervenenpuls gibt den Ablauf der Druckschwankungen in der rechten Kammer wieder. — Der Venenpuls als Gradmesser der venösen Blutstauung. — Der postsphygmische Abschnitt der Kammerwelle als konstantestes Element der Kurve.

§ 177. Wie bereits erwähnt, ist die ventrikuläre Welle in geringerem Grade auch im aurikulären Venenpulse nachzuweisen. Die von der Kammer ausgehende rückläufige Welle erreicht die Vene nicht ganz, weil der erschlaffende Vorhof ihren ersten Teil aufnimmt; sie erscheint in der Vene, nachdem die Vorkammer sich angefüllt hat. Erst wenn der Vorhof allmählich erlahmt, kommt es dahin, dass er sich nie völlig entleert. Damit verliert auch die Diastole des Vorhofs an Wirksamkeit, die Kammerwelle wird grösser und nimmt immer mehr von der Zeit ein, welche von der Vorhofsdiastole ausgefüllt sein sollte. Diese Grössenzunahme der Kammerwelle ist oben bereits besprochen und in Fig. 182 schematisch dargestellt worden.

§ 178. An diesem Anwachsen der Kammerwelle mit Abnahme und Verschwinden der Vorhofswelle erkennt man die **Lähmung des Vorhofs.** Nun gilt das Herzohr von jeher als der Teil des Herzens, der seine Kontraktion zu allerletzt einstelle, als ultimum moriens, so dass die Auffassung, ein Kranker könne ohne funktionsfähigen Vorhof zu leben fortfahren, einen

neuen Gesichtspunkt für die Herzpathologie darstellt und zu seiner Begründung besonderen Eingehens bedarf.

Wie sich die Abnahme der Vorhofswelle mit Zunahme der Kammerwelle bei stetig zunehmender Herzinsufficienz an einem Patienten verfolgen und wie sich die enorme Dilatation des



Fig. 211. Radialis, Carotis und Jugularis während Kompensationsstörung eines Herzfehlers. Der Venenpuls ist ventrikulär (systolisch), der Vorhof ist funktionsunfähig.



Fig. 212. Vom gleichen Falle, nach beginnender Kräftigung des Herzens. Die kleine präsystolische Welle *a* rührt von dem wieder arbeitenden Vorhof her.

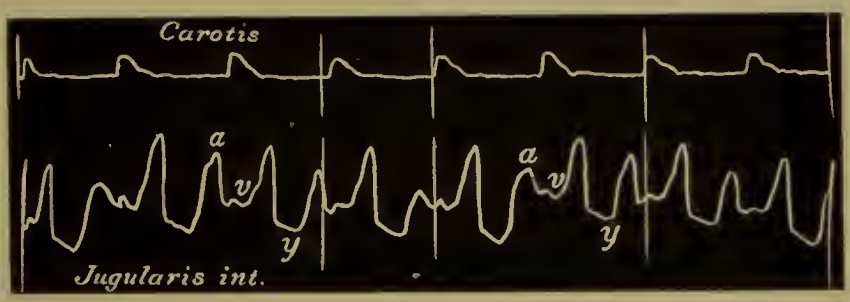

Fig. 213. Vom gleichen Falle nach Wiederherstellung der Kompensation. Die aurikuläre Welle ist wieder die grössere.

Vorhofs, die Überdehnung seiner Wandung, post mortem nachweisen lässt, habe ich oben ausgeführt (Figg. 183—186). Gelegentlich ist es mir auch möglich gewesen, das Wiedererstarken des Vorhofs zu verfolgen. Jeder erfahrene Beobachter kennt die Zustände schwerster Kompensationsstörung mit Zunahme der Herzdämpfung, welche im Verlauf von Mitralfehlern vorkommen

können. Zuweilen sieht man während dieser Zeit ein vorher vorhandenes präsystolisches Geräusch verschwinden und erst mit der Wiederherstellung wieder erscheinen. Die landläufige Erklärung für diese Vorgänge ist, dass die dilatierte rechte Herzhälfte die linke Kammer von der Brustwand abdränge und dass hierdurch das Geräusch unhörbar werde, um erst bei der Wiederkehr des früheren Zustandes mit dem Wieder-

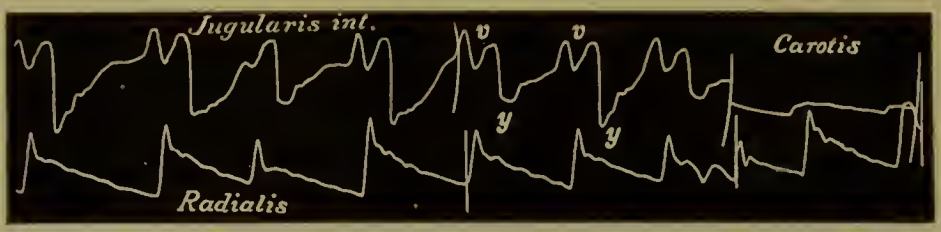

Fig. 214. Kompensationsstörung bei Herzfehler. Der Venenpuls ist ventrikulär, der Vorhof arbeitet nicht.

vorrücken der linken Kammer wieder zu erscheinen. Meiner Auffassung nach erklärt sich die Sache anders, nämlich so, dass während der Zeit der Herzinsufficienz der Vorhof überdehnt wird und zu arbeiten aufhört, aber mit dem Wiedereintritt der Kompensation seine Kontraktionsfähigkeit wiedergewinnt. Fig. 211 stammt von einem solchen Falle. Man bemerkt, dass die Vorhofswelle fehlt, die Venenpulswelle mit der arteriellen Austreibungszeit E der Kammer zusammenfällt. Sobald der Zustand



Fig. 215. Vom gleichen Falle nach der Wiederherstellung. Grosse aurikuläre Welle.

sich besserte, und die Herzdämpfung zurückging, trat im Venenpuls eine zweite, vorläufig noch kleine Welle a auf, welche Kontraktionen des Vorhofs anzeigte (Fig. 212). In dem Masse als die Besserung fortfuhr, zeigte die Kurve eine immer grössere Vorhofswelle (Fig. 213). Ähnlich verhält sich Fig. 214 zu Fig. 215, von welchen die erstere während hochgradiger Herzschwäche, die letztere nach deren Überwindung aufgenommen ist. Für

mich besteht kein Zweifel, dass in diesem Falle eine Lähmung des Vorhofs vorübergegangen ist, und dass nach nochmaliger Kompensationstsörung die Vorhofswelle verschwunden bleiben würde. — Ein anderer Patient hatte, als ich ihn im Mai 1892 zum ersten Male sah, einen schwachen Venenpuls aurikulären Typs (Fig. 216). Nach einer Kompensationsstörung im Juli 1892 nahm der Venenpuls ventrikuläre Form an mit vereinzelten



Fig. 216. Schwacher Jugularvenenpuls aurikulären Typs.

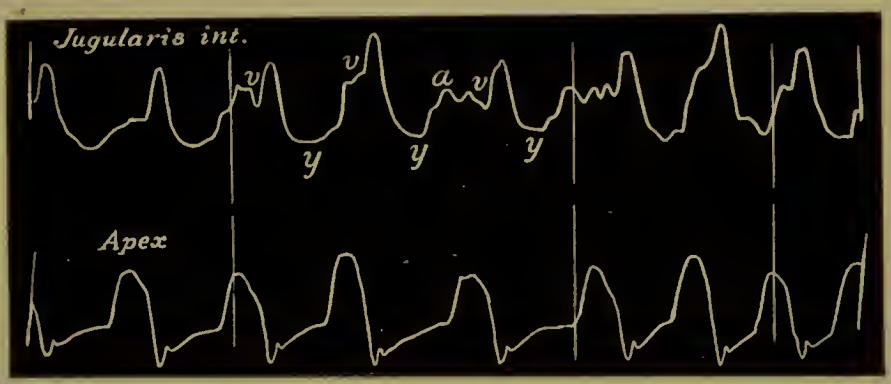

Fig. 217. Jugularvenenpuls mit Spitzenstoss, vom gleichen Falle wie Fig. 216 nach gestörter Kompensation. Die Vorhofswelle *a* tritt nur gelegentlich auf.

kleinen Vorhofswellen (*a*, Fig. 217). Vom folgenden Jahr an war die letztere verschwunden, und bis zu dem im Jahre 1900 erfolgten Tode bestand ausnahmslos Kammervenenpuls.

§ 179. In Fällen, **wo ein reiner Kammervenenpuls bestand (Vorhofslähmung!), habe ich niemals ein präsystolisches Geräusch gehört.** Ich habe meine Notizen sorgfältig durchmustert und ein präsystolisches Geräusch nicht einmal da notiert gefunden, wo bei der Autopsie eine deutliche Stenose des Mitralostiums festgestellt wurde, Verhältnisse, auf die ich bereits oben bei Erörterung der Figg. 183—186 zu sprechen gekommen war. Auch zu einer anderen selteneren Beobachtung fand ich den Schlüssel,

nachdem ich die Erscheinungen der Vorhofslähmung kennen gelernt hatte. Ich pflege unter die Pulskurven zuweilen Zeichen anzubringen, welche das Verhalten der Geräusche wiedergeben sollen. So nahm ich einmal im Jahre 1894 einen sehr verlangsamten Puls auf, unter dem ich neben einem systolischen Geräusch ein langes Geräusch markierte, das in die Herzpause fiel. Der Venenpuls (Fig. 296) war rein ventrikulär. In die

Fig. 218. Mitralstenose. Spitzenstoss und Radialpuls mit markierten Herztönen, systolischem und diastolischem Geräusch. Die prämaturen Systolen sind in der Herzspitzenkurve, aber nicht in der Pulskurve zu sehen.

Zeit der Vorhofssystole fiel weder eine Pulswelle noch ein Geräusch. Post mortem fand sich Mitralstenose mit erheblicher Dilatation der Vorhöfe. Ich konnte mir damals die Erscheinung nicht erklären und legte die Kurve bei Seite, bis ich im Jahre 1899 genau denselben Befund wieder einmal entdeckte und zu folgender Erklärung kam: Erstlich fehlt ein präsystolisches (d. i. vorhofssystolisches) Geräusch trotz der deutlichen Mitralstenose, weil der Vorhof nicht arbeitet. Zweitens, das lange diastolische

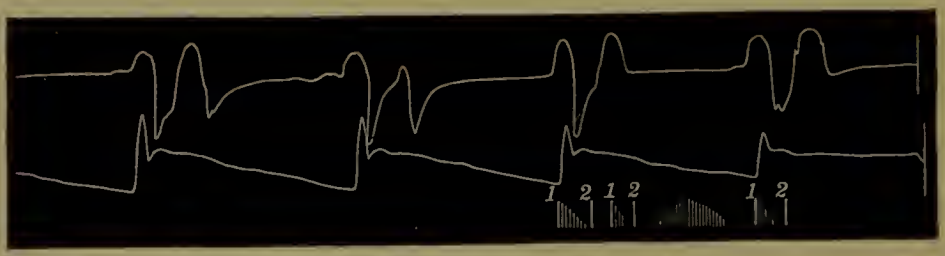

Fig. 219 Ähnliches Verhalten wie in Fig. 218.

Geräusch entsteht so, dass aus dem erweiterten gelähmten Vorhof durch das verengerte Mitralostium das Blut vermöge der Kammerdiastole einströmt. Es ist das nämliche diastolische Geräusch, welches bei Mitralstenosen öfters vorkommt und in das präsystolische (vorhofssystolische) Geräusch und den ersten Ton übergeht. Das letztere Geräusch hatte hier gefehlt.

§ 180. Ich habe bisher stillschweigend angenommen, dass, **wo im Venenpulse die Vorhofswelle fehlt, auch der linke Vorhof**

gelähmt sei. Für den linken Vorhof steht der Beweis noch aus. Nun lässt sich auf das Verhalten des rechten Vorhofs aus dem Venenpuls schliessen; als Beweis für die Tätigkeit des linken Vorhofs gilt das Bestehen des präsystolischen Geräuschs. Verschwinden beide Äusserungen gleichzeitig, so spricht das für eine gleichzeitige Arbeitseinstellung beider Herzteile. Ich habe aber für die Neigung der Vorhöfe, ihre Tätigkeit beiderseits einzustellen, sobald der eine erlahmt, eine Beobachtung anzuführen. Die Patientin, von der Fig. 179 stammt, hatte einen so stark erweiterten pulsierenden Bulbus jugularis, dass die Pulsation auf mehrere Meter Entfernung sichtbar war und zwar während meiner fünfjährigen Beobachtung andauernd, bis wenige Tage vor ihrem Tode. An der Herzspitze bestand ein lautes präsystolisches Geräusch, in späteren Zeiten ein zweites präsystolisches über der Mitte des Brustbeins. Kurze Zeit vor ihrem Tode — nachdem sie mehrere Anfälle von Angina pectoris durchgemacht hatte — entdeckte sie eines Tages selbst, dass die Pulsation am Halse aufgehört hatte. Bei der genaueren Untersuchung fand sich, dass tatsächlich die Schwellung der Jugularis verschwunden, dass der bis dahin deutliche Leberpuls verschwunden, und dass weder über der Spitze noch über dem Sternum ein präsystolisches Geräusch mehr zu hören war. Dagegen war die Herztätigkeit zum erstenmal unregelmässig geworden und blieb es dauernd. Drei Tage nach dieser Feststellung starb die Patientin. Die Autopsie ergab: Mitralstenose und Tricuspidalstenose; das rechte Herzohr völlig erfüllt von einem weissen, teilweise organisierten Coagulum von der Grösse einer grossen Walnuss. Die Entstehung dieses Thrombus muss ersichtlich zur Lähmung des rechten Vorhofs geführt haben, die sich durch Verschwinden der Venen- und Leberpulsation und des präsystolischen Tricuspidalgeräusches anzeigte, während das gleichzeitige Verschwinden des vorher ausserordentlich deutlichen präsystolischen Mitralgeräusches die Arbeitseinstellung des linken Vorhofs verriet.

Ich bin mir wohl bewusst, dass diese Beobachtung zu einem absoluten Nachweis der Arbeitseinstellung der Vorhöfe nicht hinreicht. Aber ich finde die Erklärung so befriedigend, dass ich sie als einzig mögliche nicht zurückhalten will.

§ 181. Eine besondere Besprechung verdient noch die Erscheinung, dass die **Kammerwelle im Venenpuls früher auftreten**

kann als die systolische Welle im Arterienpuls. Insofern die eine von der Systole des rechten, die andere von der Systole des linken Ventrikels ausgeht, sollte man erwarten, beide dieselbe zeitliche Beziehung zur Herzkontraktion einnehmen zu sehen. Demgegenüber bleibt zu bedenken, dass die Systole der

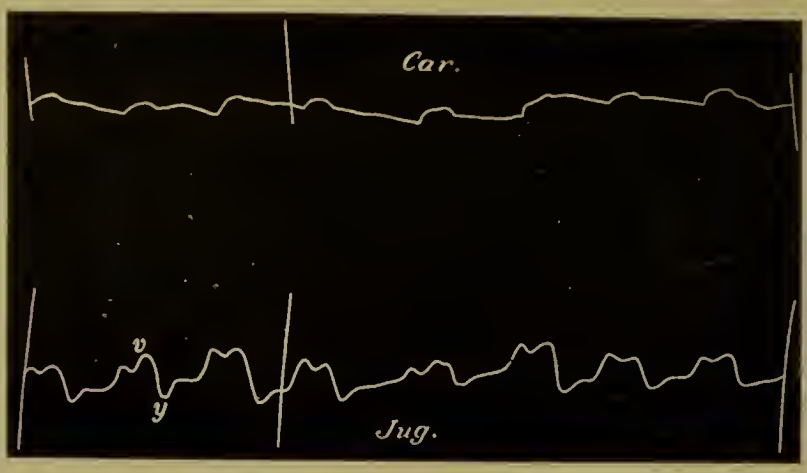

Fig. 220. Jugularis und Carotis. Venenpuls ventrikulärer Form. Die systolische Welle in der Vene tritt früher auf und hält länger an als die in der Arterie.

linken Kammer den hohen Blutdruck der Aorta, die Systole der rechten Kammer den schwachen Druck der Vorkammer zu überwinden hat. Die linke Kammer kann die Aortenklappen nicht eher heben, als bis sich ihr Druck über denjenigen der Aorta erhoben hat, so dass also vom Beginne der Kammersystole bis zum Erscheinen des Arterienpulses ein kleiner Zeitteil, der

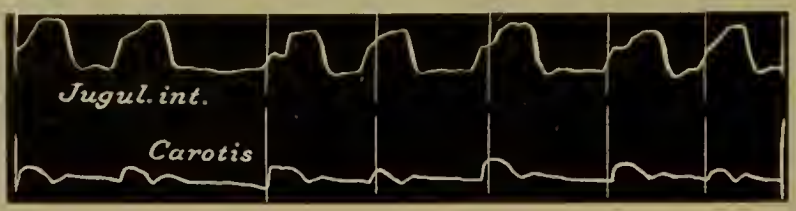

Fig. 221. Siehe Fig. 220.

präsphygmische Abschnitt, verstreichen muss. Indem die rechte Kammer nur den geringen Innendruck des Vorhofs zu überwinden hat, erscheint die Venenpulswelle in gleichem Augenblick, wo die Kammer sich kontrahiert. In Figg. 220 und 221, Venenpulskurven ventrikulären Typs, sieht man die venöse Pulswelle zeitiger einsetzen als diejenigen in der Carotis. Die Zeit-

differenz ist sehr gering, aber deutlich, und entspricht dem präsphygmischen Abschnitt der Herzperiode. In Fig. 222, wo der Venenpuls mit dem Spitzenstoss gleichzeitig aufgenommen ist, sieht man zwei gleichzeitig einsetzende Bewegungen. Die

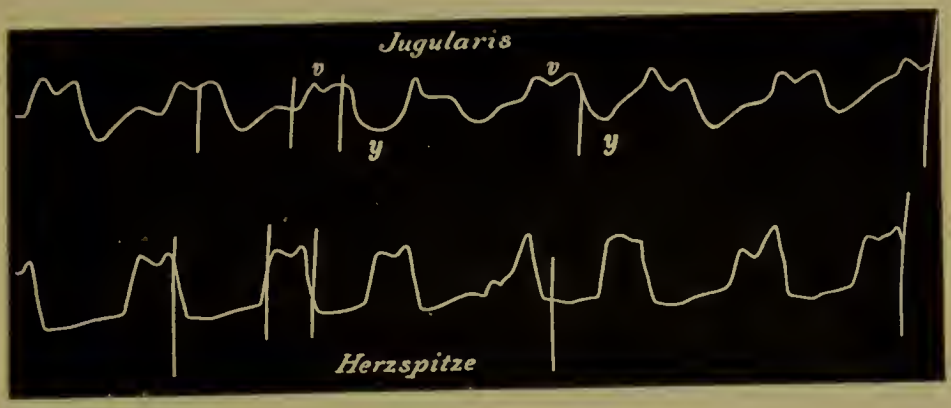

Fig. 222. Jugularis und Herzspitzenstoss. Jugularispuls ventrikulärer Form; die Welle zeigt ganz ähnlichen Verlauf wie die Spitzenstosskurve.

geringe Zeitdifferenz zu Ungunsten der Venenpulswelle (s. auch Figg. 180, 181 und § 154) erklärt sich aus der Entfernung vom Herzen zum Halse.

§ 182. So zeigt in allen Venenpulsen ventrikulären Typs die Welle früheren Beginn und längere Dauer als die arterielle Welle. Ihr Verlauf entspricht etwa demjenigen der Spitzenstosskurve, welche dem Kammerdruck parallel geht. Da sich die Zunahme des Kammerdrucks in diesen Fällen durch das erweiterte Tricuspidalostium direkt auf das Venensystem überträgt, ist die Übereinstimmung verständlich. Die Verlängerung der Venenpulswelle über das Schliessen der Semilunarklappen hinaus fand bereits oben (§§ 174—176) ihre Erklärung aus dem Andauern des Kammerdruckes über den Klappenschluss hinaus. **Der Kammervenenpuls gibt also den Ablauf aller Druckschwankungen in der rechten Kammer wieder.** Das trifft bestimmt zu für die grosse Schwankung von Systole zu Diastole, trifft fast ganz zu für Systolen wie in Figg. 180 u. 181, trifft bedingt zu für Systolen wie in Fig. 225. In den beiden letzten Fällen machen sich neben dem Kammerdruck noch andere Einflüsse geltend, welche in § 176 und in § 236 ihre Besprechung finden.

§ 183. An Venenpulsen und Leberpulsen ventrikulären Typs erkennt man ausser der Welle auch eine Senkung. **In**

der Senkung, welche der Abfuhr des Blutes aus den Venen während der Kammerdiastole entspricht, kommt der Grad der Stauung im rechten Herzen zum Ausdruck. Ist die Stauung nicht so hochgradig, dass die Halsvene auch während der Kammerdiastole geschwellt bleibt, so kann der Abfall in steiler Linie erfolgen, wie in Fig. 221. Ist die rechte Herzhälfte hochgradig dilatiert, so ist die diastolische Senkung nur gering, und der Schreibhebel beginnt schon bald wieder zu steigen. Besonders deutlich lässt sich das übersehen, wenn hochgradige Stauung und verlangsamte Herzaktion zusammentreffen (Fig. 223). Die allmähliche Hebung des Zeigers, welche dicht hinter dem



Fig. 223. Jugularvenenpuls. Die Wiederanfüllung der Venen, $y-v$.

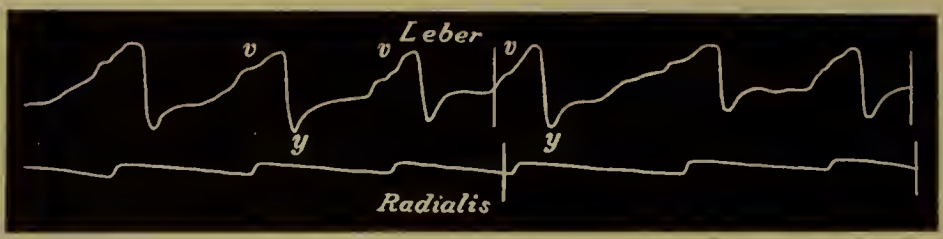

Fig. 224. Leberpuls. $y—v$ wie in Fig. 223.

Fusspunkt der Kurve wieder einsetzt, zeigt das Anschwellen der Vene als Ausdruck der Blutstauung, der superponierte Gipfel v die eigentliche Pulswelle an. y bis v, die Stauung in der Vene, setzt eine so hochgradige Dilatation der rechten Kammer voraus, dass dieselbe bereits einige Zeit vor Einsetzen der Kontraktion gefüllt gewesen sein muss. Gleiches Verhalten zeigt der Leberpuls (Fig. 224). Ähnliche Verhältnisse finden sich auch in den langen Pausen nach prämaturen Schlägen (Fig. 181).

§ 184. **Gerade der postsphygmische Anteil ist das beständigste Element der Kammerwelle.** In vielen Kurven aurikulären Typs ist eine Kammerwelle nur durch ein Anteilchen angedeutet, welches nach Schluss der Semilunarklappen auftritt;

wird die Kammerwelle dann grösser, so wächst sie durch Übergreifen nach vorn (s. auch Fig. 182). Wenn Venenpuls und Leberpuls von rein ventrikulärer Form sind, ist der spätere Ab-

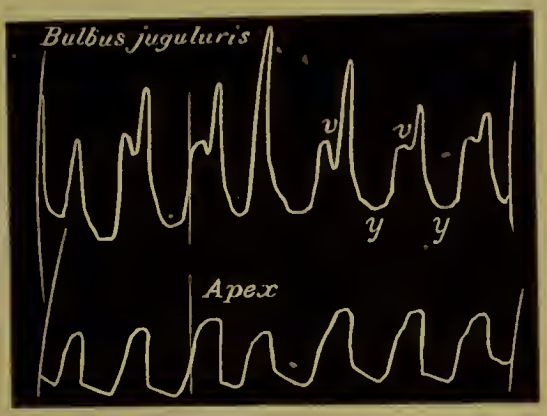

Fig. 225. Jugularis und Herzspitze; unregelmässige Herzaktion. Anschwellung der (ventrikulären) Venenpulswelle postsphygmisch. Verstärkung derselben bei prämaturen Herzschlägen.



Fig. 226. Jugularis und Carotis. Der postsphygmische Anteil des Venenpulses ist der konstantere.

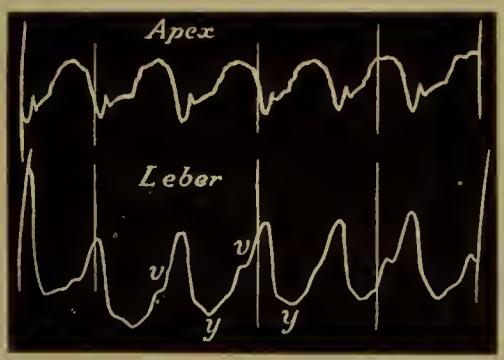

Fig. 227. Herzspitzenstoss und Leberpuls. Der höhere Abschnitt der Leberpulswelle fällt in die postsphygmische Periode der Herzkontraktion.

schnitt immer deutlicher, ja in manchen Fällen um ein Bedeutendes höher, z. B. in Fig. 225. Im Leberpuls beginnt die Kammerwelle mit dem Schwellen des Organs als schräger An-

stieg, an den sich dann die postsphygmische Erhebung unvermittelt und steil anschliessen kann (Fig. 227). — Die Beständigkeit gerade dieses Kurvenanteils wird durch Fig. 226 gut illustriert. Bei diesem Patienten verschwand der Venenpuls zuweilen völlig; erst bei angehaltenem Atem staute sich das Blut in den Venen an, und der Puls trat wieder zu Tage. Das erste Anzeichen seines Erscheinens war dann das Wiederkommen der postsphygmischen Portion. Man sieht in der Figur sowohl doppelwellige wie einwellige Pulse. Die ersteren während der Exspiration, die letzteren während der Inspiration. Die eine Welle tritt dann immer erst nach Schluss der Semilunarklappen auf. Der Leberpuls Fig. 227 stammt von demselben Patienten.

Kapitel XXI.

Stauungsleber und Leberpuls.

Nachweis der Leberhyperämie. — Ursachen der Leberhyperämie. — Konstanz des Leberpulses. — Beziehung zwischen Leberpuls und Venenpuls. — Die beiden Formen des Leberpulses. — Vorhofsleberpuls ein Symptom der Tricuspidalstenose. — Mitgeteilte Leberbewegungen.

---

§ 185. Das Verhalten der Leber bei Kreislaufstörungen verdient eingehendere Aufmerksamkeit als ihr gewöhnlich zu teil wird. Allein das Volum des Organs bietet oft wertvollere Aufschlüsse über den Zustand des Kreislaufes als die Beobachtung des Herzens selbst.

§ 186. **Zum Nachweis der Vergrösserung der Leber** (so leicht er nach dem Wortlaute der Lehrbücher zu sein scheint), können die gebräuchlichen Methoden im Stiche lassen. Ist die Bauchwand schlaff und frei von Ödem, und besteht kein Meteorismus, dann kann der Nachweis der Vergrösserung allerdings leicht sein. Aber für die Mehrzahl gerade unserer Fälle treffen diese Vorbedingungen leider öfter nicht zu, und die Bestimmung der Lebergrenze wird zu einer besonders schwierigen Aufgabe. So findet sich als recht häufige Begleiterscheinung der Leberschwellung eine grosse Empfindlichkeit der überliegenden Bauchwandung; nicht nur die Haut und das Unterhautgewebe, sondern auch die Bauchmuskeln sind oft ausserordentlich empfindlich. Sobald man einen Druck ausübt, werden sie gespannt und hart. Die Resistenz wird dann oft auf die Leber selbst bezogen; dass aber die Empfindlichkeit nicht in der Leber selbst sitzt, lässt sich nachweisen, wenn man vorsichtig die Muskulatur für

sich kneift. Ferner ist von Wichtigkeit, dass diese Empfindlichkeit die Grenzen der Leber weit überschreitet. Das Bestehen dieser ausgedehnten hyperästhetischen Zone gehört geradezu zu den häufigeren diagnostischen Zeichen der Leberschwellung [1]). Dieser Kontraktionszustand der Bauchmuskeln erschwert nicht nur die Palpation, sondern auch die genaue perkutorische Bestimmung der Leberdämpfung; die Abgrenzung gegen den tympanitischen Darmschall wird unsicher. Behutsame und zarte Palpation führt da immer noch weiter. Kann man auch keinen scharfen Leberrand fühlen, so verrät sich die Vergrösserung des Organs durch ein besonderes Resistenzgefühl. Besteht Ascites, so kann man das von der Bauchwand abgedrängte Organ durch stossweise Palpation erkennen. Auch ist es nützlich, die Leber durch die dahintergelegte Hand nach vorn zu schieben, während die andere von vorn palpiert. Aber all diese Methoden können im Stich lassen; Ascites oder meteoristische Auftreibung des Abdomens, Widerstand der Bauchwand können alle Bemühungen vereiteln. Gerade in solchen Fällen hat sich mir die Prüfung auf Pulsation bewährt, indem ich meinen Leberrezeptor fest und behutsam so lange an verschiedenen Stellen in die Bauchwand eindrückte, bis ich am Ausschlag des Zeigers erkannte, dass er sich direkt unterhalb des pulsierenden Randes befand.

§ 187. **Was die Entstehung der Leberhyperaemie** anbetrifft, so ist meiner Erfahrung nach in der Mehrzahl der Fälle Herzinsufficienz infolge organischer Klappenveränderung die Ursache. Nach Erkrankungen des Herzmuskels ist sie jedenfalls viel seltener. Während Steel (52) sie als Symptom der alkoholischen Herzdegeneration bezeichnet, habe ich sie nur in einer Anzahl sehr fortgeschrittener derartiger Fälle gesehen. Auch bei hochgradiger Herzerweiterung infolge adhaesiver Pericarditis kommt sie vor; über ihr Vorkommen bei Herzerweiterung anderer Provenienz habe ich keine persönliche Erfahrung.

§ 188. **In allen Fällen von Leberschwellung nach Klappenfehlern konnte ich auch Pulsation der Leber nachweisen.** In Fällen mit sehr augenfälliger Vergrösserung und weichen Bauchdecken war diese Pulsation leicht zu erkennen. Die aufgelegte

---

[1]) Anm. Ich verweise hierzu auf des Verfassers interessanten Aufsatz: Mackenzie, Pain. „Brain“ 1902. Der Übersetzer.

Hand wurde gehoben. Aber in der grossen Mehrzahl der Fälle musste ich den Leberrezeptor in der oben beschriebenen Weise (§ 9) dazu anwenden. Ist ein Leberpuls einmal nachgewiesen, so ist es fraglich, ob er jemals wieder verschwinden kann. Selbst wo nach einem Anfalle von Herzinsufficienz die Leberschwellung wieder zurückging, so dass das Organ allen üblichen Untersuchungsmethoden normal erschien, selbst da bin ich stets im stande gewesen, das Weiterbestehen der Pulsation instrumentell nachzuweisen. Insofern ist der Leberpuls, wenn er einmal vorhanden war, ein beständigeres Symptom als der Venenpuls, welch letzterer für lange Zeiten wieder verschwinden kann.

§ 189. **Die Beziehung zwischen Leberpuls und Jugularvenenpuls ist eine ausserordentlich enge.** In manchen Fällen hochgradiger Leberschwellung lässt sich dies sehr schön nachweisen, wenn man vorsichtig einen starken Druck auf die Leber ausübt; man sieht alsdann die Halsvene stärker anschwellen und schwächer pulsieren, weil ihre diastolische Entleerung erschwert wird; Fig. 228 bietet ein gutes Beispiel dafür. Nach drei Jugularispulswellen wurde die Leber komprimiert; sofort schwoll die Vene an, und die Exkursion der Wellen nahm erheblich ab. Ohne Zweifel war die Ursache die, dass das aus der Leber verdrängte Blut die Stauung im rechten Herzen und in der oberen Hohlvene vermehrte. Gewöhnlich verursacht ein solcher Druck auf die Leber auch vermehrte Dyspnoe.



Fig. 228. Pulskurve von der Jugularis interna. Nach den drei grossen Wellen Kompression der Leber.

§ 190. Die Pulsationen der Leber lassen sich gleich den Venenpulsen in zwei Gruppen unterscheiden, einen Kammertypus und einen Vorhofstypus. Sind Leberpuls und Venenpuls bei einem Individuum gleichzeitig vorhanden, so zeigen beide Pulsationen unweigerlich und ausnahmslos die gleiche Form. Das lässt sich nicht anders erwarten, wenn man die Ursache der Differenz der Pulsformen im Auge behält; denn die rückläufigen Blutwellen müssen sich in der oberen und in der unteren Hohlvene in gleicher Weise ausbreiten. Indessen können sehr wohl rückläufige Wellen in die untere Hohlvene gelangen, ohne dass es notwendig zu einem

Pulsieren der Leber kommen müsste. Bei funktionellen Kreislaufstörungen sind die rückläufigen Blutwellen zu schwach, um einen Leberpuls zu erzeugen (§ 162). Die meisten Fälle mit Vorhofsvenenpuls zeigen niemals die geringste Andeutung von Leberpuls. Die häufigste Ursache der Leberpulse beider Formen ist der in seiner Kompensation gestörte Klappenfehler. Hier ist der Herzmuskel durch den erhöhten Kreislaufswiderstand hypertrophisch geworden. Wird der Vorhof gelähmt und das gedehnte Tricuspidalostium insufficient, so treibt der hypertrophische Kammermuskel die rückläufigen Wellen mit weit grösserer Kraft, als sie der dünnwandige Vorhof ausüben kann, gegen die Leber. Manchmal mit so erheblicher Kraft, dass die aufgelegte Hand deutlich mit jeder Herzkontraktion gehoben wird und der Schreibhebel ganz gewaltige Ausschläge macht (Fig. 229).



Fig. 229. Herzspitzenstoss und Leberpuls. Der stark pulsierende Leberrand stand unterhalb des Nabels.

§ 191. So häufig, bei alten schweren Mitralfehlern, der ventrikuläre Leberpuls ist, so selten findet sich die Vorhofsform. **Der Leberpuls aurikulären Charakters scheint nur bei Tricuspidalstenose vorzukommen.** Hier, wo zuvor eine Hypertrophie des Vorhofs sich herausgebildet hatte, sind auch die vom Vorhof ausgehenden rückläufigen Wellen kräftig genug, die Leber pulsieren zu machen. In allen Fällen aurikulären Leberpulses, deren Sektion ich vornehmen konnte, (7 im ganzen), ist neben Mitral- und Aortenfehlern stets auch eine Tricuspidalstenose vorhanden gewesen. Der Vorhof war in seiner Anstrengung, den Widerstand des verengten Tricuspidalostiums zu überwinden, stark hypertrophisch geworden. Beiläufig bemerkt, ist Tricuspidalstenose im Leben selten diagnostizierbar, nur bei zwei von meinen Fällen war ein präsystolisches Geräusch über der Mitte des Sternums wahrnehmbar gewesen, und bei einem derselben auch nur einige Tage vor dem Tode. Bei vier meiner Patienten konnte ich das Vorhandensein einer Tricuspidalstenose aus dem lange beobachteten präsystolischen Leberpuls bereits während des Lebens

mit Sicherheit voraussagen. Wiewohl meine Vorhersage sich bestätigte, so würde ich doch eine Verallgemeinerung noch nicht wagen.

§ 192. Der Leberpuls zeigt gegen den Venenpuls **einige Unterschiede.** Infolge der schwammigen Beschaffenheit der Leber verwischen sich die feineren Details, die man am Venenpuls erkennt. So sieht man die Einsenkung inmitten der Kammerwelle selten. In den Figg. 183 und 227 ist sie deutlich vorhanden. Fig. 230 bringt Venenpuls und Leberpuls ventrikulären Typs nebeneinander; ein Vergleich zeigt, wieviel weniger charakteristisch der Leberpuls ist. Zum Studium



Fig. 230. Venenpuls und Leberpuls vom gleichen Falle.

feinerer Details, zur Analyse der Herzkontraktion (s. auch Figg. 197 und 198) lässt sich die pulsierende Leber daher nicht wohl verwenden.

§ 193. **Zum Schluss sei darauf hingewiesen, dass man verstehen muss, mitgeteilte Bewegungen von echten Pulsationen der Leber zu unterscheiden.** Solche Bewegungen, welche zuweilen sehr sinnfällig sind, kann das benachbarte Herz hervorrufen. Mit einem Leberpuls ventrikulärer Form sind sie nicht zu verwechseln, weil die ventrikuläre Welle die Leber systolisch ausdehnt (Figg. 227 und 231 *v*), während bei Verschiebung der Leber der untere Rand mit der Systole nach oben steigt (§ 27)[1]).

[1]) Anm. Cardiopneumatische Bewegung Landois'. Der Übers.

Wohl aber könnte diese Bewegungsform für einen aurikulären Leberpuls gehalten werden. Bei echtem Leberpuls erweitert der Vorhof die Leber genau zu derselben Zeit, wo auch die Füllung der Kammern die Leber nach unten verschiebt. Dagegen fällt die Verkleinerung der pulsierenden Leber durch die Diastole des Vorhofes nicht genau auf denselben Zeitpunkt, wo die systolische Verkleinerung der Kammern das mechanische Aufsteigen der Leber bedingt. Präzisiert man den Zeitmoment, wo die Leberkurve abzusinken beginnt, in beiden Fällen ganz genau, so lassen sich die verschiedenen Vorgänge leicht voneinander unterscheiden. Im Falle des Leberpulses beginnt die Senkung unmittelbar nach



Fig. 231. Carotispuls und Leberpuls (ventrikulär). Synchrones Ansteigen beider.

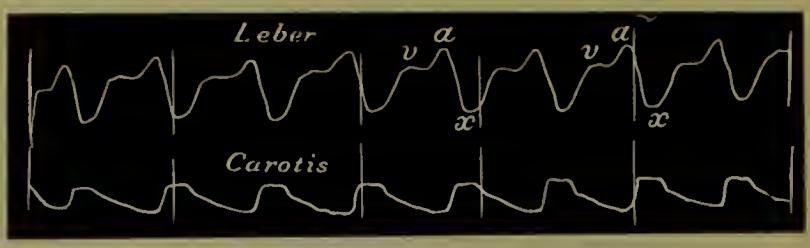

Fig. 232. Leberpuls und Carotis. Der Leberpuls ist aurikulär. Die Vorhofswelle *a* fällt ab, bevor die Carotiswelle auftritt.

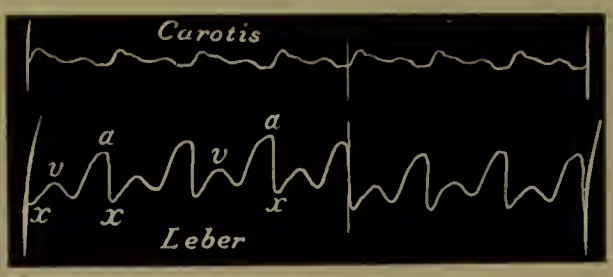

Fig. 233. Leberpuls und Carotis. Siehe Fig. 232.

der Vorhofssystole und vor dem Erscheinen des Carotispulses (Figg. 232 und 233). In dem Falle, wo die Bewegung des Leberrandes von der Volumänderung der Kammern herrührt, tritt die Senkung erst ein, sobald die Kammer sich zu entleeren begonnen

hat, also etwas nach dem Erscheinen des Carotispulses (Fig. 234 und Fig. 33). Der Unterschied wird noch deutlicher, wenn man



Fig. 234. Mitgeteilte Leberbewegung und Carotis. Die Leberkurve fällt ab nach Ansteigen der Carotiskurve.

Fig. 235. Mitgeteilte Leberbewegung und Radialis. Vergl. Fig. 189.

den aurikulären Leberpuls (Fig. 189) oder die kardiale Leberbewegung (Fig. 235) mit der Radialis aufnimmt.

Mit Pulsation der Bauchaorta wird der Leberpuls nicht leicht verwechselt werden können. In Fällen, wo die Leber

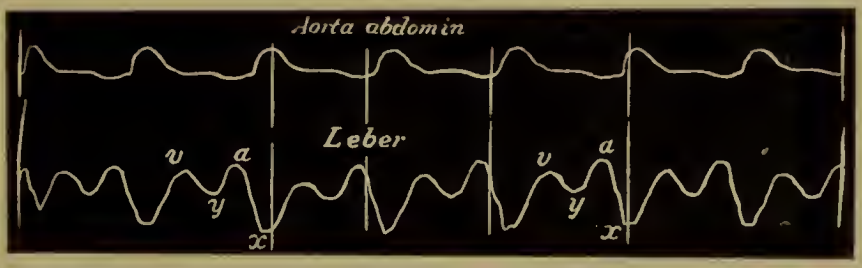

Fig. 236. Aorta abdominalis und aurikulärer Leberpuls.

ventrikulär pulsiert, wird der Puls der Bauchaorta schwerlich zu fühlen sein. Und vom aurikulären Venenpuls ist der Aortenpuls nach Erscheinungsform und -zeit erst recht verschieden (siehe Fig. 236).

Kapitel XXII.

Die klinische Bedeutung des Venen- und Leberpulses.

Der Venenpuls beweist immer eine Blutstauung im rechten Herzen. — Bei Fehlen von organischen Klappenfehlern kann nur aurikulärer Venenpuls vorkommen. — Aurikulärer Venenpuls leichten Grades ohne sonstige Anzeichen einer Herzerkrankung ist ohne praktische Bedeutung. — Vorkommen bei Anaemien, — in der Gravidität, — bei Fettleibigen, — bei Kachexien.

§ 196. Die Phänomene, welche der Blutkreislauf in den Venen hervorbringt, haben in den Lehrbüchern und der Praxis bisher nicht die Beachtung und klinische Wertschätzung erfahren, die sie verdienen. Dem Bestehen von Venenpuls an sich kommt freilich oft nur geringe Bedeutung zu. Meist liefern andere Krankheitszeichen mehr Material zur Beurteilung des Krankheitszustandes. Es gibt aber eine grosse Zahl von Fällen, wo gerade das Studium der venösen Pulsationen über die Leistung des Herzens und über interessante Details im Verhalten der einzelnen Herzteile wichtigste Aufschlüsse liefert.

§ 197. Venenpulsationen werden bei den verschiedensten Zuständen gesehen. Sie kommen bei intaktem Herzen, d. h. bei rein funktionellen Kreislaufstörungen vor, bei vorübergehender Schädigung der Herzmuskulatur, und bei Erkrankungen derselben. In allen diesen Fällen, wo die Herzklappen anatomisch intakt sind, wird ausschliesslich Venenpuls aurikulären Charakters und niemals Leberpuls beobachtet. Venenpulse jeder Art, sowie Leberpuls treten bei organischen Klappenfehlern auf. Endlich gehört der ventrikuläre Venen-

puls zu den ständigen Symptomen der akuten Herzdilatation verschiedenster Provenienz.

I. Venen- und Leberpuls bei funktionellen Kreislaufstörungen.

§ 198. Vorhofsvenenpuls leichten Grades kommt zweifelsohne **bei vollständig gesunden Menschen** vor, deren Kreislaufsorgane frei von jedem pathologischen Zeichen sind, und durch Jahre hindurch sich einwandsfrei bewähren. Bei alledem bin ich der subjektiven Ansicht, dass die Zirkulation solcher gesunder Menschen, welche das Phänomen zeigen, nicht auf der Höhe der Vollkraft stehe. Tatsächlich ist bei ihnen, wie bei Gesunden mit ständig weichem oder dikrotem Puls, die Funktionsbreite des Herzens mehr oder weniger eingeschränkt. Den gewöhnlichen Ansprüchen des täglichen Lebens sind sie ohne jede Schwierigkeit gewachsen, aber stärkere körperliche Anstrengung macht sie unverhältnismässig rasch kurzatmig.

Auf jeden Fall setzt das Zustandekommen venöser Pulsation eine ungenügende Austreibung des Herzens voraus. Das rechte Herz passt sich einer stärkeren Blutanfüllung wohl leicht an, aber nicht ohne Erweiterung des atrioventrikulären und des venösen Vorhofs-Ostiums. Das ist für die Möglichkeit einer rückwärts entweichenden Blutwelle, und auch für ungestörtes Weiterarbeiten der rechten Kammer unerlässliche Voraussetzung (§§ 143 und 144). Bei vollwertiger Energie muss die Herzmuskulatur restlos sich kontrahieren. Lässt die Energie der Muskulatur aus irgend einem Grunde nach, so ist der Effekt der Kontraktion kein vollkommener mehr, ein Restbetrag an Blut bleibt zurück, eine geringste Dilatation ist gegeben und damit die Möglichkeit einer rückläufigen Blutbewegung, welche als Venenpuls objektiv in Erscheinung tritt. Zu dessen richtiger Bewertung muss demnach die Ursache der Herzdilatation, welche er verrät, festgestellt werden.

§ 199. Solche Herzdilatationen leichteren Grades können durch **vorübergehende Schädigungen eines sonst gesunden Myocards** verursacht sein und mit der Kräftigung des Herzmuskels, die mit der Besserung des Allgemeinbefindens sich einstellt, verschwinden. Hierher gehören u. a. die verschiedenen gutartigen Anaemien, die Schwangerschaft und die Fettsucht.

A. **Anaemische Zustände.** Deutlicher aurikulärer Venenpuls bei eingeschränkter Funktionsbreite des Herzens als

Zeichen funktioneller Minderwertigkeit der Herzwand tritt bei fast jedem Rekonvalescenten nach schwerer Krankheit, z. B. Typhus, auf, um mit Wiederkehr der alten Kraft zu verschwinden. Nicht mehr Bedeutung kommt dem Symptom bei der Chlorose zu. Bessert sich diese, so nimmt auch der Venenpuls allmählich ab, bleibt aber in schwacher Andeutung oft noch lange erhalten und kann in späteren Jahren durch irgend eine Veranlassung, z. B. durch Schwangerschaft oder körperliche Erschöpfung in früherer Stärke wieder hervorgerufen werden. Es scheint, dass ein Herz, welches einmal dilatiert gewesen ist, besonders leicht wieder gedehnt wird, sobald seine Wandung irgendwie stärker beansprucht oder geschädigt wird.

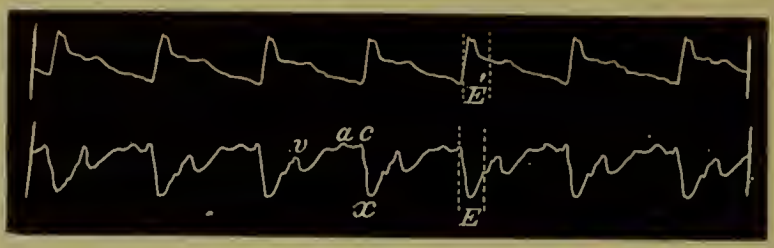

Fig. 237. Radialis und Jugularis. Chlorotisches junges Mädchen.



Fig. 238. Radialis und Jugularis. Chlorotisches Mädchen.

Die Figg. 237 und 238 stammen von solchen Fällen und zeigen den aurikulären Charakter des Venenpulses. Er ist durchaus nicht in allen hierher gehörenden Fällen vorhanden, noch lässt sein Vorhandensein einen Schluss auf die Schwere des Falles zu.

Fig. 177 stammt von einem jungen Manne im 18. Lebensjahre. Derselbe ist jetzt 26 Jahre alt, gesund und kräftig, wird aber leicht kurzatmig und zeigt heute noch deutlichen Venenpuls.

Auch in einem geheilten Falle von Anaemie nach wiederholt recidivierter Malaria habe ich starke Venenpulsation weiterfortbestehen sehen.

B. **Während der Schwangerschaft** besteht immer deutlicher Venenpuls. Er hat stets aurikuläre Form. Bald nach dem

Wochenbett verschwindet er meist für immer. Dass mit der Schwangerschaft Änderungen im mütterlichen Kreislauf auftreten, ist lange bekannt. Auf Grund unvollkommener, vielleicht gar missverständlicher Beobachtungen hat man sich gewöhnt, dieselben als physiologische Hypertrophie des linken Ventrikels abzutun. Ob eine solche statt hat oder nicht, berührt nicht die uns hier interessierende Frage. Sicher ist eine Erweiterung der Höhlen des rechten Herzens vorhanden.

C. **Fettsüchtige** haben, sobald sie beim Treppensteigen oder Bergsteigen kurzatmig werden, oft Venenpuls als ausgeprägtes weiteres Symptom. Die Ursache liegt meines Erachtens in der Behinderung der Herztätigkeit durch die pericardiale Fettauflagerung. Wird nach rationellem diätetischem Regime Kreislauf und Atmung wieder freier, so sah ich den Venenpuls auch wieder verschwinden.

§ 200. Anders liegen die Verhältnisse **bei schweren kachektischen Zuständen und bei perniciösen Anaemien.** Venenpuls (immer aurikulären Typs) und erhebliche Einschränkung der Funktionsbreite des Herzens sind hier Ausdruck der progressiven Schwäche der Herzwand, Teilerscheinung der Abnahme der gesamten Körpermuskulatur. Das Phänomen ist deutlich bei

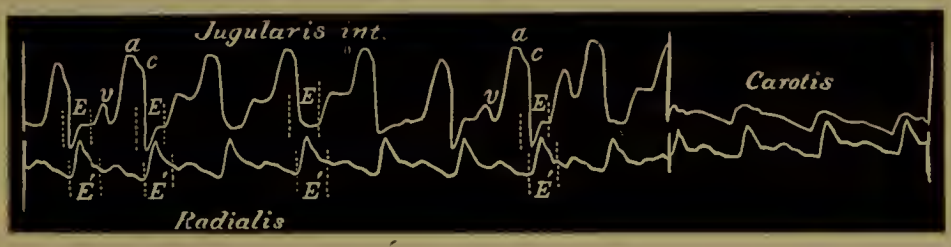

Fig. 239. Perniciöse Anaemie.

Krebskachexie, in hohem Masse ausgesprochen bei perniciöser Anaemie (Fig. 239). Im klinischen Bilde tritt es gegen die schweren Allgemeinerscheinungen gewöhnlich zurück. Ist es aber auffallend stark, und treten daneben noch andere Erscheinungen von Herzschwäche hervor, so kann es lange dauern, bis man zur Entscheidung kommt, dass es sich überhaupt nicht um einen Herzkranken handelt.

So sah ich im Mai 1899 in der konsultativen Praxis einen 45jährigen Mann, der über Schwäche und Kurzatmigkeit bei körperlicher Anstrengung klagte. Objektiv bestand etwas blasse Gesichtsfarbe, ein systolisches Geräusch an der Herzbasis und starker Halsvenenpuls. Es war schwer zu entscheiden,

ob es sich um eine perniciöse Anaemie frühesten Stadiums oder um myocarditische Veränderungen handelte. Als ich ihn ein Jahr später nach vorübergehender Besserung des Zustandes wieder sah, war die Blutveränderung nachgewiesen. Der Halsvenenpuls war noch stärker (Fig. 240). Nach dem vier

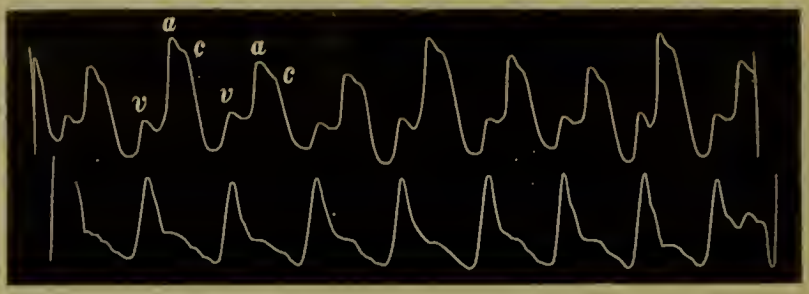

Fig. 240. Jugularis und Radialis, von einem Falle von perniciöser Anaemie.

Wochen später erfolgten Tode ergab die Autopsie starke Erweiterung des Tricuspidalostiums, geringere des Mitralostiums. Die Herzmuskulatur fand sich bei der mikroskopischen Untersuchung hochgradig fettig degeneriert.

Fälle, wie der vorhergehende, klären sich in der Regel erst nach längerer klinischer Beobachtung auf. Ist aber auch die Entscheidung, ob man einer primären Degeneration des Herzmuskels oder den sekundären Folgen eines malignen Allgemeinleidens gegenüberstehe, unsicher, so ist das Bestehen eines deutlichen Venenpulses stets ein Zeichen von ernstester Vorbedeutung.

Kapitel XXIII.

Klinische Bedeutung des Venen- und Leberpulses.

II. Venen- und Leberpuls bei chronischen Herzerkrankungen.

A. Erkrankungen des Myocard.

Myodegeneration. — Atherom. — Alkoholismus. — Überanstrengung.

§ 201. **Wo bei gesunden Herzklappen ein ausgesprochener Venenpuls zugleich mit deutlicher Einschränkung der Funktionsbreite des Herzens besteht, liegt meist degenerative Herzmuskelveränderung vor.**

Die Zukunft jedes Herzkranken hängt in der Hauptsache vom Zustand seiner Herzmuskulatur ab. An organischen Klappenfehlern früheren Stadiums gehen Kranke selbst bei schwerster Kompensationsstörung selten zu grunde; oft überleben sie viele wiederholte Attacken. Hier ist der Muskel frei von Erkrankung; er hat die Fähigkeit, wenn er geschont wird, sich wieder zu erholen. Anders liegt die Sache, sobald der Herzmuskel selbst erkrankt, die Fähigkeit zum Ausgleich fehlt. Die Schwierigkeit der Prognosenstellung bei Herzkranken liegt in der Schwierigkeit, diese Veränderung richtig zu erkennen. Wer nachliest, was die Autoren über die Diagnostik der muskulären Herzstörungen bringen, wird finden, dass es an präcisen Anhaltspunkten, an zuverlässigen pathognomonischen Kennzeichen fehlt. Man kann oft Wahrscheinlichkeitsdiagnosen, selten bestimmte Diagnosen stellen. Das diagnostische Anzeichen, auf

welches ich hinweisen will, ist nun freilich auch nicht immer nachzuweisen. Aber es gibt Fälle, in welchen gerade das Auftreten rückläufiger Blutwellen in den Venen die Minderwertigkeit des Herzens verrät. Hat man Patienten, welche das Symptom zeigen, untersucht und die im vorigen Kapitel besprochenen Zustände ausgeschlossen, so bleibt ein mehr oder minder begründeter Verdacht, dass der Herzmuskel degenerativ verändert sei.

Finden wir z. B. bei einem Patienten jenseits der vierziger Jahre mit deutlich verminderter Leistungsfähigkeit des Kreislaufs einen Venenpuls aurikulären Typs, und fällt die physikalische Untersuchung des Herzens negativ aus, so spricht alle Wahrscheinlichkeit dafür, dass degenerative Veränderungen im Herzmuskel vorliegen. Auch bei jüngeren Individuen können sich solche unter ähnlichen Symptomen anzeigen, insbesondere wenn schwere körperliche Arbeit oder hochgradige Alkoholexcesse vorangegangen sind. Zu dieser Auffassung brachte mich eine Reihe von Fällen, bei denen mir von vornherein die geringe Neigung zur Besserung aufgefallen war, und die dann früher oder später zu grunde gingen. Bei Durchsicht meiner Aufzeichnungen fand ich, dass fast alle, welche ich zu verfolgen im stande war, relativ kurze Zeit nach der Beobachtung gestorben waren. Diese Fälle waren keineswegs gleichartig, noch waren sie gleichartigen Ursprungs. Eine Autopsie konnte ich nur in der Minderzahl ausführen. In den untersuchten Fällen war die Herzmuskelwand infolge degenerativer Veränderungen so schwach geworden, dass die muskuläre Insufficienz das Ende erklärte.

§ 202. Ich will eine Anzahl solcher Beobachtungen unter Beschränkung auf die wichtigsten Punkte zur Illustration anführen.

Fall 1. 60jährige Frau. Klagt über heftige Schmerzen im linken Vorderarm, Schwäche und Kurzatmigkeit bei der leichtesten Tätigkeit. Die Patientin ist blass mit ängstlichem Gesichtsausdruck. Der Puls ist regelmässig und voll, bei harten Arterien weich und zusammendrückbar, stets beschleunigt, selbst bei Bettlage zwischen 90 und 100. In den Halsvenen deutliche Pulsation; die Kurve zeigt eine Vorhofwelle mit kleiner Carotishebung (Fig. 206). Die Herzdämpfung ist wenig vergrössert. Über dem zweiten rechten Interkostalraum ist der zweite Ton laut und paukend. — Die Patientin befand sich mehrere Monate in meiner Behandlung und hatte von einer dreiwöchigen Bettbehandlung anfänglich einigen Erfolg. Indessen kam es bald zur Hydropsie, und während eines Anfalles von Darmkatarrh starb sie ziemlich rasch. Die Kranzarterien post mortem in starre Rohre verwandelt. Das Gewebe erwies sich bei der mikroskopischen Untersuchung fibrös verändert.

Fall 2. Mann von 58 Jahren. Klagt über Schwäche und Kurzatmigkeit, welche seit einigen Jahren zunimmt. Gesicht blass, Puls klein, weich, regelmässig, beschleunigt. Starke Pulsation in den Halsvenen. Die Kurve (Fig. 241)

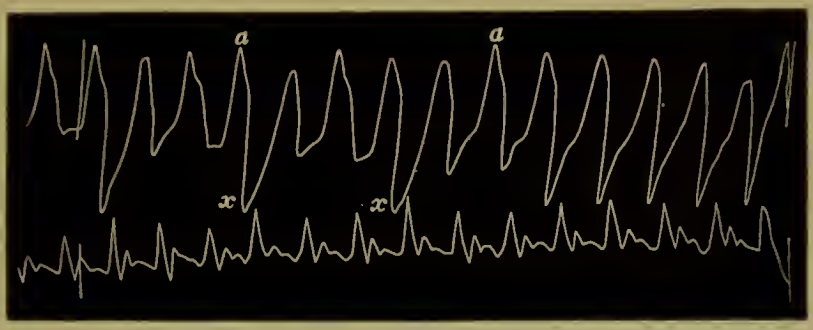

Fig. 241. Radialis und Jugularis. Der Venenpuls hat nur eine aurikuläre Welle. — 58jähriger Mann, Myocarditis.

ist einwellig, aurikulär. Die Herzdämpfung war nicht vergrössert, die Herztöne rein. Der Patient, den ich nur einmal in Konsultation sah, erholte sich nicht wieder, sondern starb innerhalb des darauffolgenden Jahres.

Fall 3. 50jähriger Mann, seit seinem 24. Lebensjahre als Bergmann in einer Kohlengrube beschäftigt. Kurzatmigkeit bei Anstrengung bestand schon seit vielen Jahren. Vor 10 Jahren Pneumonie. Der Puls ist klein, weich und beschleunigt = 116. Füsse leicht angeschwollen, Abdomen hart, Leber vergrössert. Deutlicher Venenpuls, einwellig und vorhofssystolisch (Fig. 207). Die Herzdämpfung geht nach links über die Brustwarze, nach rechts fingerbreit über die Mittellinie hinaus. Spitzenstoss fehlt. Der erste Ton ist überall leise, aber ohne deutliches Geräusch. Der zweite Ton über der Aorta und Pulmonalis verstärkt. Die Atmung ist beschleunigt = 22; die linke Lunge in ihren unteren Teilen gedämpft mit aufgehobenem Atemgeräusch, die rechte Lunge hinten unten relativ gedämpft mit zahlreichen feuchten Rasselgeräuschen beim Tiefatmen. Der Kranke erholte sich nicht wieder und starb drei Monate später. In diesem Falle lag eine bereits weitentwickelte Kreislaufsstörung vor, deren charakteristischstes semiotisches Zeichen die enorme venöse Pulswelle war.

Fall 4. 52jährige Frau, seit vielen Jahren geheime Trinkerin. Seit einigen Monaten Schwäche, Appetitlosigkeit und Anschwellung der Knöchel. Herz-



Fig. 242. Grosser Venenpuls aurikulärer Form. Alkoholherz.

dämpfung nach rechts ein wenig verbreitert. Lautes systolisches Geräusch über der Herzbasis und der Mitte des Sternum. In den inneren Jugularvenen deutlicher aurikulärer Venenpuls (Fig. 242). Die Patientin wurde immer hin-

fälliger, die Pulsation bis gegen Ende des Lebens immer deutlicher, bis in die Venen des Gesichts und Schädels hinein. Post mortem fand sich hochgradige Erweiterung des rechten Herzens mit ausgedehnter Verfettung der Muskulatur, aber keine Klappenveränderungen.

Fall 5. 48jähriger Mann, Potator seit vielen Jahren. Klagt über Schwäche und Depression. Der Puls ist weich, dikrot und beschleunigt = 100. Deutlicher Jugularvenenpuls aurikulären Typs. Mässige Vergrösserung und Empfindlichkeit der Leber ohne Pulsation. Herzdämpfung vergrössert. Spitzenstoss verbreitert im V. und VI. Zwischenraum, nach aussen von der Warzenlinie. Herztöne leise, rein. Die Behandlung blieb ohne besonderen Erfolg. Der Patient begab sich in eine Naturheilanstalt, wo er während einer Wasserapplikation plötzlich starb.

Besonders schwere Formen von Herzschwäche kommen zu stande, wo sich der Missbrauch geistiger Getränke mit körperlicher Überanstrengung kombiniert, vermutlich infolge fettiger Entartung. Ein Beispiel hierfür ist

Fall 6. 41jähriger Techniker, starker Trinker, seit Jahren an schwere körperliche Arbeit gewöhnt. Klagt über Kurzatmigkeit, Appetitmangel und Schlaflosigkeit. Kräftig gebauter, robust aussehender Mann. Puls weich, zusammendrückbar und beschleunigt = 90. Die Halsvenen pulsieren stark,



Fig. 243. Radialis und Jugularis. Aurikulärer Venenpuls. Potator.

vorhofssystolisch (Fig. 243). Das Herz ist nur wenig verbreitert. Es besteht ein systolisches Geräusch, am deutlichsten über dem III. und IV. Rippenknorpel links. Der Patient starb 10 Wochen nach der Konsultation plötzlich.

Welche pathologische Veränderung der Herzinsufficienz nach Überanstrengung unmittelbar zu grunde liegt, ob fibröse oder fettige Degeneration, kann ich nicht angeben. Dass sie aber zu gleich ernstem Ausgang führen kann, beweist

Fall 7. 43jähriger Mann. Hat als Arbeiter in einer Baumwollfabrik zeitweilig ausserordentlich schwere Frachten zu schleppen gehabt. Klagt über Atemnot, Brustbeklemmung und Schlaflosigkeit. Kräftiges Aussehen. Puls weich, klein und sehr beschleunigt = 116. Die Pulsation in der Jugularis ist nicht gross, aber auch in den oberflächlichen Venen über dem Schlüsselbein deutlich wahrnehmbar. Die Herzgrenzen waren wegen Überlagerung durch die Lungen und der dicken Brustwandung nicht genau auszumitteln. Die Töne laut und rein. Unter Behandlung trat einige Besserung ein, der Puls fiel auf 96, aber neun Monate nach Beginn der Behandlung erfolgte plötzlicher Exitus. Autopsie konnte nicht gemacht werden.

In diesem Falle, wo der Jugularispuls nicht sehr ausgeprägt war, ist das Pulsieren distaler, oberflächlicher Venen, wie auch in Fall 4, als ungünstiges Zeichen zu merken. Ich habe dieses Zeichen, wiewohl ich viele Herzleiden infolge Überanstrengung zu sehen bekomme, nur selten beobachtet. — Überanstrengung als Krankheitsursache spielt vielleicht auch in den Fällen 3 und 6 eine Rolle.

Fall 8. 48jähriger Giesser. Trinkt regelmässig, angeblich mässig, Bier. Klagt über Brustbeklemmung und über Schmerzen in beiden Armen beim Laufen. Systolisches Geräusch an der Basis. Deutliche Pulsation in den oberflächlichen Halsvenen, geringere in der Jugularis interna, aurikulären Typs. 14 Tage nach der Konsultation plötzlicher Tod. Bei der Autopsie fand sich ein kleines Aneurysma der Aorta unmittelbar über den Aortenklappen. Daneben fettige Degeneration des Herzmuskels. Welcher von diesen beiden Befunden die unmittelbare Todesursache gewesen ist, mag dahingestellt bleiben; die Ursache des Venenpulses ist zweifelsohne in der Veränderung des Herzmuskels zu suchen.

Fall 9. 56jähriger Mann, seit Jahren als gesund aussehender, kräftiger Mensch mir bekannt. Wurde mitten in der Nacht plötzlich von hochgradiger Atemnot befallen. Ich fand ihn aufrecht sitzend, schwer atmend, in bedrohlichem Zustand. Bereits einige Monate vor diesem Anfall war ihm beim Bergsteigen gegen früher kürzeres Atmen aufgefallen. Nach dem Anfall wurde er allmählich immer schwächer, schliesslich hydropisch und starb ein Jahr

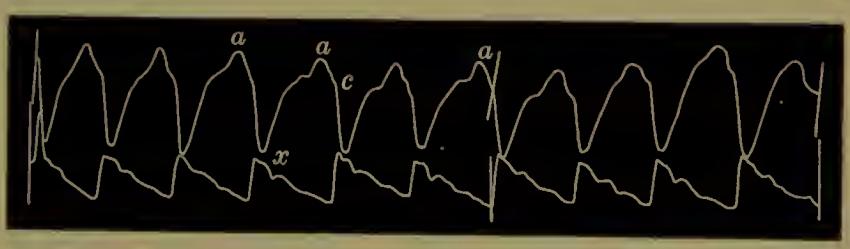

Fig. 244. Grosser Vorhofsvenenpuls. Myocarditis.

später. Da der Tod ausserhalb erfolgte, konnte ich keine Sektion vornehmen. Der von mir seiner Zeit erhobene Befund war: Puls klein, regelmässig, beschleunigt = 100. Spitzenstoss fühlbar im V. Interkostalraum. Herzdämpfung nach rechts 3 cm über die Mittellinie, nach links ebensoviel über die Brustwarze hinaus. Über der ganzen Herzgegend, am lautesten über der Spitze, ein systolisches Geräusch. Die zweiten Töne leise und schwach. Starker Halsvenenpuls, Vorhofsform (Fig. 244).

Fall 10. 50jähriger Mann, von verschiedenen Konsultationen her seit Jahren als gesund bekannt. Während eines Jagdausfluges in Irland wurde er ganz plötzlich von hochgradiger Atemnot befallen und war einige Zeit bettlägerig. Nach seiner Rückkehr fand ich ihn äusserst schwach, die Knöchel leicht ödematös. Puls klein und beschleunigt = 110. Herz stark vergrössert,

mit systolischem Geräusch. Sehr deutlicher Vorhofsvenenpuls (Fig. 245). Drei hinzugezogene Consiliarii, welche den Kranken zu verschiedenen Zeiten sahen, waren ausser stande, den hochgradigen Verfall zu erklären, falls nicht sekundäre Dilatation durch Brightsche Krankheit vorliege. (Es war aber niemals Eiweiss im Urin gefunden worden, noch in der Anamnese ein Anhaltspunkt zu finden.) Die Behandlung blieb ohne Erfolg, der Hydrops nahm zu und vier Monate nach dem ersten Auftreten der Herzstörung trat der Tod ein.



Fig. 245. Radialis und Jugularis. Myocarditis.

Die Deutung der beiden letzten Fälle ist nicht leicht. Beide haben viel Gemeinsames und zeigen grosse Ähnlichkeit mit dekompensierten Klappenfehlern. Was mir besonders bedeutsam erscheint, ist der starke Venenpuls. Beide Patienten lebten in guten Verhältnissen und unterstanden der Beobachtung hervorragender Ärzte. Dem Venenpuls wurde von keinem derselben Bedeutung beigelegt. Ob sich aus dem Venenpuls von vornherein die infauste Prognose hätte stellen lassen, will ich nicht entscheiden. Aber die Fälle sind Beweise mehr für das Zutreffende meiner Auffassung. Mag die Kette der Beweisführung nicht für alle Fälle dieser Gruppe lückenlos scheinen, so bleibt es Tatsache, dass Patienten mit dem genannten Symptomenkomplex — starkem aurikulärem Venenpuls bei erkennbarer Herzschwäche — wenig Neigung zur Besserung zeigen, sondern im Gegenteil unaufhaltsam sich verschlimmern. Weitere ausgedehntere Beobachtung muss lehren, ob der Symptomenkomplex auch ohne die fatale Bedeutung vorkommt, die ich ihm beilege. Aber es müsste seltsam zugehen, dass bei mir in fast jedem derartigen Fall die Prognose bis jetzt zugetroffen hat. Auch jetzt habe ich wieder einige Fälle, welche der Behandlung trotzen und schlecht auszugehen scheinen (s. auch die Fälle in Kap. XXIV und XXIX).

B. Venenpuls bei Herzklappenfehlern.

§ 203. Bei **ausgiebig kompensierten Herzfehlern,** wo die Funktionsbreite des Herzens nicht eingeschränkt erscheint, kommt dem Venenpuls nicht mehr Bedeutung zu als beispielsweise bei der Anaemie. Er kann fehlen; ist er vorhanden, so geht er unweigerlich vom Vorhof aus. Selbst, wo die Kompensation zu

versagen beginnt, kann der Venenpuls zuweilen ausbleiben, eine mir unverständliche Tatsache. Bei reinen Aortenfehlern ist Venenpuls selten. Hier kommt es selten zu einer wesentlichen Dehnung des rechten Herzens, weil der Tod früher einzutreten pflegt, als wesentliche Veränderungen in der rechten Kammer sich ausbilden konnten.

§ 204. Am besten studiert sind die verschiedenen Formen des Venenpulses bei **Kompensationsstörungen der Mitralfehler,** Stenose und Insufficienz. Ist die Kompensation dieser Fehler gestört, so wird der Venenpuls parallel der Einschränkung der Funktionsbreite des Herzens bisweilen ausserordentlich gross. Anfänglich ist er auch hier immer aurikulär. Mit Wiederherstellung der Kompensation kann der Venenpuls kleiner werden oder verschwinden, um mit dem Auftreten einer neuen Kreislaufsstörung wieder zu erscheinen. Abgesehen von der Trikuspidalstenose, pflegt nach wiederholten Kompensationsstörungen die dem Vorhof entsprechende Welle zu verschwinden und nur eine grosse Welle zurückzubleiben, welche der Kammersystole synchron ist und entspricht. Insofern der Kammervenenpuls nur bei gelähmtem Vorhof sich ausbilden kann, beweist sein Auftreten mit Bestimmtheit starke Erweiterung der rechten Kammer und beider Vorhöfe. Bei vorhandenem Kammervenenpuls ist also der Herzfehler bereits in ein vorgerückteres Stadium eingetreten. Die Funktionsbreite des Herzens ist stets erheblich eingeschränkt. Es kann jederzeit leicht zu Anfällen schwerer Herzschwäche kommen, von denen jeder fatal ausgehen kann. Dass aber ein solcher Ausgang nicht unmittelbar bevorzustehen braucht, beweisen mir Fälle derart, die ich Jahre hindurch beobachten konnte. So lebte die Patientin, von der ich im Jahre 1892 Fig. 227 erhielt, bis zum Juli 1900, und während dieser ganzen Zeit behielt der Puls ausnahmslos die Kammerform bei. In der Mehrzahl dieser Fälle ist auch Vergrösserung und Pulsation der Leber vorhanden. Dicke oder Spannung der Bauchwand, Flüssigkeitsansammlung in den Geweben oder in der Bauchhöhle können den Nachweis zu Zeiten erschweren.

Leberpuls zeigt in jeder Form ein vorgeschrittenes Stadium der Herzerkrankung an. Leberpuls aurikulärer Form spricht für Tricuspidalstenose. Die Erklärung ist oben gegeben.

§ 205. Daraus, dass der Venenpuls in seiner Erscheinungsform nicht nur das Verhalten der Klappen, sondern auch das Stadium der Kreislaufsstörung beleuchtet, erhellt seine prognostische Bedeutung für die Lebensdauer und Leistungsfähigkeit des Patienten. Hier sei besonders auf ein Beispiel hingewiesen, wo das Zeichen grosse Bedeutung gewinnen kann. Es ist das viel umstrittene Thema: **Schwangerschaft und Herzleiden.** Nachweis eines Leberpulses oder eines Kammer-Venenpulses ist für die Entscheidung, ob die Gefahr einer Schwangerschaft übernommen werden darf, oder ob eingetretene Schwangerschaft unterbrochen werden soll, ausschlaggebend. Ich habe wiederholt Frauen mit Mitralstenose ohne schlimme Folgen austragen und niederkommen sehen. Ich beabsichtige nicht, die ganze Frage der Indikationsstellung für die Unterbrechung der Schwangerschaft hier aufzurollen. Aber ich betone nachdrücklichst: Bei Frauen mit Leberpuls jeder Art, oder mit Venenpuls ventrikulärer Form ist Konzeption zu verhüten, nach erfolgter Konzeption so bald als möglich künstlicher Abort einzuleiten. Denn diese Pulsformen sind Anzeichen einer unzulänglichen Kompensation, eines Krankheitsstadiums, in welchem die neu hinzutretende Aufgabe des Austragens und des Gebäraktes den vorhandenen Rest an Herzkraft erschöpfen muss, so dass die Mutter kaum mit dem Leben davon kommen wird, als höchstens zu traurigem Siechtum. Ausnahmen von dieser Regel sind mir nicht vorgekommen.

Kapitel XXIV.

Klinische Bedeutung des Venen- und Leberpulses.

III. Venen- und Leberpuls bei akuter Herzdilatation.

Symptome. — Auftreten bei vorgeschrittenen Mitralfehlern. — Primäre Herzdilatation bei gesunden Herzklappen, — bei paroxysmaler Tachykardie.

---

§ 206. Wird das Herz excessiver Überanstrengung ausgesetzt, so kann die Herzwand überdehnt werden und eine ganz erhebliche Erweiterung der Herzhöhlen zu stande kommen. Dieser Folgezustand der Überanstrengung pflegt von Atemnot und Praecordialangst als subjektiven Erscheinungen begleitet zu sein. Von den objektiven Erscheinungen ist das Pulsieren der Venen oft die augenfälligste. Hierzu tritt Vergrösserung der Herzdämpfung und oft ein deutliches Geräusch über der Tricuspidalis. Der Arterienpuls ist immer beschleunigt und der Blutdruck sehr erniedrigt.

§ 207. Am leichtesten kommt eine akute Erweiterung **bei vorgeschrittenen Mitralfehlern** zu stande durch eine Belastung, welche nur im Verhältnis zur vorhandenen Herzkraft übergross zu sein braucht. Während ein normales, kräftiges Herz nur einer geradezu erschöpfenden Anstrengung unterliegt, kann ein schwer geschädigtes Herz gegenüber einer an sich geringen Belastung versagen. Bei hochgradiger Veränderung der Mitralklappe liegt diese Gefahr besonders nahe, weil diese ohnehin bereits zu Erweiterung des Herzens geführt hat. Das Symptomenbild dieser Fälle ist bereits eingehend besprochen, und das Ver-

halten während der verschiedenen Krankheitsstadien eingehend erörtert worden (s. Kap. XX und XXI).

§ 208. Das Zustandekommen einer akuten Dilatation **bei gesunden oder wenig veränderten Herzklappen** bietet dem Verständnis etwas grössere Schwierigkeiten. Sie kommt zu stande, wenn das gesunde Herz einer ungemein grossen Anstrengung ausgesetzt wird oder, besser gesagt, gegen eine Belastung arbeitet, welche seine Kraft übersteigt. Es gibt auch einen Fall, wo akute Dilatation ohne körperliche Anstrengung auftritt, und ohne dass am Herzen etwas Pathologisches nachgewiesen werden kann: bei paroxysmaler Tachykardie, wo nach längerer Dauer einer Attacke hochgradigste Erweiterung vorhanden sein kann.

Die Symptome einer akuten Dilatation können sogar zur Beobachtung kommen, ohne dass sich eine Ursache ermitteln lässt:

Ein 46jähriger Mann wurde während eines subakuten Gelenkrheumatismus ganz plötzlich von hochgradiger Atemnot befallen. Ich fand ihn im Bette aufsitzend, schwer dyspnoisch mit dem Ausdruck äusserster Angst, Druck und Erstickungsgefühl. Der Puls war auf 120 beschleunigt, die Herzdämpfung ging beträchtlich über den rechten Sternalrand hinaus. Am auffallendsten war das Verhalten der Halsvenen. Bei dem mageren Manne waren alle tiefen und oberflächlichen Äste der Jugularis prall gefüllt und pulsierten sehr stark. Auf jeden Puls kamen zwei Schläge in der Vene, so dass diese Wellen 240 in der Minute zählten. Das Wogen der kleinen und das breite Ausschlagen der grossen Venen verliehen dem Hals ein merkwürdiges Aussehen. Am nächsten Tage waren die sämtlichen beschriebenen Symptome verschwunden und sind niemals wiedergekommen; am Herzen selbst war nichts Pathologisches zurückgeblieben.

Solche Zufälle treten so plötzlich und unerwartet auf, dass nicht immer Musse zu hinreichend exakter Beobachtung gegeben ist. Wenn ich auch gelegentlich in die Lage kam, zu den verschiedenen Epochen des Verlaufs brauchbare Aufzeichnungen zu machen, so sind sie doch zu spärlich, um ein zureichendes Verständnis für den Mechanismus der plötzlichen Muskeldehnung zu eröffnen. Aber die begleitenden Erscheinungen in den Venen sind so auffallend, dass die Aufmerksamkeit darauf hingelenkt werden muss, damit sie durch Nachprüfungen Bestätigung oder zutreffendere Deutung finden. In den Fällen hochgradiger Dilatation ist das Nachlassen des Vorhofs die auffallendste Erscheinung. In manchen Fällen geht seine Dilatation so weit, dass man eine völlige Arbeitseinstellung annehmen muss. Bei eintretender Besserung lässt sich aus der Grössenzunahme der entsprechenden Pulswelle auf die energischere Kontraktion, aus der tieferen Senkung der Welle auf die reichlichere Füllung des

Vorhofs schliessen. Auf Grund der mitgeteilten Tatsachen muss sich diese Auffassung aufdrängen. Nur weil in allen Fällen das Herz mit ausserordentlicher Geschwindigkeit gearbeitet hat, ist die Deutung nicht absolut einwandsfrei. Ich lasse daher die Tatsachen sprechen.

§ 209. Im folgenden Falle war die akute Dilatation des Herzens durch eine unklare ältere Affektion des Herzens vorbereitet. Mann von 47 Jahren, gelegentlich starker Trinker. Seit zwei Jahren wiederholt in meiner Behandlung bei stets negativem Befund. Im verflossenen Jahre war ihm bei körperlicher Anstrengung grössere Neigung zu Kurzatmigkeit aufgefallen. Nach einer Festlichkeit am Abend des Entsatzes von Mafeking fühlte er sich einige Tage hindurch unwohl. Zehn Tage nach jenem Excess musste er auf einem Spaziergang über hügeliges Terrain häufig stehen bleiben, um wieder zu Atem zu kommen. Nach Hause zurückgekehrt, fühlte er sich so unwohl, dass nach mir geschickt wurde. Ich fand ihn aufrecht im Bette, mit hochgezogenen Schultern, mühsam von einer Seite zur andern sich wälzend. Gesichtsausdruck angstvoll, Bindehäute leicht icterisch. T. 38,3°. Puls voll, weich = 140. Spitzenstoss verbreitert in der Warzenlinie. Herzdämpfung überschreitet die Mittellinie nach rechts. Systolisch ein lautes blasendes Geräusch, am deutlichsten über dem dritten linken Rippenknorpel. Lebergegend sehr empfindlich. Was am meisten in die Augen fiel, war die Pulsation der Halsvenen. Die Bewegungen waren so gross, dass sie auf mehrere Meter Entfernung sichtbar waren, und erstreckten sich den langen Hals bis zum Kieferwinkel hinauf. Da jedem Puls zwei Wellen in der Jugularis entsprachen — also etwa 260 in der Minute — bot der Hals das Phänomen beständigen Wogens.

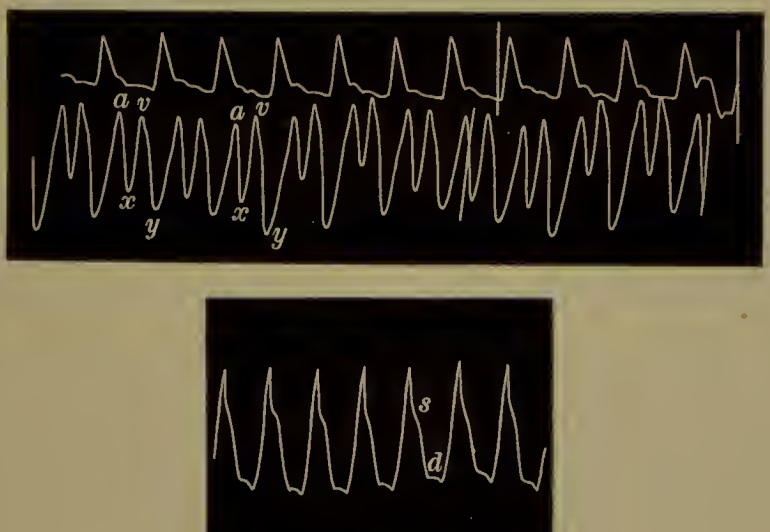

Fig. 246. Akute Herzdilatation, 1. Tag. Vorhofswelle *a* und Senkung *x* sind kleiner als Kammerwelle *v* und Kammersenkung *y*. Der Radialpuls (siehe besondere Figur unten) zeigt sehr erniedrigten Blutdruck.

Fig. 246 gibt die Beobachtung graphisch wieder. Die obere Kurve ist der Radialpuls, um die Mitaufzeichnung des Jugular-

pulses zu ermöglichen, in reducierter Grösse. Das wahre Verhalten des grossen Pulses und niederen Blutdrucks in der Arterie ist gesondert gegeben. Der Venenpuls ist deutlich zweiwellig; zu bemerken ist, dass die Kammerwelle *v* bedeutend grösser ist als die Vorhofswelle *a*, und dass die kammerdiastolische Senkung *y* erheblich tiefer heruntergeht als die vorhofsdiastolische *x*, ein Verhalten, welches, wie bereits oben auseinandergesetzt (§ 173), eine schwere Funktionsbeschränkung der Vorhofsdiastole anzeigt. Mit andern Worten, der Vorhof ist blutüberladen und treibt in der Systole nur einen Teil seines Inhalts aus. Auf Kosten der Vorhofsdiastole ist die Kammerwelle sehr

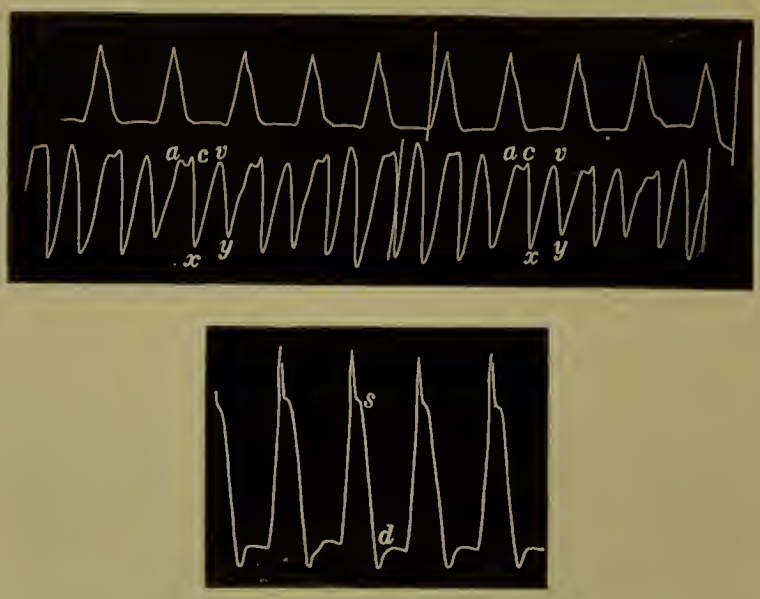

Fig. 247. Akute Herzdilatation, 2. Tag. In dieser und den folgenden vier Kurven ist die Zunahme der Vorhofswelle *a*, sowie auch des arteriellen Blutdrucks zu verfolgen.

gross und ihre Senkung sehr tief geworden, d. h. die Vene fällt und entleert sich hauptsächlich mit der Kontraktion und Erschlaffung der Kammer. Man kann sich vorstellen, dass bei weiterer Dehnung der Vorhof zu arbeiten aufhören müsste.

In Wirklichkeit wandten sich von jenem Tage ab alle Erscheinungen zum Besseren: Die Herzdämpfung ging zurück, das Herzgeräusch blieb zwar, nahm aber sehr ab, die Atemfrequenz sank, Gelbsucht und Leberschmerz verschwanden. Diese Besserung lässt sich an den Kurvenbildern Figg. 247—251 verfolgen. Der Radialpuls wird langsamer und der arterielle Druck steigt, erkennbar an der immer höheren Position der Aortensenkung. Hand in Hand damit prägt sich im Venenpuls

die allmähliche Erstarkung des Vorhofs aus. In Fig. 247 übertrifft nicht nur die Vorhofswelle wieder die Kammerwelle, sondern

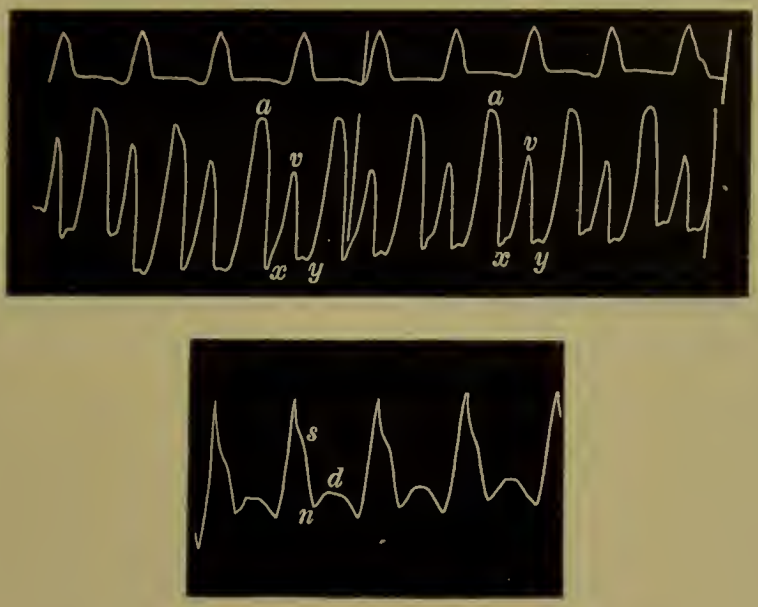

Fig. 248. Dritter Tag.

auch die Senkung x ist tiefer, d. h. die Entleerung der Venen durch die Vorhofsdiastole ist ergiebiger geworden. In Figg. 248 bis

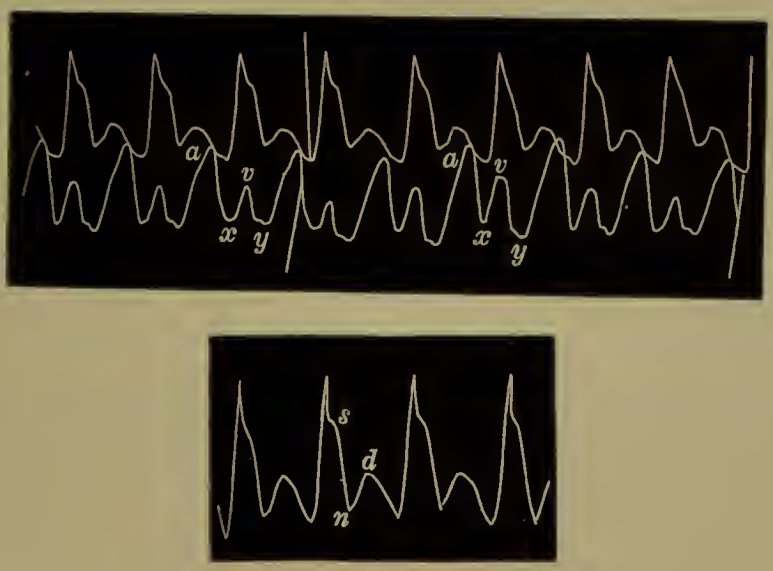

Fig. 249. Vierter Tag.

250 ist die Vorhofswelle a bei weitem die grössere. Schliesslich wird, je stärkere Zunahme der Radialpuls zeigt, der Venenpuls

überhaupt immer schwächer (Fig. 251). Parallel diesen Änderungen stellte sich auch das Allgemeinbefinden allmählich wieder her. Neun Monate später kollabierte der Patient abermals.

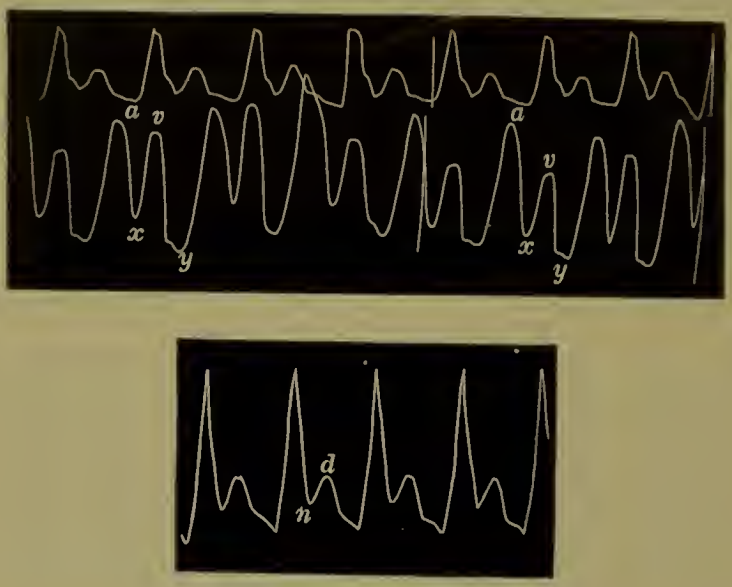

Fig. 250. Fünfter Tag.

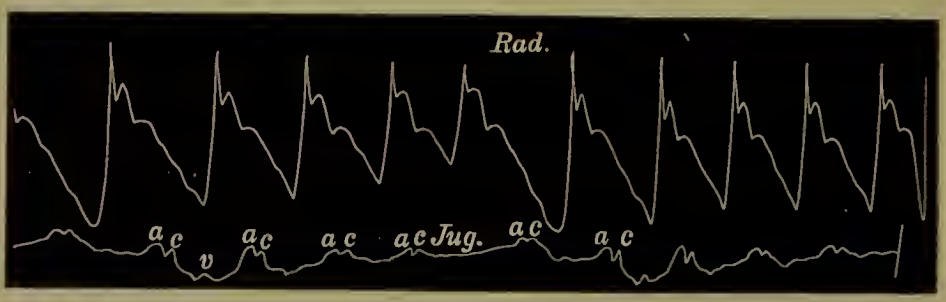

Fig. 251. Vom nämlichen Falle, 10 Tage nach Fig. 250 aufgenommen. Der Venenpuls ist kaum mehr nachzuweisen; der Radialpuls zeigt hohen Blutdruck.

Wieder besteht deutlicher Venenpuls, jetzt aber ventrikulären Typs, und starke Leberschwellung.

§ 210. In diesem Falle handelt es sich um ein muskelgeschwächtes Herz und Überdehnung durch Überbelastung. Das Wesen der Veränderung hätte man aus dem Venenpuls allein richtig beurteilen können, wenn nicht auch andere deutliche Symptome vorhanden gewesen wären. So verriet die Dämpfungsfigur die Vergrösserung des Herzens, das Geräusch die Erweiterung der Ostien, die Präkordialangst und Atemnot den funktionellen Defekt, Ikterus und Leberschmerz die Stauung in den Organen. Die geringe Temperatursteigerung wird schwerlich

die Ursache der Veränderungen gewesen sein. Mit grösserer Wahrscheinlichkeit mag die gleiche Schädlichkeit, welche das Fieber hervorrief, auch die Schwächung der Herzwand verursacht haben. Das kräftige Herz des Gesunden wird ja allerdings durch Fieber gleichfalls erregt, aber ein Venenpuls, der zuvor bestand, dabei gewöhnlich zum Verschwinden gebracht, weil die Kapazität des arteriellen Gefässnetzes steigt.

Was wäre nun aus dem Vorhof geworden, wenn die Stauung im rechten Herzen nicht zurückgegangen wäre, sondern weiter zugenommen hätte? Man braucht nur die gegebenen Kurven rückwärts zu lesen, um das Bild einer allmählich zunehmenden Störung der Vorhofstätigkeit vor sich zu sehen; gewiss müsste der Vorhof, wenn die Störung noch weiter ginge, seine Tätigkeit einstellen. Ein solcher Ausgang ist in dem Falle von Vorhofslähmung eingetreten, den die Figg. 183—186 illustrieren. Diesem Falle lag ein Klappenfehler zu grunde, und ich habe in der Tat bis jetzt Vorhofslähmungen nur nach Klappenfehlern gesehen.

§ 211. Es könnte zweifelhaft bleiben, ob überhaupt durch Herzerweiterung aus anderer Ursache eine Lähmung des Vorhofs entstehen kann. Ich habe aber Fälle gesehen, welche dafür zu sprechen scheinen, und zwar **bei akuter Herzdilatation während paroxysmaler Tachykardie.** Freilich setzen hier die Veränderungen mit solcher Geschwindigkeit ein, dass die Deutung Schwierigkeit hat. Aber je genauer man die erhaltenen Kurven studiert, um so weniger kann eine andere Annahme als die einer Vorhofslähmung befriedigen.

40jähriger Mann, bereits in Kap. XI als Fall 7 beschrieben, während vieler Anfälle sorgfältigst von mir beobachtet. Er hat eine



Fig. 252. Mitralstenose vor dem tachykardischen Anfall. Geringer aurikulärer Venenpuls.

Mitralstenose. Ausserhalb der Attacken war am Bulbus jugularis nur eine ganz schwache Bewegung, und zwar dem Carotispuls vorausgehend, zu entdecken (Fig. 252). Eines Tages sah ich ihn fünf Minuten nach Beginn eines Anfalls. Der Puls war

anfänglich noch nicht so sehr beschleunigt, die Carotispulsation schwach (Fig. 253). Diese Kurve, welche keine Andeutung einer Venenbewegung aufweist, ist dicht über der Clavicula entnommen, an genau derselben Stelle, wo später die Jugulariskurven der Figg. 252 und 254 gewonnen wurden. Daraus liesse sich schliessen, dass durch die Vermehrung der Herzaktion der

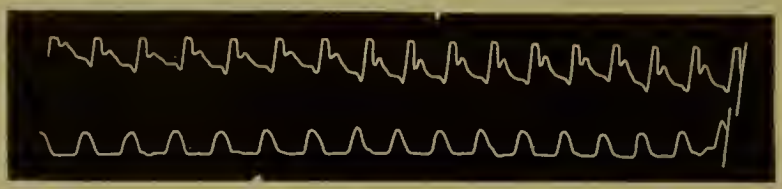

Fig. 253. Carotis (oben) und Radialis (unten) unmittelbar nach Beginn eines tachykardischen Anfalles. Der Carotispuls ist dicht oberhalb der Clavicula entnommen, an genau derselben Stelle, wo später (Figg. 252, 254, 255) Jugularpuls sich zeigte.

venöse Druck zuerst absinkt, wie das ja auch sonst bei Pulsbeschleunigung der Fall sein kann. Als ich den Patienten 18 Stunden später wieder sah, war das Bild völlig verändert. Er hatte wenig geschlafen, fühlte sich sehr elend und klagte Schmerzen in der Oberbauchgegend und im Rücken. Gesicht fahl und angstvoll verzogen. Über den medialen Schlüsselbeinenden war jetzt deutlich eine breite Pulsation sichtbar, die,

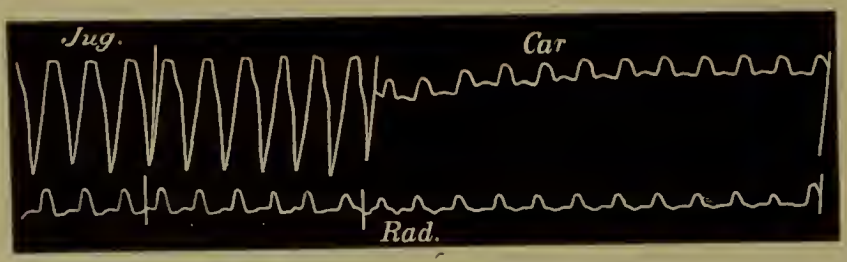

Fig. 254. Paroxysmale Tachykardie, 18 Stunden nach Einsetzen des Anfalls. Jugularis und Carotis mit Radialis.

wenn man genauer zufühlte, von einem umschriebenen Tumor auszugehen schien, sich am Hals nicht weiter ausbreitete und von der Carotis deutlich abzugrenzen war. Zweifellos ein erheblich geschwellter Bulbus jugularis bei erhaltener Schlussfähigkeit der Klappen in den Drosselvenen und Schlüsselbeinvenen. Beim Auskultieren hörte man über diesem pulsierenden Kissen und unterhalb der Mitte des Schlüsselbeins einen lauten systolischen Ton, letzterer offenbar veranlasst durch die plötzliche

starke, systolische Spannung der genannten Klappen (§ 147). Wurde der Receptor des Polygraphen auf diese Pulsation aufgesetzt, so wurde der Zeiger auf das heftigste geschleudert und zeichnete vollständig andere Kurven als im Beginn des Anfalls. Wurde der Receptor von dem Bulbus gegen die Mitte des Halses verschoben, so erschien die Kurve des Carotispulses (Fig. 254). Die Welle des Bulbus tritt synchron mit dem Arterienpuls auf,



Fig. 255. Jugularvenenpuls nach 24stündiger Dauer des Anfalles.

geht also von der Kammersystole aus, ein Verhalten, welches sich auf allen während verschiedener Anfälle aufgenommenen Kurven wieder findet. — Fig. 255 ist nach 24stündiger Dauer eines Anfalls aufgenommen. Dass eine Verwechslung mit arteriellen Wellen ausgeschlossen ist, ergibt sich nicht nur aus dem ganz differenten Aussehen (vergl. Figg. 253 und 254); die Bewegung beschränkt sich auch ausschliesslich auf die Oberschlüsselbeingruben, während die Carotis weiter oben und nur

Fig. 256. Radialis und Leberpuls während eines Anfalles von paroxysmaler Tachykardie; gegen Ende des Lebens.

mit Schwierigkeit zu finden war. — Sechs Monate vor dem tödlichen Ausgang gelang es nach einem 20stündigen Anfall eine mässige Vergrösserung und Pulsation der Leber nachzuweisen. Während der letzten Lebenswochen kam die Herzaktion kaum mehr zur Ruhe. Die Leber überragte schliesslich den Rippenrand um etwa 8 cm und pulsierte stark (Fig. 256). Da mit Erschöpfung des Herzens der Puls nicht mehr so be-

schleunigt war, als in den früheren Zeiten der Krankheit. lässt sich der Venenpuls mit Sicherheit als kammersystolisch erkennen.

Konnte man in diesem Falle, der durch Mitralstenose kompliziert war, die Veränderung an Venen- und Leberpuls entsprechend den sonstigen Erfahrungen mit dem Klappenfehler in ursächlichen Zusammenhang bringen, so verfüge ich über andere Beobachtungen, wo Klappen gesund waren, und in den Venen der gleiche Vorgang sich abspielte.

Der erste Fall der Art, den ich beobachtete, liegt acht Jahre zurück. Ein junger Mensch, den ich oft untersucht, und von dem ich stets Venenpulse gewöhnlichen aurikulären Typs erhalten hatte, bekam plötzlich einen Anfall hochgradiger Herzbeschleunigung. Die jetzt aufgenommene Kurve der Halsvenen zeigte ganz anderes Aussehen, die Venenwelle war dem Radialpuls synchron. Ich war so erstaunt, dass ich die Kurve beiseite legte, in der Annahme, ich müsste irrtümlich die Carotis getroffen haben, und erst weitere gleichsinnige Beobachtungen brachten später die Aufklärung.

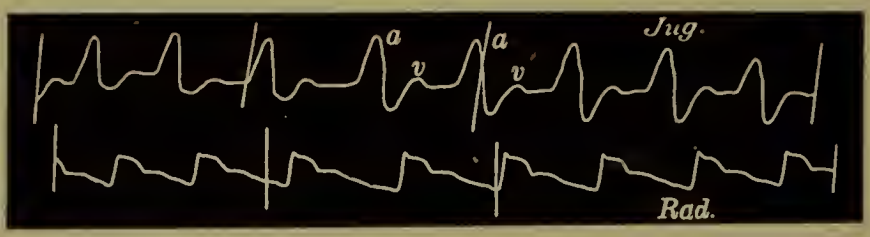

Fig. 257. Aus der freien Zeit eines an paroxysmaler Tachykardie Leidenden. Der Venenpuls zeigt deutlich vorwiegend aurikuläre Provenienz.

Ein weiterer Fall, der das gleiche Phänomen zeigte, ist bereits oben (Kap. XI, Fall 8) beschrieben. Bei ruhiger Herzaktion hatte dieser Fall nur gelegentlich einen stärkeren Venenpuls. Fig. 257 zeigt denselben; er ist aurikulär und die Vorhofswelle *a* sogar sehr stark ausgebildet. Eines Tages — nach fünf bis sechsstündiger Dauer eines Anfalls — hatte der Halsvenenpuls die gleiche Veränderung erfahren, wie oben beschrieben (Fig. 258); eine kräftige, steilansteigende Welle synchron dem Radialpuls — ein reiner Kammervenenpuls. Zur Ausbildung eines Leberpulses kam es in diesem Falle nicht.

Unsere Beobachtungen führen demnach zu dem Schlusse, dass im tachykardischen Anfalle trotz der beschleunigten

Herztätigkeit die Blutaustreibung verzögert ist. Die Folge dieser verminderten Austreibung ist, dass in allen Herzhöhlen zu Ende der Systole ein stets zunehmender Betrag an Blut zurückbleibt und durch seine Anstauung die Schlussfähigkeit der Atrioventrikularklappen stört. Jede Kontraktion der Kammer treibt durch die offenbleibenden Ostien Blut nach dem Vorhof zurück. So wird der Vorhof immer mehr gedehnt, bis er schliesslich keiner Wirkung mehr fähig ist. Damit erscheint in den Venen und in der Leber eine grosse Pulswelle,

Fig. 258. Tachykardischer Anfall, vom nämlichen Patienten wie die vorige Figur. Die Venenwelle ist deutlich ventrikulär, von der Vorhofswelle keine Andeutung mehr.

synchron der Kammersystole, und von ihr ausgesandt, und ein tiefer Kollaps, synchron und Folge der Kammerdiastole. Dieser charakteristische Vorgang wird bei tachykardischen Anfällen auch ohne Klappenfehler beobachtet, eine Ausnahme von der Regel, dass ventrikulärer Venen- und Leberpuls nur bei vorgeschrittenen Mitralfehlern vorkommt. Ein ähnliches Verhalten des Venenpulses wird dann noch einmal in § 237 (Figg. 328—332) zu beschreiben und in ähnlicher Weise zu deuten sein.

Dritter Teil.

Venenpuls und Leberpuls bei unregelmässiger Herztätigkeit.

Kapitel XXV.

Die Beteiligung der verschiedenen Herzabschnitte an der rhythmischen Störung. — Aufschlüsse aus den venösen Pulsphaenomenen. — Einteilung der Arhythmien: — 1. Fälle, wo die Vorhöfe und Kammern gleichmässig an der Störung teilnehmen: a) bei Irregularitäten der infantilen Form, b) bei vereinzelt auftretenden prämaturen Schlägen, c) bei gehäuften prämaturen Schlägen, d) bei ständiger Bigeminie.

§ 212. Das Studium der Pulsirregularitäten hat sich bis heute fast ausschliesslich auf die Tätigkeit der linken Kammer beschränken müssen. Untersuchungen über das Arbeiten der übrigen Herzabschnitte haben zwar nicht gefehlt, sind aber zum grössten Teil von Beobachtungen der sichtbaren Herzbewegungen ausgegangen, welche ohne Anwendung von Registriermethoden nur mit grösster Schwierigkeit zu verfolgen und nur mit grösster Vorsicht zu verwenden sind. Nur so erklären sich Konstruktionen, wie die oft behauptete „Hemisystolie", wo das rechte Herz bei Stillstand des linken weiter arbeiten sollte, eine Hypothese, die sich hauptsächlich auf die Beobachtung stützt, dass im Carotis- oder Radialispuls ein Schlag aussetzen kann, während die auf die Herzgegend aufgelegte Hand in der Pulspause einen leichteren Stoss oder das aufgelegte Ohr leisere Herztöne wahrnimmt. Auch zur Aufklärung dieser Verhältnisse erscheint das Studium der graphischen Pulsregistrierung einen Fortschritt herbeizuführen berufen. Ich habe bereits oben nachzuweisen versucht, dass das ebengenannte Phaenomen sich keineswegs durch ein Aussetzen der linken Kammer erklärt, sondern durch das Auftreten abnorm schwacher prämaturer Kontraktionen der linken Kammer. **Leberpuls und**

Venenpuls geben das Mittel an die Hand, die Rolle, die bei den verschiedenen Formen der Unregelmässigkeit dem rechten Herzen zukommt, sicherer klarzustellen.

§ 213. Das Material zum Studium der verschiedenartigsten Störungen des Herzrhythmus ist überreich. Zur Sichtung erscheint es am passendsten, davon auszugehen, ob die Vorhöfe an der rhythmischen Störung teilnehmen oder allein die Kammern.

So lässt sich das Beobachtungsmaterial leicht in vier deutlich unterschiedene Gruppen einteilen:

1. Fälle, wo Vorhöfe und Kammern an der Unregelmässigkeit teilnehmen (Kap. XXV).

2. Fälle, wo die Vorhöfe ihren Rhythmus beibehalten, während die Kammern arhythmisch arbeiten (Kap. XXVI).

3. Fälle, wo dem physiologischen Reiz der Vorhofssystole keine Kammerkontraktion antwortet (Kap. XXVII).

4. Fälle mit gelähmtem Vorhof (Kap. XXVIII).

---

1. Vorhöfe und Kammern nehmen an der Unregelmässigkeit teil.

§ 214. Der normale Ablauf der Systole ist der, dass der physiologische Kontraktionsreiz wie eine Welle vom Vorhof auf die Kammer übergeht. Der Vorhof gibt gewissermassen der Kammer den Takt an. Weicht der Vorhof vom normalen Rhythmus ab, so folgt die Kammer. Ist diese Folge gestört, so muss entweder die Kammer von irgend einem Reiz allein getroffen worden sein, so dass sie sich kontrahiert, bevor die Vorhofssystole abgelaufen ist oder der vom Vorhof übertretende Reiz muss wirkungslos geblieben sein.

a) Bei der einfachsten Form der Arhythmie, der **infantilen Form der Arhythmie wird der (gestörte) Rhythmus immer vom Vorhof angegeben.** Die Erscheinung wird beobachtet in dem Lebensalter, wo die Herzfrequenz beim Übergang in die Pubertätsjahre physiologisch absinkt (Fig. 259), ferner bei postfebriler Bradykardie (Fig. 260, vergl. auch § 45), sowie bei Erwachsenen in der Rekonvalescenz von Herzstörungen

(Fig. 261). In allen diesen Kurven geht die Vorhofswelle dem Radialpuls unmittelbar voraus und hat denselben Rhythmus

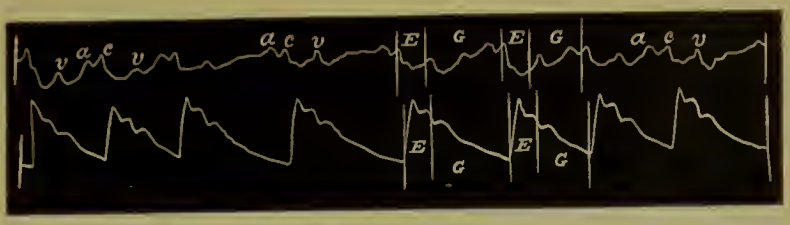

Fig. 259. Jugularis und Radialis. Infantile Irregularität. Rechte Kammer und rechte Vorkammer zeigen die gleiche Schwankung wie der Radialpuls.



Fig. 260. Infantile Irregularität nach Entfieberung.

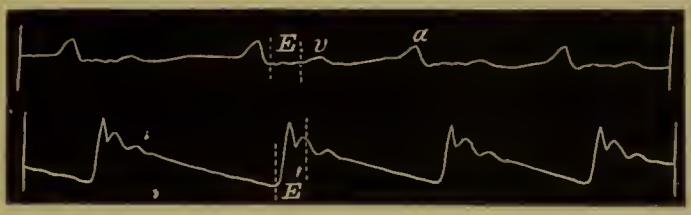

Fig. 261. Infantile Irregularität in der Rekonvalescenz nach Herzschwäche.

wie dieser. Bei Erwachsenen mit habitueller Pulsunregelmässigkeit kann es zuweilen schwierig sein, zu entscheiden, ob die Störung dem infantilen oder dem pathologischen Typus folgt. Es kommen kurze, lange und sehr lange Pulspausen vor, und es bleibt zweifelhaft, ob nicht während der langen Pulspausen prämature Kontraktionen stattgefunden haben, deren unzulängliche Wellen die Radialis nicht erreichten.



Fig. 262. Infantile Irregularität von einer Gesunden. In der Jugularis nimmt die Vorhofswelle an der Störung teil; während der verlängerten Pausen kein Anzeichen irgend einer Kontraktion.

Figg. 262 und 263, von verschiedenen Patienten, zeigen diesen Befund. In Fig. 262 sind alle Pausen verschieden lang. Die

Vorhofswelle des Venenpulses steht in allen Fällen vor dem Arterienpuls und erscheint niemals während der langen Pause. Hier lässt sich, eben weil der Vorhof die Störung gleichfalls zeigt, mit Sicherheit sagen, dass während der Pulspausen keine prämaturen Schläge dagewesen sind — wie der Radialpuls, allein betrachtet, hätte vermuten lassen können. Fig. 263 zeigt analoge Verhältnisse. Die Radialiskurve ähnelt auch hier dem Typus der Erwachsenen, insofern es nahe liegt, die langen Pausen durch prämature Systolen zu erklären. Daraus aber, dass nach Ausweis der Jugulariskurve der Vorhof die gleiche Irregularität

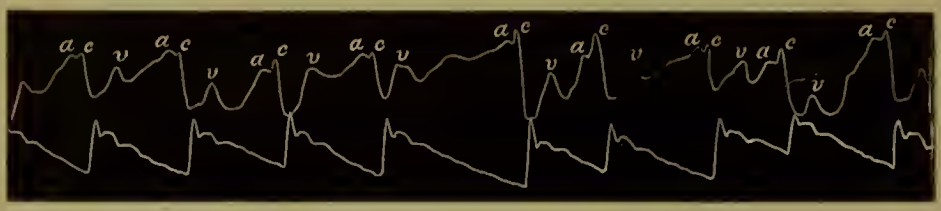

Fig. 263. Das Gleiche wie in Fig. 262.

zeigt wie die Arterie, geht hervor, dass die rhythmische Störung ausschliesslich durch Schwankungen des diastolischen Abschnitts gegeben ist. Beispiele, wie diese beiden, sind bei Erwachsenen ausserordentlich selten. Beide stammen von ganz gesunden Frauen. Die Arhythmie des letzten Falles (Fig. 263) trat bei einer Klientin, welche ich 10 Jahre lang sah, zeitweilig vorübergehend auf.

b) Schwieriger wird die Analyse der Pulskurve, sobald **prämature Schläge, d. h. Arhythmien vom Typus der Erwachsenen auftreten.**

Fällt der prämature Schlag sehr früh in den diastolischen Abschnitt hinein, so erschwert die rasche Häufung der Details im Venenpuls ihre Auflösung besonders. Die Schwierigkeit liegt darin, im Venenpuls diejenige Welle herauszufinden, welche dem prämaturen Pulsschlag der Carotis oder Radialis vorauf geht, die **Vorhofswelle.** Wo der prämature Pulsschlag weniger früh auftritt, z. B. in Figg. 264 und 265, ist leichter zu erkennen, dass die Welle *a'* eine Vorhofswelle ist, die dem prämaturen Schlag zugehört. Angenommen, die



Fig. 264. Unregelmässiger aurikulärer Venenpuls. Dem prämaturen Radialpulse *s'* entspricht in der Vene eine verfrühte Vorhofswelle *a'*.

prämature Systole hätte ein wenig früher eingesetzt, so wäre die Vorhofswelle *a'* mit der Kammerwelle *v* zusammengefallen, und wir wären ausser stande, sie als solche zu erkennen. Dies trifft für Fig. 266 zu. Man sieht deutlich eine prämature Vorhofswelle *a'* an dem Punkte, wo eine Kammerwelle *v* stehen sollte. Der Patient, von dem die Kurve stammt, hatte eine Tricuspidalstenose mit Hypertrophie des rechten Vorhofs; die vom Vorhof rückläufigen

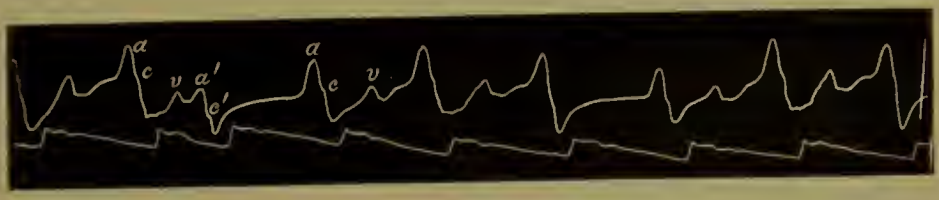

Fig. 265. Gleiches Verhalten wie in der vorigen Figur. Siehe auch den Text.

Wellen waren so stark, dass der Bulbus jugularis in eine pulsierende Schwellung verwandelt war. Der Fall ist bereits in Kap. XXII besprochen, und in Fig. 179 als Beispiel einer besonders grossen Vorhofswelle citiert. Bei dem auffallenden Grössenunterschied der beiden Wellen *a* und *v* ist kein Zweifel möglich, dass *a'* eine prämature Vorhofswelle ist. Sie folgt auf die nächstvorige Vorhofswelle *a* mit dem nämlichen Abstand, wie die kleine prämature Radialpulswelle auf ihren Vorgänger.

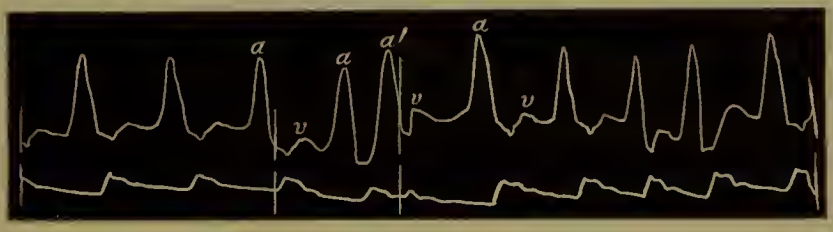

Fig. 266. Aurikulär-ventrikulärer Venenpuls. Dem prämaturen Radialpulsschlage entspricht in der Vene eine grosse prämature Vorhofswelle *a'*, welche die vorhergehende Kammerwelle mit aufnimmt und verdeckt.

Hier lässt sich also sagen, dass der Vorhof an der rhythmischen Störung in derselben Weise teilnimmt, wie sie am Radialpuls zum Ausdruck kommt, und dass ihre Welle mit der Kammerwelle *v* in eine aufgegangen ist.

Hier sei nun daran erinnert, was in Kap. XVIII § 176 eingehend besprochen worden ist, dass der Hauptteil der **Kammerwelle** oft erst nach Schluss der Semilunarklappen sich erhebt. Tritt nun eine Vorhofssystole verfrüht auf und sendet ihre Welle gerade um diese Zeit in die Vene, **so kommt natürlich nur eine Hebung zu stande, welche Kammerwelle**

und Vorhofswelle enthält. Diese ist selten so gross wie in Fig. 266, aber doch meistens so weit modificiert, dass man die Mitbeteiligung des Vorhofs herausmerkt. So in Fig. 267: im Radialpuls erkennt man leicht einen prämaturen Schlag s'; ihm entspricht im Venenpuls eine Welle a', welche grösser ist als die Kammerwelle v, an deren Stelle sie steht. Die Welle a' hat von der nächstvorigen Vorhofswelle a genau den nämlichen Abstand, um welchen der prämature Schlag s' von dem nächstvorigen Vollpuls entfernt ist. Man kann mit gutem Recht schliessen, dass es eine kombinierte Welle ist, zusammengesetzt aus der Kammerwelle des letztvorhergegangenen und der Vorhofswelle des verfrühten Herzschlags, welch letzterer gerade in den postsphygmischen Abschnitt der ersteren hineingefallen ist.



Fig. 267. S' prämaturer Pulsschlag, a' prämature Vorhofssystole. Der Vorhof nimmt an der rhythmischen Störung teil.

Ist in der Venenkurve auch eine **Carotiswelle** vorhanden, so kann auch diese während einer prämaturen Systole ihr Aussehen ändern. Der Grund ist, dass in den meisten solchen Fällen die Füllung der Jugularis nicht bedeutend ist und erst gegen Ende der Herzperiode sich herstellt. Gewöhnlich schlägt die Carotis erst an, wenn der Schreibhebel durch die gefüllte Vene bereits hoch gehoben ist; sie bewirkt dann nur noch eine geringe Erhebung (Fig. 264), oder, wenn der Hebel bereits im Fallen ist, gar nur eine leichte Unterbrechung des absteigenden Schenkels (Fig. 265). Eine prämature Systole

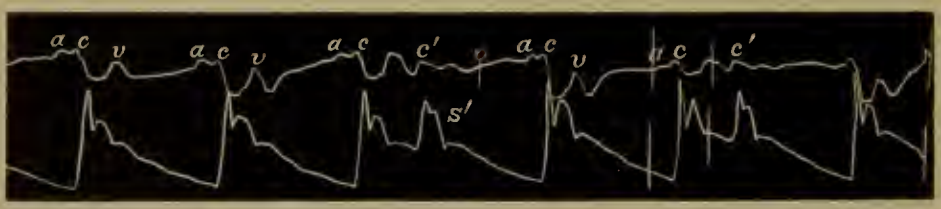

Fig. 268. Prämature Vorhofssystolen. Die Carotiszacke ist während der unregelmässigen Pulsabschnitte besonders deutlich ausgesprochen.

dagegen findet die Vene noch nicht gefüllt. Der Zeiger ist noch nicht hochgehoben und der prämature Carotispuls kommt daher in der Kurve deutlich zum Ausdruck. So ist in Fig. 268 die Carotiszacke c normaliter sehr klein, bei der prä-

maturen Systole dagegen wesentlich deutlicher (c'). Diese Welle c' hält von der regulären Zacke c genau den gleichen Abstand, mit welchem die prämature Welle s' nach dem nächstvorhergehenden Vollpulse auftritt. Die Welle zwischen c und c' schreibe ich teils der Kammer, teils der Vorkammer zu. Sie steht genau an derselben Stelle, an der vorher die Kammerwellen v gestanden haben, aber sie ist breiter und dauert länger als diese; ihre Mitte ist von der nächstvorhergegangenen Vorhofswelle a eben so weit entfernt wie der prämature Radialpuls vom nächstvorhergehenden Vollpuls. Sie setzt sich also ersichtlich aus einer normalen Kammerwelle und einer prämaturen Vorhofswelle zusammen.

Ausdrücklich sei bemerkt: Hätte in allen diesen Fällen der Vorhof seinen eigenen regelmässigen Rhythmus beihehalten, so hätte sich eine Vorhofswelle in dem regelmässigen Abstand o hinter der prämaturen Systole finden müssen. Dies ist aber niemals der Fall gewesen.

c) **Bei Auftreten gehäufter prämaturer Systolen** ist der Venenpuls noch schwerer zu entwirren. Im folgenden Beispiel kommt man zum Urteil, dass die Vorhöfe die prämaturen Schläge mitmachen. Fig. 269 stammt von einem 52jährigen



Fig. 269. Zwei prämature Schläge mit Vorhofssystolen.

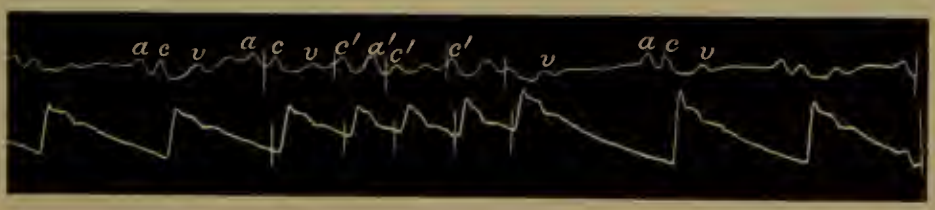

Fig. 270. Vier prämature Schläge nacheinander.

Manne, dessen Puls seit mehreren Jahren gelegentlich unregelmässig wird. Die Unregelmässigkeit besteht fast immer im Auftreten von zwei (Fig. 269), seltener vier (Fig. 270) aufeinander folgenden prämaturen Schlägen. Der Venenpuls war meistens sehr schwach; daher die relative Grösse der Carotiszacken. Auf

die Carotis beziehe ich auch die Welle c' während der beiden prämaturen Wellen. Die Grössendifferenz spricht nicht dagegen, weil solche Differenzen unter dem Einfluss der Respiration auf die Füllung der Venen leicht entstehen. Zeitlich fällt c' mit der prämaturen Welle der Radialis zusammen. Die Welle a' halte ich für die Summation einer prämaturen Vorhofskontraktion mit der Ventrikelwelle der letztvorhergegangenen Kammerkontraktion. — Genau die gleichen Züge finden sich in Fig. 270, welche vier prämature Kontraktionen aufweist. Die Wellen zwischen den prämaturen Carotiszacken c' halte ich für kombinierte Venenwellen. Für diese Deutung, welche mir am plausibelsten erscheint, möchte ich nicht unbedingt einstehen. In § 237 wird noch einmal darauf zurückzukommen sein.

d) **Beim Pulsus bigeminus** sind im Venenpuls die einzelnen Wellen leicht zu identifizieren, vorausgesetzt, dass der zweite

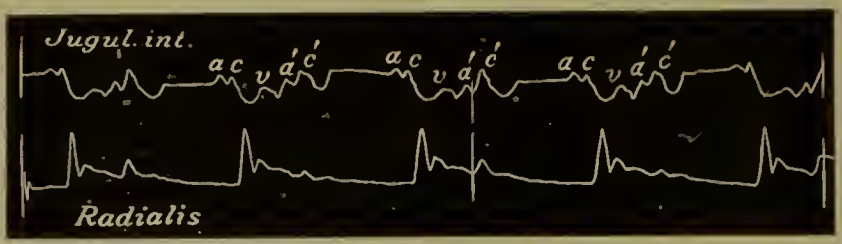

Fig. 271. Bigeminie. Der Vorhof nimmt an der Allorhythmie regelmässig teil.

Schlag nicht zu rasch auf den ersten folgt. Fig. 271 ist ein typischer Pulsus bigeminus mit allerdings schwacher prämaturer Kontraktion. Dieser entspricht in der Venenkurve zeitlich die Welle c', welch letztere unverhältnismässig grösser erscheint

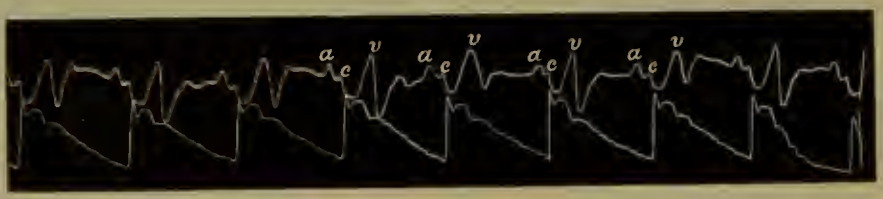

Fig. 272. Regelmässiger Venenpuls.

als die prämature Carotiswelle, deren Wirkung sie ist. (Wie bereits oben auseinandergesetzt, weil die Jugularis um diesen Zeitpunkt relativ leer ist.) Die Welle a', welche der Carotiswelle unmittelbar vorangeht, bedeutet zweifellos die prämature Vorhofskontraktion. Die Kurve ist demnach ein gutes Paradigma eines

am Rhythmus der Pulsbigeminie teilnehmenden Vorhofs. — In vielen anderen Fällen von Pulsbigeminie mit Beteiligung der Vorhöfe ist die Deutung sehr viel schwieriger. Der Patient z. B., dessen ganz regelmässigen Venenpuls Fig. 272 wiedergibt, zeigte häufig Bigeminie (vergl. Fig. 273). Der Welle c' dieser Kurve entsprach ein prämaturer Carotispuls. Die dahinter kommende v' ist wohl, nach dem Abstand, den sie hat, die Kammerwelle der prämaturen Kontraktion. Ob aber die Welle

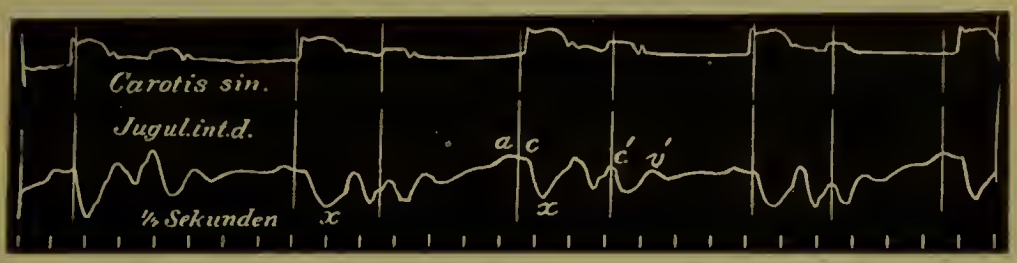

Fig. 273. Vom gleichen Patienten während Bestehens von Bigeminie. Carotis (unterhalb des linken Kieferwinkels) und Jugularis (oberhalb des rechten Schlüsselbeins). Registrierung auf rotierender Trommel.

zwischen c und c' eine zusammengesetzte Welle, halb Kammerwelle und halb Vorhofswelle vorstellt, ist nicht bestimmt zu sagen. Vielleicht könnte auch die schwache Erhebung am aufsteigenden Schenkel von c' die Vorhofswelle sein. Dass aber im ganzen der Vorhof an der rhythmischen Störung teilnimmt, wird man leicht einsehen, wenn man erst ähnliche Pulsirregularitäten, wo die Vorhöfe ihren eigenen Rhythmus beibehalten, damit vergleicht.

Kapitel XXVI.

2. Nur die Kammern arbeiten unregelmässig, die Vorhöfe behalten ihren Rhythmus bei.

Vorkommen: a) bei einzelnen prämaturen Schlägen, b) während ständiger Bigeminie. — Die Zeitdauer der irregulären Perioden. — Venenpuls bei verlangsamter Herztätigkeit. — Verhalten der Kammerwelle.

---

§ 215. a) Beobachtet man, **während ein einzelner Pulsschlag aussetzt,** gleichzeitig die Halsvenen, so kann man bekanntlich zuweilen sehen, dass während der langen Pulspause in der Vene eine sehr deutliche Welle auftritt. Indem man den Venenpuls ganz allgemein mit dem rechten Herzen in Zusammenhang brachte, musste natürlich der Gedanke auftauchen, hier führe das rechte Herz eine Kontraktion aus, während das linke stillstehe.

Fig. 274 liefert eine ausgezeichnete Illustration eines solchen Falles[1]). Der Jugularispuls weist zwei Wellen auf, *a* von der Vorhofskontraktion, *c* von der Carotis. Während der Radialpuls aussetzt, geht der Venenpuls weiter, weist aber nur eine Welle, die Vorhofswelle *a'* auf. Die Welle *c* fehlt, weil der Carotispuls so gut ausfällt wie der Radialpuls. Misst man den Standort der Welle *a'*, so findet man sie im regelmässigen Abstand von den normalen Vorhofswellen *a*.

---

[1]) Der Patient, von dem die Kurve stammt, hatte häufig Pulsintermissionen, zuweilen nach jedem zweiten Schlag, so dass er Sekunden hindurch die Hälfte der gewöhnlichen Pulsfrequenz aufwies. Ich habe mich wiederholt bemüht, gerade von diesen Zeiten Kurven zu erhalten; aber, wie es oft geht, trat die Erscheinung nicht eher auf, als bis ich alle meine Papiere aufgebraucht hatte. So musste ich mich mit einer einmaligen Störung zufrieden geben.

In Fig. 275 liegen die Verhältnisse ganz analog. Während ein Radialpuls gelegentlich aussetzt, geht der Venenpuls in gleichem Rhythmus ununterbrochen weiter. Die grosse Welle *a'*



Fig. 274. Der Venenpuls ist rein aurikulär. Die Vorhofsystole *a* behält während der Intermission des Radialpulses ihren regelmässigen Rhythmus bei.

erscheint in genau dem gleichen Intervall wie die anderen Vorhofswellen *a*. Sie ist viel grösser als die anderen, eine typische Erscheinung, die weiter unten ihre Erklärung finden

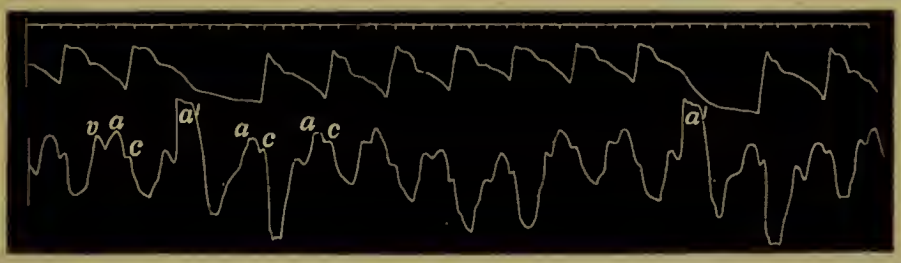

Fig. 275. Gleiches Verhalten wie in Fig. 274.

wird. In beiden Kurven fällt der Radialpuls während der prämaturen Systole völlig aus. Dass eine Kontraktion stattgefunden hat, ist in Fig. 274 durch ganz kleine Wellen angedeutet; in dem Falle von Fig. 275 war die Kontraktion so schwach, dass man während der Pause nur manchmal kurze Herztöne, zuweilen nichts hörte.



Fig. 276. Im Radialpuls ein deutlicher prämaturer Schlag. Der aus Vorhofsystolen bestehende Venenpuls geht regelmässig weiter.

In Fig. 276 ist der fünfte Schlag deutlich prämatur. In der Jugulariskurve treten alle Vorhofswellen *a* und *a'* vollkommen regelmässig auf, nur die Carotiszacke fehlt während der prämaturen Kontraktion, weil sie durch ihre Verfrühung fast genau gleichzeitig mit der Vorhofsystole auftritt und so von der grossen Venenwelle verdeckt wird.

Im folgenden Falle waren während der prämaturen Systolen immer noch relativ deutliche Pulsschläge zu fühlen und auch deutlich die entsprechenden Herztöne zu hören (vergl. Fig. 67). Gewöhnlich war der Puls dieses Falles ganz regelmässig; Fig. 277 gibt ihn und den aurikulären Venenpuls. Zeitweise aber treten seit sechs Jahren Unregelmässigkeiten auf, welche



Fig. 277. Regelmässiger Radialis- und Jugularispuls.

Fig. 278 wiedergibt. Die Einzelzüge der Kurve sind genau dieselben wie zuvor. Wo eine prämature Systole auftritt, kommt die Vorhofswelle *a'* im regelmässigen Intervall, ist aber viel grösser, und die Kammerwelle fehlt. Dass die Welle *a'* tatsächlich aus der Vene stammt, lässt sich durch Inspektion leicht fest-

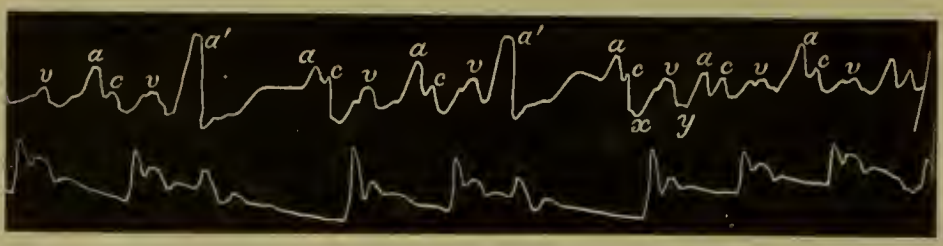

Fig. 278. Vom gleichen Falle wie die vorige Figur. — Die Vorhofsvenenwellen gehen auch während der rhythmischen Störung in gleichem Gange weiter.

stellen. So oft an der Radialis ein schwacher Puls vorkommt, sieht man die Vene rasch und besonders stark anschwellen.

Hier ist der Ort, auf den **Grund dieser Grössenzunahme der Vorhofswelle durch eine prämature Kammersystole** einzugehen. Durch Ausmessen kann man feststellen, dass die Vorhofswelle *a'* in solchen Fällen mit dem prämaturen Radialpuls zeitlich ganz genau zusammenfällt. Während sich der Vorhof kontrahiert, befindet sich also auch die Kammer in Kontraktion: das Blut kann aus dem Vorhof nicht in die Kammer übertreten. So muss eine viel grössere Welle nach der Vene zurück. Diese Übergrösse der Vorhofswelle während der prämaturen Kammersystole ist auf den meisten hierher

gehörigen Kurven zu sehen. So auch in einem Falle mit sehr deutlichem Spitzenstoss, von welchem Fig. 279 stammt. Hier lässt sich die prämature Kontraktion in dem kleineren verfrühten Spitzenstoss *o* erkennen. Mit jedem solchen fällt eine besonders grosse Vorhofswelle *a'* zusammen. Das Sphygmogramm dieses Falles mit gut ausgebildetem prämaturem Pulsschlag zeigt Fig. 69.

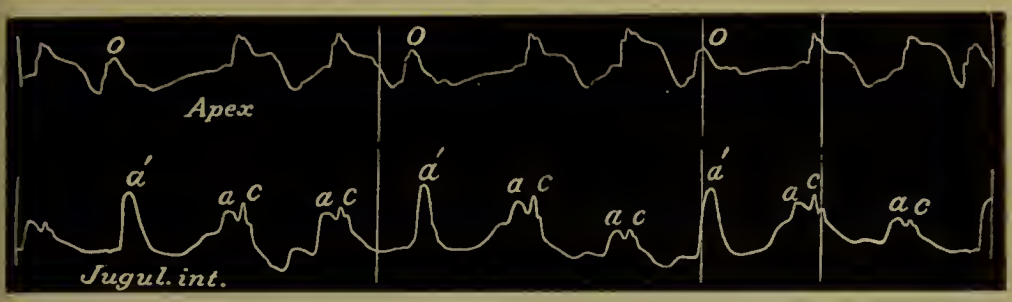

Fig. 279. Spitzenstoss und Venenpuls; *o* prämature Spitzenstösse. Jedem solchen entspricht eine vergrösserte Vorhofswelle *a'*. Alle Vorhofswellen haben gleichen Abstand.

Die nämliche Vergrösserung der vorhofssystolischen Welle durch die verfrühte Kammersystole lässt sich auch im Leberpuls erkennen (Fig. 280). Arhythmien bei Leberpuls aurikulären Typs sind aus später (§ 234) zu erörternden Gründen ausserordentlich selten. In einem solchen Falle konnte ich eine Bigeminie nach jedem 60.—70. Schlag entdecken. Eine Aufnahme dieser Störung im Leberpuls gelang mir erst nach vielen



Fig. 280. Gleiches Verhalten im Leberpuls.

Versuchen; leider nicht so gut wie Fig. 183, welche vom gleichen Patienten stammt. Die Hauptsache ist indessen wohl zu erkennen. Der aurikuläre Rhythmus geht während der Kammerbigeminie unverändert weiter. Wie in der Vene ist die Welle *a'* viel grösser als die gewöhnlichen Vorhofswellen; die Kammerwelle fehlt völlig.

b) Wenn **gehäufte prämature Schläge** vorkommen, die Vorhöfe aber an der Störung nicht teilnehmen, so entstehen Kurven von ganz anderm Aussehen als die im vorigen Kapitel (§ 214, d) beschriebenen. Hier wird die Vorhofswelle ebenfalls vergrössert, weil sie mit der prämaturen Kammerkontraktion zusammenfällt. In Fig. 281 ist die Kurve des Radialpulses nicht so gut ausgefallen, zeigt aber immerhin deutlich den Charakter der rhyth-

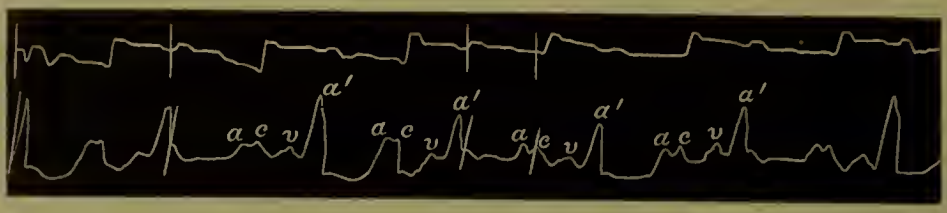

Fig. 281. Die linke Kammer arbeitet unregelmässig (Bigeminie); der Rhythmus des rechten Vorhofs (*a* und *a'*) ist regelmässig. So oft die Vorhofsystole mit der prämaturen Ventrikelsystole zusammenfällt, entsteht die auffallend grosse Venenwelle *a'*.

mischen Störung. Im darunter stehenden Jugularpuls sieht man die Vorhofswellen *a* und *a'* in ganz regelmässigen Abständen auftreten. Die Wellen *a'* sind grösser, weil zur Zeit ihres Auftretens die Kammer in verfrühter Systole begriffen ist, kein Blut aufnimmt, und der Vorhof den ganzen Inhalt rückwärts wirft. Für die Carotis muss man bedenken, dass ihr Puls ein wenig früher auftritt als der Radialpuls. Deshalb geht ihr Anteil in der Venenkurve an den abnormen Stellen verloren: er wird von der grossen Welle, mit welcher er zeitlich zusammenfällt, überdeckt.



Fig. 282. An jeder zweiten vergrösserten Vorhofswelle *a'* ist eine prämature Carotiszacke *c'* unterscheidbar. Misst man die Kurve genau aus, so findet man, dass jeder zweite prämature Schlag ein klein wenig später einsetzt, als die prämaturen Schläge, deren Carotispuls nicht erkennbar ist.

Bei dem Patienten, von dem die vorige Kurve stammt, traten rhythmische Schwankungen öfter auf. Zuweilen bestand Bigeminie. Unter den Pulsi bigemini zeigten sich nun wieder Unterschiede, je nach dem Intervall, in dem der prämature

zweite Schlag folgte. In Fig. 281 erschien er mit immer gleichem Abstand, eben zur Zeit der Vorhofssystole *a'*. In Fig. 282, vom nämlichen Patienten, zeigt sich eine merkwürdige Verschiedenheit. Man wird bemerken, dass jede zweite Welle *a'* eine Zacke *c'* mitführt. Wo die Zacke *c'* fehlt, ist das Bild dem in Fig. 281 gleich. Misst man nun die Radialkurve sorgfältig aus, so findet man, dass in jedem zweiten prämaturen Schlag die Systole ein

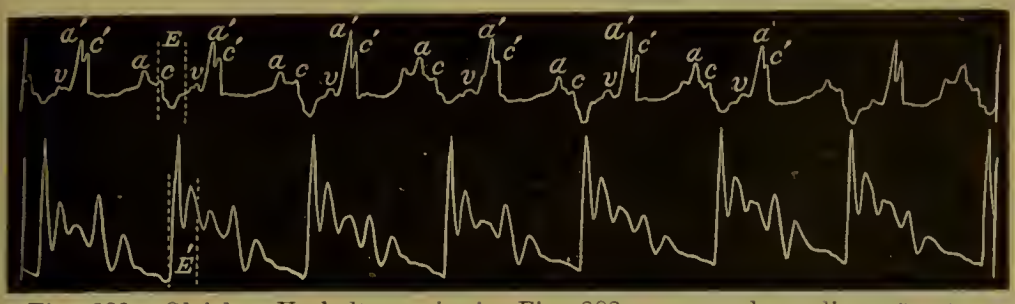

Fig. 283. Gleiches Verhalten wie in Fig. 282, ausser dass die prämature Carotiszacke *c'* an jeder vergrösserten Vorhofswelle *a'* deutlich ausgeprägt ist.

klein wenig später hinter dem nächstvorhergegangenen Vollpuls einsetzt; und in diesem Falle ist die Carotiszacke *c'* im Venenpuls vorhanden. Mit anderen Worten: Tritt die prämature Systole ein klein wenig früher auf, so wird der Carotispuls in die vergrösserte Vorhofswelle *a'* mit aufgenommen; tritt die prämature Systole ein klein wenig später auf, so kommt der Carotispuls später als die Vorhofswelle und ist als besondere Zacke bemerkbar. — Zu wieder anderen Zeiten (Fig. 283) war diese Zacke *c'* ein konstanter



Fig. 284. Vier unregelmässige, drei regelmässige Herzschläge.

Bestandteil. In Fig. 284 geht der Radialpuls für drei Schläge regelmässig, und der Venenpuls mit ihm. Während der unregelmässigen Pulse in der ersten Hälfte der Kurve ist die Carotiszacke *c'* vorhanden, in dem unregelmässigen letzten Schlag der Kurve fehlt sie. Misst man den Abstand dieses letzten prämaturen Schlags vom vorhergehenden, so findet man

ihn ein wenig geringer, als er in den andern unregelmässigen Abschnitten ist.

§ 216. Über die **Dauer der unregelmässigen Herzperioden** ist folgendes zu bemerken:

Behält der Vorhof während einer einzelnen Störung seinen Rhythmus bei, d. h. **geht die Störung von der Kammer aus**, so ist die Dauer der gesamten irregulären Periode gleich dem Zweifachen einer regelmässigen Periode. — Zeitweilig aber zeigt auch der Vorhof während der rhythmischen Störungen Neigung zum Schwanken. Z. B. ist in Figg. 275 und 278 jedesmal der erste unregelmässige Abschnitt deutlich länger als der zweite unregelmässige Abschnitt oder als zwei regelmässige Schläge. In Fig. 285 ist dagegen der unregelmässige Abschnitt deutlich verkürzt. Die Kurve stammt von dem nämlichen Falle wie Fig. 275. Bei dieser Patientin waren vorübergehende Puls-



Fig. 285. Radialis und Jugularis. Von den drei unregelmässigen Pulsperioden ist jede nachfolgende kürzer als die vorhergehende, jede Vorhofswelle *a'* kommt relativ früher.

schwankungen sehr gewöhnlich; ich verfüge über Kurven aus einem Zeitraum von sieben Jahren. Die prämature Systole machte im Radialpuls zuweilen eine kleine Welle, zuweilen auch keine; gelegentlich erstreckte sich die Störung auch über drei oder vier Schläge. Wo die Störung vereinzelt auftritt (Fig. 275), entspricht sie immer ziemlich genau der Summe zweier Vollpulse. Wo drei unregelmässige Schläge hintereinander kommen (Fig. 285), sind die letzten zwei davon deutlich kürzer als zwei Vollpulse. Und zwar ist es dann speziell der Abstand $a—a'$, welcher deutlich verkürzt ist: Die Vorhofssystole *a* setzt nach der Irregularität verfrüht ein. Genau dasselbe Verhältnis ist in Figg. 320 und 321 zu sehen: Der Vorhof hat zwar während der prämaturen Kammerkontraktion seinen regelmässigen Rhythmus beibehalten, aber die erste Vorhofswelle nach der Störung erscheint verfrüht, als ob sich der Vorhof dem Rhythmus der Kammer nachträglich anpassen wollte. — Von solcher aus-

nahmsweiser Verkürzung oder auch Verlängerung abgesehen, kann als allgemeine Regel gelten, dass eine Unregelmässigkeit durch prämature Systolen, die von der Kammer ausgehen, die doppelte Dauer einer regelmässigen Pulsperiode einnimmt.

Setzt dagegen die rhythmische Störung mit einer prämaturen Kontraktion des Vorhofs ein, so pflegt ihre Dauer kürzer zu sein als die Summe zweier Vollpulse. Dies ist z. B. in Figg. 264 und 266 der Fall; die Pause nach der prämaturen Systole ist selten so lang, als nach einer prämaturen Systole ventrikulärer Provenienz. Der diastolische Abschnitt pflegt nur die gleiche Länge wie nach normalen Kontraktionen zu haben. Eine Ausnahme finde ich, wo die prämature Kontraktion recht gross ist und nicht sehr früh auftritt, wie z. B. in Fig. 286. Hier ist der vierte, prämature Schlag relativ gross und hat relativ weiten Abstand. Im Venenpuls sind die Einzelzüge deutlich unter-



Fig. 286. Irregularität mit Teilnahme des Vorhofs. *a'* prämature Vorhofskontraktion, *c'* prämature Carotiswelle, *v'* prämature Kammerkontraktion. Die Gesamtdauer der rhythmischen Störung entspricht der Dauer zweier regulärer Schläge. (Ausnahmsweises Verhalten.)

scheidbar: die Welle *a'* bedeutet eine prämature Vorhofskontraktion, der nachfolgende diastolische Raum ist deutlich verlängert, so dass die Ausdehnung der gesamten Störung dem Doppelten eines Vollpulses gleichkommt. Auch dieses Beispiel bedeutet, soweit meine Erfahrung reicht, eine Ausnahme. Als allgemeine Regel kann gelten, dass, wenn eine rhythmische Störung vom Vorhof ausgeht, die Irregularität weniger als zwei Vollpulse ausmacht.

§ 217. Ein anderes Mittel, die vom Vorhof ausgehenden rhythmischen Störungen von denen zu unterscheiden, die der Ventrikel verschuldet, findet man, wenn man im Venenpuls auf **Anwesenheit oder Fehlen der Ventrikelwelle nach den prämaturen Schlägen** achtet. In allen Kurven, welche Irregularitäten mit Teilnahme des Vorhofs zeigen (Figg. 266, 267, 268, 269) ist eine Kammerwelle *v* zu sehen. Die Ausnahme, welche Fig. 265 bildet, ist nur scheinbar. Die Kurve ist an dieser Stelle durch

inspiratorisches Vorspringen des Kopfnickermuskels gefälscht, ein Fehler, der sich drei Schläge später noch einmal wiederholt. Sonst ist die Kammerwelle immer zu sehen. Sie entsteht bekanntlich dadurch, dass eine aus der Kammer stammende Blutwelle, nachdem sie den Vorhof erfüllt hat, rückwärts weiter flutet. Fällt aber Kammersystole und Vorkammersystole zusammen, so kann kein Blut aus dem Ventrikel in die Vorkammer zurücktreten, kann keine Kammerwelle in die Vene gelangen. In dem Augenblicke, wo die Kammerwelle auftreten sollte, ist der Vorhof bereits in Diastole übergegangen und im stande, alles Blut selbst aufzunehmen. In allen Kurven rein ventrikulärer Arhythmie (z. B. Figg. 278 und 280) bleibt daher die Linie hinter der grossen Vorhofswelle, da wo die Kammerwelle stehen sollte, eben. Die andern hierher gehörigen Kurven zeigen auch während ihrer regelmässigen Abschnitte keine Kammerwelle; es beweist hier nichts, wenn sie während der Störung fehlt.

§ 218. Auch zur **Deutung noch anderer Pulsabnormitäten, besonders sehr verlangsamter Pulse, kann der Venenpuls von Vorteil sein.** So fand er schon oben Benutzung zur Deutung der langen Pause in den Kurven Figg. 262, 263, 274, 275, und des verlangsamten Pulses Fig. 199. Das folgende Beispiel wäre seinem Aussehen nach ohne Venenpuls sicherlich falsch gedeutet worden.

Eine 41jährige Frau, seit 10 Jahren in meiner Beobachtung, zeigt seit dieser Zeit rhythmische Störungen, zuweilen Monate hindurch Bigeminie (Fig. 287). Manchmal ändert sich der



Fig. 287. Bigeminie.

Rhythmus während einer Untersuchung, ist anfänglich ganz regelmässig, wie in Fig. 272, dazwischen sehr verlangsamt, wie in Fig. 288. Versucht man, die Störung in Fig. 288 zu bestimmen, so fällt auf, dass ein einzelner langer Pulsschlag dieselbe Dauer einnimmt wie zwei unregelmässige Pulse in Fig. 287. Man wird dann natürlich daran denken, dass während der langen Pause eine prämature Kontraktion stattgefunden habe, die zu schwach war, die Radialis zu erreichen;

dies um so mehr, wenn man während der langen Pause tatsächlich einmal einen prämaturen Pulsschlag beobachtet hat (Fig. 288). So fasste ich auch wirklich die Sache auf, bis mir eines Tages beim Aufnehmen des Venenpulses dieselbe rhyth-

Fig. 288. Vereinzelte Bigeminie. Vom gleichen Falle wie Fig. 287.

mische Störung unterlief — verlangsamter Puls mit einer prämaturen Systole dazwischen (Fig. 289). Nun sieht man sofort, dass während der langen arteriellen Pulspause in der Vene nicht die mindeste Bewegung sich verrät, dass also während



Fig. 289. Vom gleichen Falle. Während der langen Pausen keine prämaturen Kontraktionen.

der Pausen die Herzkammern tatsächlich ruhen, und nur da, wo die linke Kammer wirklich eine prämature Systole mit einem kleinen Radialpulsschlag macht, auch das rechte Herz, Kammer und Vorkammer, an der Bewegung teilnimmt.

Kapitel XXVII.

3. Fälle mit Vorhofskontraktionen ohne nachfolgende Kammerkontraktionen.

Beispiel. — Erklärung. — Die beiden Ventrikel arbeiten synchron. — Arbeiten auch die Vorhöfe synchron?

§ 219. Von dieser Form der Herzirregularität habe ich nur wenige Fälle gesehen. Zudem war leider bei den meisten derselben der Venenpuls so gering, dass ich mit dem schwächsten Ausdruck der Vorhofssystole zufrieden geben musste. Dass in

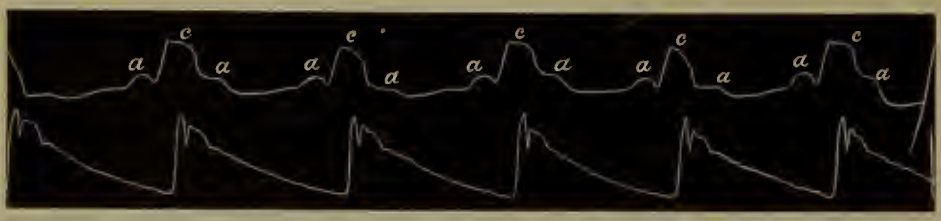

Fig. 290. Jugularis und Radialis. In der Venenkurve Carotiswellen *c* und Vorhofswellen *a*. Auf jede Carotiswelle kommen zwei Vorhofswellen.

solchen Fällen mit ganz schwachem Venenpuls das erste vorhandene Element stets eine kleine dem Arterienpuls unmittelbar voraufgehende Erhebung ist, wie in Fig. 261, habe ich bereits früher betont. Auch in Fig. 290 steht unmittelbar vor der Carotiswelle eine Hebung *a*, zweifellos aurikulär.

Der Patient, von dem die Kurve stammt, war ein 66jähriger Mann von ungestörtem Befinden, frischem Aussehen und guter Leistungsfähigkeit. Im Urin etwas Eiweiss. Die Herzgrösse war wegen der ausgedehnten Lungengrenzen nicht genau zu bestimmen. Die Pulszahl schwankte erheblich, betrug an manchen

Tagen 42 und wechselte an anderen Tagen zwischen 23 und 45 Bewegungen in den Venen waren schwach, aber deutlich sichtbar. Sie sind immer wesentlich frequenter als der Radial- oder Carotispuls, zwei bis drei Jugularispulse kommen auf einen arteriellen. Über der Mitralis ein systolisches Geräusch, daneben gelegentlich in der langen Pause ein kurzes, leises Blasen, das deutlich mit einer der Venenwellen, die ich als Vorhofswellen ansehe, zusammenfällt. Diese sonderbare Pulsform konnte ich über zwei Jahre beobachten.

So unvollkommen die Kurven sind, so zeigen sie doch einige merkwürdige Details. In Fig. 290 steht die Vorhofswelle, wie bemerkt, unmittelbar vor der Carotiswelle. (Die letztere ist in allen diesen Kurven sehr gross; denn, je schwächer die Vene



Fig. 291. Vom gleichen Falle. Grössere Distanz von *a* zu *c*.

gefüllt ist, um so weniger kann man eine Venenpulskurve ohne Marke der daneben liegenden Carotis erhalten, eine Störung, die in unserem Falle sehr willkommen ist, weil sie die Orientierung erleichtert.) Fig. 291, von demselben Patienten, zeigt die nämlichen Einzelteile wie Fig. 290, mit der einen sehr interessanten Ausnahme, dass die Carotiszacke von der Vorhofswelle einen deutlichen Abstand hat, während sie sich in Fig. 290 unmittelbar an dieselbe anschliesst. — Nun aber schwankt die Frequenz des Radialpulses. In Fig. 292 sind die



Fig. 292. Vom gleichen Falle. Unregelmässiger Radialpuls. Auf eine Carotiswelle kommen bald drei, bald zwei Vorhofswellen *a*. Die Lagebeziehungen derselben schwanken.

beiden ersten Radialschläge viel langsamer als die beiden letzten. Vergleicht man damit die Carotis-Jugulariskurve, so findet man merkwürdigerweise auf jeden der ersten Schläge je drei, auf

jeden der letzten Schläge nur je zwei kleine Wellen *a*. Diese kleinen Vorhofswellen haben alle ganz den gleichen Abstand von einander. Ferner, während (Fig. 292) die dritte Carotiswelle an ihre Vorhofswelle *a* ganz dicht sich anschliesst, folgt der nächste Carotisschlag auf seine Vorhofswelle *a* erst mit einem bemerkbaren Abstand.

Ein andermal, wo die Pulsfrequenz nur 28 beträgt, kommen auf jeden Pulsschlag konstant drei Wellen (Fig. 293), und die



Fig. 293. Vom gleichen Falle. P. 28. Auf jede Carotiswelle drei Vorhofswellen.

Wellen sind höher. Ich halte auch die unmittelbar auf die Carotiszacke folgende Welle *a* dieser Kurve für aurikulär, weil sie auf die andern aurikulären Wellen in gleichem Abstand folgt, erst ihr Auftreten den Rhythmus des Vorhofs abschliesst. Das Einzige, was sie sonst sein könnte, wäre eine dikrote Welle aus der Carotis. Aber eine solche müsste, wie am Radialpuls zu sehen ist, viel kleiner sein und auch etwas früher stehen.

Fig. 294. Vom gleichen Falle. Kein geordneter Zusammenhang zwischen Vorhof und Kammer.

Auch der Abstand der Carotiszacke von der ihr nachfolgenden Welle *a* schwankt. So hat in Fig. 292 die Welle *a* hinter dem dritten Schlag einen grösseren Abstand, weil die Welle *a* vor dieser Zacke keinen hat. Die Welle *a* hinter dem vierten Schlag folgt ganz dicht, weil die Welle *a* vor diesem Schlage vorn Abstand hat. Der Rhythmus der Vorhöfe bleibt eben genau unverändert, wie auch die Kontraktion der Kammer sich dazu stelle. — Am besten zeigt die völlige Unabhängigkeit der beiden Rhythmen in diesem Falle Fig. 294. Die erste Carotiswelle

hat eine Welle *a* mit kleinem Abstand, die zweite Carotiswelle eine mit grossem Abstand vor sich. Der letztgenannte Carotispuls steht nämlich genau an der Stelle einer fälligen Vorhofskontraktion. Bei der Regelmässigkeit der Vorhofsarbeit ist anzunehmen, dass die Welle in der Vene da war; in der Kurve ist sie unkenntlich, weil das Instrument nur die stärkere Bewegung wiedergegeben hat.

§ 220. Die Erklärung, welche mir für diese Erscheinung die plausibelste scheint, ist die, dass die Vorhöfe normal und regelmässig arbeiten, dagegen die Kammern dem physiologischen Reiz der Vorhofskontraktion nicht antworten, weil ihre Erreguugsfähigkeit unter die Norm herabgesetzt ist. Dafür spricht nicht nur, dass die Kammerkontraktion ausbleibt, sondern auch, dass die Kammerkontraktion zuweilen verspätet und zuweilen bereits während der Vorhofssystole einsetzt. Man könnte auch an die Erklärung denken, dass in diesem Falle die Kammer allerdings Kontraktionen ausführe, aber so schwache, dass ihre Wellen die Radialis bezw. Carotis nicht erreichen. Wenn ich auch gegen diese Annahme kein direktes Gegenargument vorzubringen weiss, so spricht doch die Tatsache, dass die Ventrikelkontraktionen in regelmässigen Abständen sich folgen, dafür, dass sie eigene Automatie besitzen, und nicht durch den Reiz, den der Ablauf der Vorhofssystole hinterlässt, erregt werden. Auch aus dem gelegentlichen Auftreten eines leisen Geräusches in der Pulspause liesse sich auf unvollständige Kammersystolen schliessen; ich neige aber eher zu der Deutung, dass das Geräusch von einer Vorhofssystole hervorgebracht wurde, und dass Mitralstenose vorlag. Das Geräusch hatte einen anderen Charakter als in dem § 179 beschriebenen Falle, und anderen Ablauf. Auch das radiale Sphygmogramm würde, wenn prämature Kontraktionen mit unterlaufen wären, anders aussehen müssen [1]).

§ 221. Ein Argument mehr zu Gunsten meiner Auffassung, dass **die beiden Kammern sich gemeinsam kontrahieren** und die Vorhöfe regelmässig mit höherer Frequenz arbeiten, ergibt sich aus dem Verhalten der rechten Kammer. In unserem Falle war im Venenpuls, selbst wo er so gross war wie in Fig. 293,

[1]) Es handelt sich hier um jene interessante Erscheinung, die von Gaskell und der Engelmann'schen Schule als „Herzblock" experimentell studiert und erklärt worden, und die klinisch als „Adams-Stokes'sche Krankheit" beschrieben ist. D. Übers.

zwar niemals eine Kammerwelle vorhanden; wohl aber hatte der Patient bei jedem Pulse im Epigastrium eine starke Einziehung. Diese Einziehung wird (s. a. § 28) durch die Systole der rechten Kammer bewirkt. In Fig. 295 ist die epigastrische Pulsation zusammen mit dem Radialpuls aufgenommen, und zeigt eine Senkung synchron jedem Puls. Und da sie der Ausdruck der Systole der rechten Kammer ist, liefert sie den



Fig. 295. Epigastrische Pulsation und Radialis. Illustriert den exakten Synchronismus von rechter und linker Kammer.

Beweis dafür, dass beide Ventrikel zusammen arbeiten, und dafür, dass keine prämaturen Systolen stattgefunden haben.

§ 222. Nun liegt die Frage nahe, **ob auch die beiden Vorhöfe gemeinsam arbeiten?** Eine Beantwortung dieser Frage setzt Beobachtungen voraus, welche einen Einblick in das Verhalten des linken Vorhofs ermöglichen. Chauveau (53) hat einen Fall veröffentlicht, der mit dem soeben beschriebenen klinisch grosse Ähnlichkeit hat. Während der Radialpuls eine Frequenz von 24 in der Minute aufwies, wurden in der Jugularis 60—64 Pulse pro Minute gezählt. Chauveau hat Kurven von der Herzspitze aufgenommen; dieselben enthielten grosse Ausschläge, welche der Systole der linken Kammer entsprachen, und zeitlich mit dem Arterienpuls übereinstimmten, und daneben häufigere kleine Hebungen, welche an Frequenz dem Venenpuls gleichkamen, und welche er auf den linken Vorhof bezieht, dessen Kontraktion die linke Kammer passiv erweitere. Nach Studium dieser Kurven und nach ihrer Verwandtschaft mit den meinigen muss ich der Deutung des Autors beipflichten. Es ist höchst wahrscheinlich, dass in diesen Fällen die beiden Vorhöfe gleichen Rhythmus haben.

Eigener Beobachtung entstammt der folgende Fall[1]):

40jähriger Polizist. Am 18. März 1902 an Influenza erkrankt. Fünf Tage bestand hohes Fieber zwischen 39° und 40°. Nach

[1]) Anm. d. Übersetzers: Dieser Fall ist im Originaltext noch nicht enthalten. Er wurde erst später beobachtet und separatim publiziert. (S. British Medical Journal. 1902. Nov.)

Abfall des Fiebers blieb der Patient schwach und hinfällig, und es bildete sich eine psychische Störung mit heftigen Erregungszuständen aus. Nach Verlauf von mehr als acht Wochen trat Genesung ein.

Schon während des ersten Auftretens der Depression war der Puls häufig unregelmässig und verlangsamt; die Frequenz sank zuweilen auf 30 Schläge in der Minute. Am Herzen selbst war durch die physikalische Untersuchung keine Abnormität festzustellen. In den oberflächlichen und tiefen Halsvenen war eine leichte Pulsation zu sehen. Diese Pulsation war in den Zeiten regelmässiger Herztätigkeit dem Radialpuls an Frequenz gleich; dagegen zu den Zeiten, wo der Radialpuls verlangsamt und unregelmässig war, frequenter als dieser und ganz regelmässig.

Fig. 296 zeigt beide Bewegungen aus der Zeit regelmässiger Herztätigkeit. Ganz anders ist das Aussehen der beiden Venen-

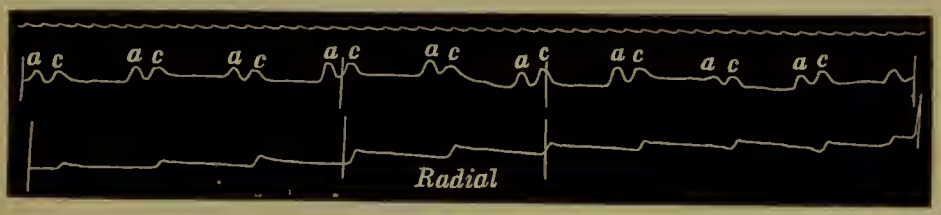

Fig. 296. Jugularis und Radialis. Regelmässige Aktion.

wellen in Fig. 297, die bei verlangsamtem und unregelmässigem Radialpuls aufgenommen ist. Eine Welle *c* behält ihre Beziehung zum Radialpuls, ist gleich diesem unregelmässig; sie geht von der Carotis aus. Die Welle *a* dagegen, die

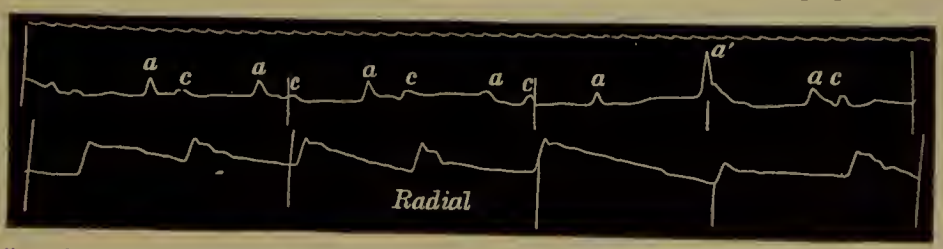

Fig. 297. Vom gleichen Falle während der rhythmischen Störung. Die Welle *a* (rechter Vorhof) tritt frequenter auf als die Carotiszacke *c*, und ganz regelmässig.

von der rechten Vorkammer ausgeht, erscheint in regelmässigem und frequenterem Rhythmus; zwischen ihr und der Carotiswelle bestehen Abstände von wechselnder Grösse. Mit anderen Worten: Zwischen der Tätigkeit des rechten Vorhofs

und derjenigen der linken Kammer ist der normale Zusammenhang verloren gegangen.

Bei Inspektion der Halsvenen konnte nun während der Störungen hin und wieder das plötzliche Auftreten ungewöhnlich grosser Venenwellen beobachtet werden. Man sieht solche (*a'*) sehr deutlich in Figg. 297 und 298. Man erkennt ohne weiteres, dass, wo diese Welle steht, sie jedesmal mit dem Radialpuls zeitlich zusammenfällt. (Ob die Welle aus der Jugularvene oder aus der Carotis stammt, könnte man aus der Kurve allein nicht entscheiden; aber bei der Inspektion konnte man ganz deutlich erkennen, dass sie aus der V. jugularis externa stammte.) Sie verdeckt die Carotisbewegung, welche gleichzeitig mit ihr auftreten sollte. Durch Ausmessen kann man nun weiter ermitteln, dass sie auch stets zu dem Zeitpunkt auftritt, wo eine Vorhofswelle fällig ist. Ihre Entstehung erklärt sich folgendermassen:

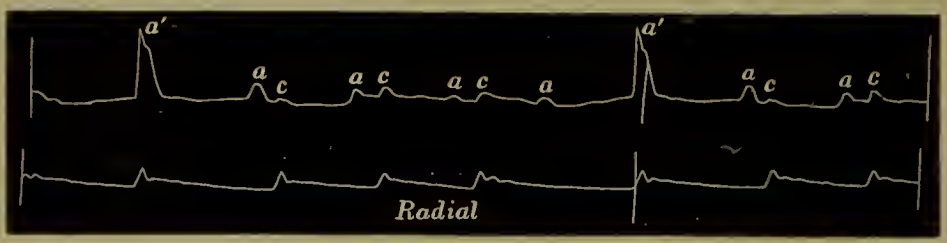

Fig. 298. Gleiches Verhalten wie in voriger Figur. Die grosse Welle *a'* steht immer da, wo eine Vorhofswelle und eine Carotiswelle, Vorhofskontraktion und Kammerkontraktion, zusammentreffen.

Eine Vorhofssystole fällt in den Augenblick, wo auch die Kammer sich in Kontraktion befindet. Der Inhalt des Vorhofs kann deshalb nicht nach vorn in die Herzkammer übertreten, sondern muss insgesamt nach den Venen zurückfluten. Aus dem Auftreten dieser grossen dem Radialpuls synchronen Venenwellen kann man also mit Bestimmtheit schliessen, dass die rechte Kammer an dem Rhythmus der linken Kammer teilnimmt und nicht an dem Rhythmus der rechten Vorkammer.

Gehen wir nun zum Studium der Figg. 299 und 300 über, so wird man im Radialpuls während eines Teils der langen Pausen an den mit **x** markierten Stellen der absteigenden Linie etwas Fremdartiges entdecken, während in den mit *o* bezeichneten langen Pausen die Kurvenlinie ununterbrochen absinkt. Die Unebenheit **x** ist eine kurze Schwankung im Absinken des Arteriendrucks, ein kurzer Aufenthalt, auf den unmittelbar ein etwas beschleunigterer Abfall folgt. Man muss sich sagen, dass

hier der Blutdruck einen kleinen Zuwachs erfahren hat durch eine Kraft, die rasch vorüberging, und die nicht gross war (nicht ausreichend, den Blutdruck zu einer Welle zu erheben, sondern nur, den Druckverlust um einen Augenblick aufzuhalten). Woher stammt diese Kraft? Zieht man die Venenkurve (Fig. 299) zum Vergleich heran, so findet man, dass sie stets genau synchron mit einer Kontraktion des rechten Vorhofs *a* auftritt. Besonders deutlich geht dies aus Fig. 300 hervor. Während der langen Pausen mit Schwankungen x, entspricht jedem x im Venenpuls eine Welle *a*. Während der beiden langen Pausen *o* fehlt eine solche; an diesen Stellen fällt tatsächlich je eine Vorhofskontraktion aus. Wenn also die minimale Schwankung im Radialpuls tatsächlich immer da auftritt, wo in der Vene eine Vorhofswelle besteht und immer

Fig. 299. Immer da, wo in der Vene eine Welle *a* (rechter Vorhof) steht, zeigt die Radialis eine minimale Welle x (linker Vorhof).

Fig. 300. Gleiches Verhalten wie in voriger Figur, nur dass während der Pausen *o o* weder in der Vene noch in der Radialis eine Bewegung zu sehen ist.

ausbleibt, wo die Vorhofswelle fehlt, so ist meines Erachtens die Annahme berechtigt, dass hier eine Äusserung des linken Vorhofs vorliegt.

Unsere Untersuchungsmethode würde demnach die Möglichkeit bieten, über das Verhalten sämtlicher vier Herzhöhlen Auskunft zu erhalten. — Für unseren Fall wäre bewiesen, dass bei der Dissoziation der Kammern von den Vorhöfen der Synchronismus sowohl der Kammern wie der Vorhöfe erhalten geblieben ist.

Kapitel XXVIII.

4. Fälle mit gelähmtem Vorhof.

Hier kommen nach Frequenz und Rhythmus die verschiedenartigsten Pulsstörungen vor. — Synchronismus beider Kammern. — Bigeminie auch an der Pulmonalarterie nachgewiesen.
(Alle in diesem Kapitel gegebenen Kurven stammen von vorgeschrittenen Mitralfehlern.)

---

§ 223. **Bei vorgeschrittenen Mitralfehlern mit gelähmten Vorhöfen fällt die grosse Mannigfaltigkeit der vorkommenden Störungen nach Frequenz und Rhythmus in die Augen.** Sehr verschieden ist die Form der Unregelmässigkeiten. Es kann ein vereinzelter prämaturer Schlag vorkommen oder die prämaturen Schläge stellen sich in regelmässiger Wiederkehr ein. Im letzteren Falle kann der prämature Schlag am Handgelenk kaum wahrnehmbar sein (Fig. 80) oder völlig ausbleiben (Figg. 81, 305, 309); der Puls erscheint dann abnorm verlangsamt, und nur die genauere Beobachtung weiterer Zeichen der Herzbewegung verrät seine wahre Natur. Aber auch echte Verlangsamung der Aktion kommt bei schweren Mitralfehlern vor (Fig. 310). Die einzelnen Pulsschläge können selbst innerhalb der Grenzen eines kurzen Kurvenbildes erhebliche Unterschiede an Grösse und Form aufweisen. Die beiden kleinen Schläge x und x in Fig. 301 kann man beispielsweise kaum als prämature Schläge bezeichnen, weil ihr Abstand von dem jeweils vorhergehenden Vollpuls nicht kürzer und die Pause hinter ihnen nicht länger ist als die Regel. Andererseits ist in Fig. 303, wo Schläge mit beschleunigter Frequenz aufeinander folgen, der systolische Pulsabschnitt derselben keineswegs verkürzt; das

Bild ähnelt dem infantilen Typus. Solche Beispiele zeigen, dass für die Pulsstörungen nach Vorhofslähmung keine andere Regel existiert, als ihre Regellosigkeit und ihre Häufigkeit.

§ 224. **Der Synchronismus der beiden Kammern ist fast ausnahmslos erhalten.** Störungen des Synchronismus habe ich nur in seltenen Fällen gefunden und zwar, mit einer einzigen Ausnahme, an agonisierenden Herzen.

Fig. 301 ist ein Venenpuls ventrikulärer Form, zugleich mit dem Radialpuls aufgenommen. So verschiedene Formen

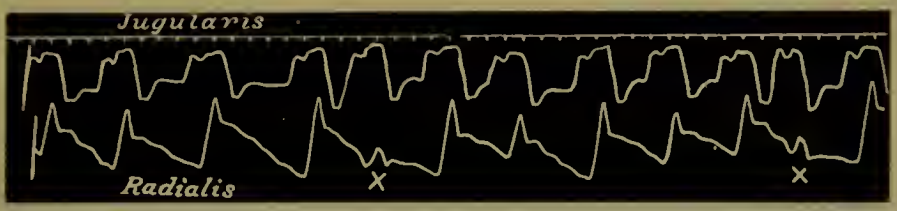

Fig. 301. Ventrikulärer Venenpuls. Vollkommene Übereinstimmung in der Tätigkeit beider Kammern.

auch die Unregelmässigkeiten zeigen, beide Kammern arbeiten in vollkommenem Gleichtakt. Auffallend ist, verglichen mit Dauer und Grösse der Radialpulse, die konstant bleibende Grösse der Venenwellen. Sogar bei x und x, wo die Radialpulse minimal sind, sind die entsprechenden Venenwellen genau so gross wie sonst. Der Grund liegt darin, dass der Widerstand gegen die Kontraktion der linken Kammer, der Aortendruck, zu gross ist, um von einer prämaturen Systole überwunden zu

Fig. 302. Ventrikulärer Venenpuls. Ganz irreguläre Herzaktion. Beide Ventrikel arbeiten völlig synchron.

werden. Der Widerstand hingegen, der der Arbeit der rechten Kammer entgegen steht, der Innendruck der grossen Venenstämme, ist so gering, dass selbst eine minder starke Kammerkontraktion ihn leicht übersteigt. Dieser Zug, dass der Venenpuls an Grösse niemals in demselben Masse schwankt, wie der Arterienpuls, ist allen Arhythmien bei gelähmtem

Vorhof gemein (s. § 176). — Fig. 302, Kammervenenpuls mit Radialpuls, stammt von einem anderen Patienten. Der Radialpuls zeigt prämature Systolen, einzeln und in Gruppen; der



Fig. 303. Vom nämlichen Patienten. Radialis und Leberpuls ventrikulärer Form.

Venenpuls, d. h. die rechte Kammer, geht genau damit überein. Die gleiche genaue Übereinstimmung aller Unregelmässigkeiten ist auch in den Kurven des Leberpulses zu erkennen (Fig. 303).

Die durch frustrane Herzkontraktion vorgetäuschten Bradycardien (§ 109) verraten sich dadurch, dass der Spitzenstoss der prämaturen Systole oft vorhanden ist, auch wo in der Radialis oder Carotis der Pulsschlag minimal ist oder ganz fehlt. Ist man in solchen Fällen in der Lage, eine Kurve von der Vene oder der Leber zu gewinnen, so ist auch hier eine zweite Welle ganz deutlich. — Der Fall von Fig. 304 lässt aus



Fig. 304. Spitzenstoss und Radialpuls. Die prämaturen Systolen sind an der Herzspitze und an den Herztönen zu erkennen; am Radialpuls kommen sie nicht zum Ausdruck.

der gleichzeitig aufgenommenen Spitzenstosskurve seine wahre Natur erkennen: Am Herzen eine deutlich prämature Systole ohne die mindeste Wirkung auf die Radialis. Der Leberpuls Fig. 305, der bei der gleichen Visite aufgenommen wurde, zeigt die prämature Systole der rechten Kammer ebenso deutlich. — Ganz gleich verhält sich der Leberpuls eines anderen

Falles (Fig. 306): Die zweite der beiden gekuppelten Hebungen entspricht der prämaturen Kontraktion der rechten Kammer, während der entsprechende Vorgang in der linken Kammer



Fig. 305. Leberpuls vom gleichen Falle. Jede zweite der gekuppelten Hebungen entspricht einer prämaturen Systole der rechten Kammer. Der Rhythmus gleicht dem des Spitzenstosses in Fig. 304.

in diesem Falle wenigstens aus einigen Unebenheiten der Radialkurve zu erraten ist. — Von einem dritten Patienten, welcher genau die gleiche Störung, zwei Venen- und Leberwellen auf eine Radialwelle aufwies (Fig. 307), besitze ich eine



Fig. 306. Wie in Fig. 305.

schöne gleichzeitige Aufnahme des Leberpulses mit dem Spitzenstoss. Diese Kurve (Fig. 308) ist für die Übereinstimmung im Rhythmus beider Kammern ein ausgezeichneter Beleg. Wo die linke Kammer zwei Kontraktionen ausführt

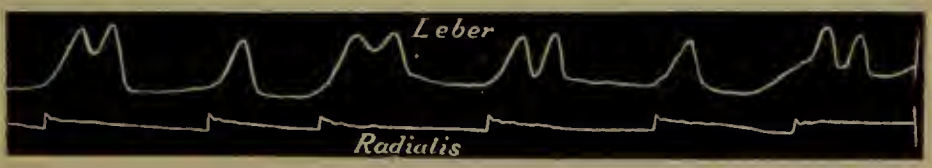

Fig. 307. Leberpuls und Radialis. Jedem normalen Radialpuls entspricht eine Leberpulswelle, jedem verlangsamten zwei solche.

(Spitzenstoss), tut es auch die rechte Kammer (Leber); und ebenso erscheinen die Einzelschläge in beiden Kurven gleichzeitig. Den zugehörigen Radialpuls, hochgradig verlangsamt mit vereinzelten frequenteren Schlägen, zeigt, bei der gleichen

Visite aufgenommen, Fig. 309. Von dem entsprechenden Verhalten der Töne und Geräusche in solchen Fällen ist bereits oben die Rede gewesen (§ 179). — Der infrequente Puls der



Fig. 308. Leberpuls und Spitzenstoss. Zeigt die völlige Übereinstimmung in der Aktion beider Kammern. Unten sind Herztöne und Geräusche angedeutet.

Mitralkranken ist sehr häufig in dieser Weise aufzufassen: Ein verkappter Pulsus bigeminus, dessen prämaturer Schlag die Radialis nicht erreicht. Indessen wäre es verfehlt, alle infrequenten Pulse so zu deuten. So stammt Figur 310 von

Fig. 309. Scheinbar verlangsamter Radialpuls von diesem Falle.

demselben Patienten, von welchem 14 Tage darauf unter Digitaliswirkung Fig. 301, und später gegen Lebensende Fig. 218 erhalten worden ist. Auch in Fig. 310 ist der Radialpuls verlangsamt. Aber der gleichzeitig aufgenommene Venenpuls liefert



Fig. 310. Wirklich verlangsamter Radialpuls mit gleich frequentem Jugularpuls. (Im Gegensatz zu Fig. 218, welche vom gleichen Falle stammt.)

den Beweis, dass keine Herzkontraktionen im Radialpulse fehlen, dass das Herz, im Gegensatz zu den Zeiten, wo die beiden anderen genannten Kurven aufgenommen wurden, während der Pulspausen ausgesetzt hat.

§ 225. So weit beruhte das Studium der rechten Herzhälfte auf Ausweisen, welche der gestaute venöse Blutstrom geliefert hatte. Ich war aber auch in einem einzigen Falle von Bigeminie in der Lage, einen Beitrag durch **direkte Beobachtung der Pulmonalarterie** liefern zu können. Die Kurve (Fig. 311) ist im

Fig. 311. Pulmonalis, Carotis und Radialis. Die Lungenarterie zeigt deutliche Bigeminie, die beiden anderen nur gelegentliche Andeutungen davon.

zweiten linken Zwischenrippenraum neben dem Sternum aufgenommen. Der Pulmonalpuls zeigt deutlich Bigeminie und die doppelte Frequenz der Radialis und Carotis. Über das Verhalten der linken Kammer gibt die unmittelbar zuvor aufgenommene Spitzenstosskurve (Fig. 312) Auskunft. Sie zeigt, dass auch links

Fig. 312. Spitzenstoss von diesem Falle, mit deutlicher Bigeminie.

zwei Kontraktionen auf einen Arterienpuls kommen. Angedeutet findet sich die prämature Systole allerdings in einigen Pulsen der Radialis und Carotis; aber in der Pulmonalarterie kommt sie vollkommen zum Ausdruck.

Kapitel XXIX.

Störungen im Zusammenhang der rechten und linken Kammer (Hemisystolie).

Hemisystolie, eine sehr seltene Erscheinung. — Hemisystolie bei aktiven Vorhöfen, — bei gelähmten Vorhöfen.

---

§ 226. Ob es überhaupt vorkommt, dass die eine Herzhälfte für sich Kontraktionen ausführt, während die andere stillsteht, ist lange Gegenstand der Kontroverse gewesen. Auf der einen Seite klinische Beobachter, welche ohne Bedenken erklärten, gesehen, gefühlt und gehört zu haben, wie eine Herzhälfte unabhängig von der anderen arbeitete — auf der anderen Seite die bestimmte Auseinandersetzung, dass eine solche Dissociation mit dem Fortbestand des Lebens unvereinbar sei. Was nun die klinischen Beobachtungen betrifft, so sind Zweifel an ihrer Beweiskraft wohl in der Mehrzahl berechtigt und geboten. Die meisten dieser Mitteilungen gehen von der Deutung sichtbarer Herzbewegungen aus, deren Deutung leider mit so erheblichen Schwierigkeiten verbunden ist, dass ihr von vornherein nur geringe Beweiskraft beigemessen werden darf. Wurde oben wiederholt gezeigt, wie schwierig es schon ist, überhaupt zu sagen, was während Aussetzens eines Pulsschlages am Herzen vorgeht, um wieviel schwieriger ist es erst, das Verhalten einzelner Herzabschnitte zu bestimmen! Nun könnte man auch hier daran denken, die Differenz durch Beobachtung der Halsvenen nachzuweisen. Aber auch hier kann die blosse Inspektion nur mit grösster Vorsicht verwertet werden, insofern es ausserordentlich schwierig ist, zu wissen,

ob nicht die Venenpulsation dem Vorhof entstammt. Dass der rechte Vorhof und die linke Kammer im Rhythmus auseinander gehen können, unterliegt keinem Zweifel, und ist bereits oben erörtert. Der Nachweis einer Dissociation der beiden Kammern am lebenden Menschen steht, so weit meine Literaturkenntnis reicht, bis jetzt noch aus. Für meine Person bin ich sicher, dass das Phänomen, vom sterbenden Herzen abgesehen, ganz ausserordentlich selten ist. Eine so grosse Anzahl von Beobachtungen an den verschiedenartigsten Kranken ich auch überblicke, so ausserordentlich selten waren die Fälle, wo ich ein ungleichzeitiges Arbeiten beider Hälften finden konnte. Und selbst in diesen Fällen halte ich eine andere Deutung der Erscheinungen nicht für ausgeschlossen.

§ 227. I. **Hemisystolie bei tätigen Vorhöfen.**

42jähriger Mann, Grubenarbeiter, starker Trinker. Konsultierte mich kürzlich im Zustande hochgradiger Atemnot mit Praecordialschmerz, beschleunigtem, unregelmässigem Puls. Es lag zweifellos ein Anfall von Angina pectoris vor, hervorgerufen durch seinen Weg über ziemlich steiles Terrain. — Die Lungen waren erweitert und erschwerten die genaue Feststellung der Herzgrenzen. Das Herz schien aber nicht vergrössert; auch war kein Geräusch vorhanden. Die Halsvenen pulsierten deutlich, aurikulär.

Aus der Pulskurve sieht man, dass die Unregelmässigkeit des Radialpulses im Auftreten einzelner und gehäufter prämaturer Schläge besteht. In Fig. 313 treten an drei Stellen



Fig. 313. Jugularis und Radialis; x isolierte prämature Systolen. Die Vorhofskontraktionen *a* behalten ihren Rhythmus bei. Während der prämaturen Schläge fehlt jedesmal die Kammerwelle *v* und die Vorhofswelle *a'* ist vergrössert, weil auch die rechte Kammer sich verfrüht kontrahiert hat. Typisches Verhalten.

isolierte prämature Systolen auf. Die Vorhofswellen *a* und *a'* behalten während dieser Störung ihren Rhythmus bei, ein Verhalten, welches völlig dem in Kap. XXVI beschriebenen

entspricht. — Sobald aber die Arhythmie Gruppen prämaturer Schläge hervorbrachte, war ein höchst merkwürdiges und interessantes Auseinandergehen des Radialpulses und Jugularpulses zu bemerken. In der oberen Kurve der Fig. 314 sieht man den Jugularpuls ununterbrochen mit unverändertem Rhythmus verlaufen; in der Radialiskurve (untere Kurve) zählt man von x bis x drei Schläge auf einen Abschnitt, welcher zwei regelmässigen Schlägen entsprechen würde. Die Arhythmie dauert eigentlich gerade so lang als diejenige in Fig. 313, mit dem einen Unterschied, dass dort auf den prämaturen Schlag eine lange Pause folgt, hier dagegen ein weiterer kleiner Schlag in die Pause hinein fällt. Im Venenpuls zählt man während dieses Abschnittes nur zwei Vorhofswellen, die beiden prämaturen Schläge *pp* haben keine. Diesen Befund könnte man versucht sein, nach dem Schema des Kap. XXVI aufzu-



Fig. 314. Jugularis und Radialis. Zwischen x und x zwei prämature Schläge *p p* hintereinander. Der Jugularpuls geht unverändert durch; rechte Kammer und Vorkammer scheinen die regelmässige Schlagfolge beizubehalten, während die linke Kammer gestört ist.

fassen. Während die Kammern zu prämaturen Kontraktionen gereizt werden, fahren die Vorhöfe im alten Rhythmus fort. Aber hier handelt es sich um etwas Anderes und sehr viel Bedeutsameres. Bei jener Störung war aus der extragrossen Vorhofswelle *a'* ausdrücklich dargetan worden, dass, während der Vorhof den alten Rhythmus festhält, die beiden Kammern gemeinsam unregelmässig arbeiten. So auch in Fig. 313. Hier aber (Fig. 314) muss man mit gutem Recht annehmen, dass die rechte Kammer denselben Rhythmus innehält wie der rechte Vorhof. Die von der rechten Kammer ausgehende Welle *v* des Venenpulses in Fig. 314 ist während des arhythmischen Abschnittes des Radialpulses ebenso deutlich wie sonst, ganz anders wie in Fig. 313. Ich bin daher geneigt, anzuerkennen, dass in diesem Falle nachweislich beide Abteilungen des rechten Herzen regelmässig weiter

gearbeitet haben, während die linke Kammer unregelmässige Kontraktionen ausführte.

Dieser Fall, der einzige seiner Art unter einem grossen Beobachtungsmaterial, ist ein sehr eigenartiger gewesen, und ungewöhnlich waren auch die Beobachtungsbedingungen. Die Gelegenheit zur Kurvenaufnahme während eines stenocardischen Anfalles ist selten. Gerade während dieses pathologischen Aktes müssen aber die Reizungsverhältnisse des Herzmuskels gewiss recht abnorme sein. Ich habe diesen Patienten späterhin noch sehr häufig untersucht. Der Puls war ausnahmslos regelmässig; ein Anfall ist nicht mehr zu meiner Beobachtung gekommen.

Drei Monate nach der ersten Untersuchung fiel der Mann plötzlich tot nieder.

§ 228. II. **Hemisystolie bei gelähmten Vorhöfen.**

Fig. 315 stammt von einem 12jährigen Knaben, welcher an hochgradiger Herzdilatation nach Mitralstenose

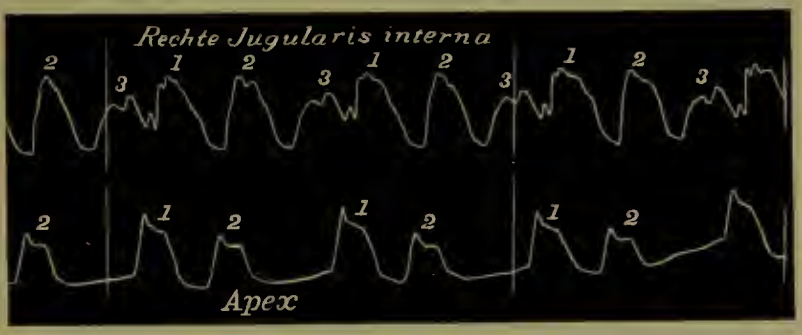

Fig. 315. Jugularpuls und Spitzenstoss. Der Venenpuls ist rein ventrikulär; er zeigt während der Bigeminie eine Welle 3 aus der rechten Kammer, wo die linke Kammer pausiert: Hemisystolie. Von einem Mitralfehler in Agone.

dem Ende entgegen ging. Der Venenpuls war bereits während der ganzen, langen Beobachtungszeit immer ventrikulär gewesen (Fig. 316). Während der Agone wurde der Radialpuls für kurze Zeit bigemin mit langer Pause. Eine solche Epoche ist am Spitzenstoss deutlich zu sehen. Und während des von zwei Spitzenstössen und Pause eingenommenen Abschnittes erkennt man in der Vene deutlich drei Wellen (Fig. 315). Jede dritte Venenwelle ist etwas kleiner und im absteigenden Schenkel von der nächstfolgenden Welle unterbrochen. Hier, scheint mir deutlich nachgewiesen, kommen drei Kontraktionen der

rechten auf zwei der linken Kammer. Dass die linke Kammer nach prämaturen Systolen oft ungewöhnlich lange Pausen macht, haben wir schon gesehen; vielleicht, dass die dadurch bedingte stärkere Blutanfüllung den Reiz für die

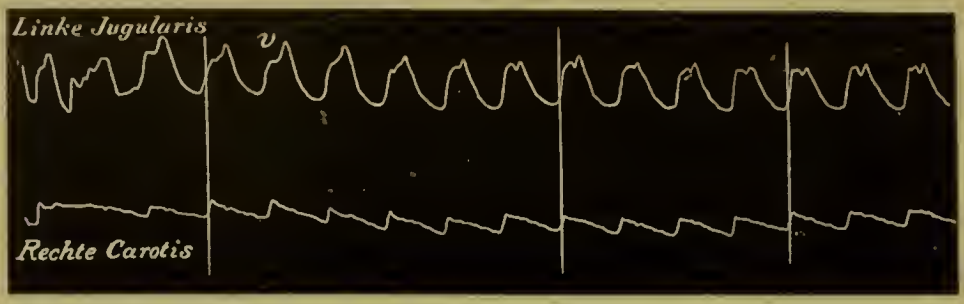

Fig. 316. Carotis und Jugularis (ventrikulärer Venenpuls) vom gleichen Falle während regelmässiger Herzaktion. Normales Verhalten.

isolierte Kontraktion der rechten Kammer abgegeben hat. Jedenfalls bricht die Diastole dieser dritten Welle kurz ab, um den Rhythmus der linken Kammer wieder aufzunehmen.

Der andere Fall betrifft eine 43jährige Patientin mit äusserster Herzschwäche nach alter Mitralinsufficienz

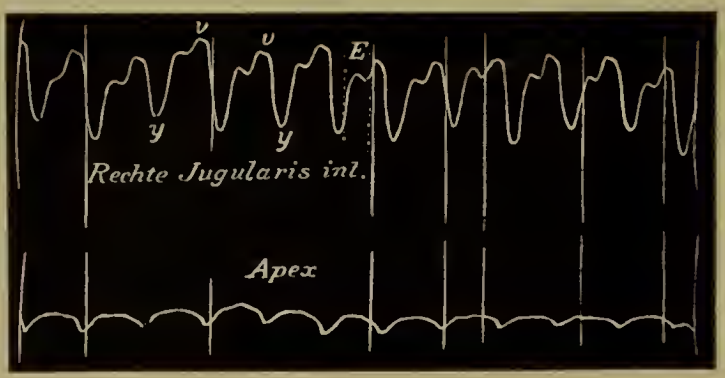

Fig. 317. Jugularispuls (ventrikulär) und Spitzenstoss. Normales Verhalten.

und Myocarditis. Der Venenpuls hatte bereits erhebliche Zeit vor dem Ende ventrikuläre Form angenommen (Fig. 317). Kurz vor dem Tode waren in der Jugularvene wesentlich mehr Pulse zu zählen als in der Radialis (Fig. 318). In Figg. 319 und 320 sind die Wellen in der Jugularis nicht nur zahlreicher als in der Carotis, sondern weichen auch im Rhythmus völlig ab. In diesem Falle ist die Störung weit

auffallender als im vorigen; denn dort hatte die rechte Kammer wenigstens noch alle Kontraktionen der linken mitgemacht.



Fig. 318. Radialis und Jugularis. Der ventrikuläre Venenpuls geht weiter, während der Radialpuls aussetzt (*o* und *o*): Hemisystolie. Aus der Agone.

In der Deutung der beiden letzten Kurvenbilder ist meines Erachtens ein Zweifel nicht wohl möglich. Von diesen Ausnahmen abgesehen, haben alle die vielen von mir aufgenommenen



Fig. 319. Carotis und Jugularis. Der Venenpuls ist ventrikulär. Beide Pulse zeigen ganz verschiedenen Rhythmus und Frequenz. Aus der Agone.

Kurven in mir nur die Überzeugung befestigt, dass die beiden Kammern sich stets gemeinsam kontrahieren, selbst da wo der Rhythmus des rechten Vorhofs erheblich abweicht. Es bleibt

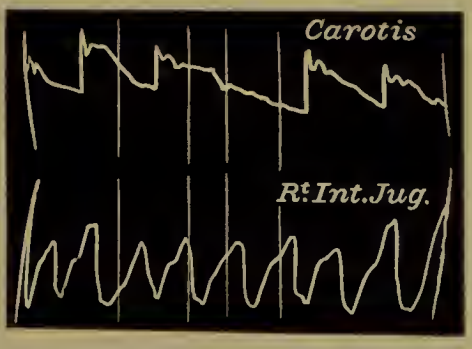

Fig. 320. Gleiches Verhalten wie in Fig. 319.

zu merken, dass es sich in den beiden letzten Fällen um die Phaenomene sterbender Herzen gehandelt hat.

Kapitel XXX.

Die Ursachen der Störungen des Herzrhythmus.

Die prämature Systole. — Cushnys Tierexperimente und ihre Anwendung auf klinische Verhältnisse. — Die prämature Kontraktion als Folge lokaler Reize. — Pulsarhythmie und Nervus vagus. — Die infantile Form der Arhythmie. — Die Bedeutung der Vorhofslähmung. — Die Digitaliswirkung.

Wenn ich in diesem Kapitel einige Gedanken niederzulegen unternehme, wie man wohl in das Zustandekommen der Herzrhythmik nähere Einsicht gewinnen könnte, so erhebe ich keineswegs den Anspruch, damit abgeschlossene Theorien oder gesicherte Erklärungen gebracht zu haben. Wohl aber soll dadurch die Aufmerksamkeit auf bestimmte Gesetzmässigkeiten gelenkt werden, die sich im Auftreten der rhythmischen Schwankung herausgestellt haben.

Untersuchen wir nacheinander die Entstehung der prämaturen Systole als des Elements der pathologischen Arhythmie, sodann den infantilen Typus der Arhythmie und die Möglichkeit seiner Beziehung zum Nervus vagus, alsdann die Rolle, welche der Vorhofslähmung zukommt, und schliesslich die Wirkung der Digitalis auf den Puls.

§ 229. Was **die prämaturen Herzkontraktionen** anbetrifft, so habe ich bereits in meiner ersten Publikation im Jahre 1894 auf die Ähnlichkeit der verfrüht auftretenden unvollkommenen Pulsschläge mit den verfrühten unvollkommenen Systolen hingewiesen, welche bei Tierexperimenten erhalten werden, und wovon Hürthle und Marey (Figg. 62 und 63) Kurven mitgeteilt hatten. Ja, ich hatte bereits prämature Kontraktionen von Vorhof und Kammer zusammen unterschieden von ver-

frühten Kontraktionen der Kammer allein bei erhaltenem Rhythmus der Vorhöfe. Auch die Abtrennung des infantilen Typus der Pulsarhythmie von derjenigen, wo prämature Systolen auftreten, hatte ich damals mit Vorbehalt ausgesprochen. Seitdem hat sich das Gebiet meiner Untersuchungen viel weiter ausgedehnt, und ich bin heute in der Lage, meine damaligen Ansichten nicht nur zu halten, sondern durch weitere interessante Beobachtungen zu ergänzen. Ich betone das mit um so grösserer Befriedigung, als jetzt zwei andere Autoren unabhängig zu ganz ähnlichen Ansichten über die Bedeutung der prämaturen Systole gekommen sind, und die Tierexperimente des einen von diesen den Beweis für die Korrektheit meiner Beobachtungen am Menschen erbringen. Gewiss hat keiner der beiden Autoren Kenntnis von meiner Publikation gehabt, und sie waren durchaus berechtigt, ihre Forschungen als original anzusehen. Die ausgezeichneten Arbeiten von Wenckebach (20) und Cushny (21) haben mein eigenes Zutrauen in die von mir angegebene Einteilung der Pulsarhythmien wesentlich gefestigt, und Cushnys experimentelle Arbeiten die Beweiskraft meiner Raisonnements erheblich gestützt.

§ 230. **Cushnys Versuche** sind am freigelegten Hundeherzen ausgeführt; die Bewegungen der Vorhöfe und Kammern sind durch ein Hebelsystem gesondert und zugleich mit einer Pulskurve der Carotis aufgezeichnet. Elektrische Reizung einer Kammer, zu irgend einer Zeit ausser der refraktären, hatte eine prämature Kontraktion dieses Herzabschnittes zur Folge (Fig. 321). Dieselbe war zuweilen kräftig genug, einen Pulsschlag in der Carotis hervorzubringen, andere Male wieder nicht. Cushny sagt: „Durch einen elektrischen Reiz wird an einem mit x bezeichneten Punkte der Kammerkurve eine prämature Systole *c* verursacht. Darauf folgt eine Erschlaffung, in welcher die Kammer verharrt, bis sie durch einen vom Vorhof stammenden Reiz *d* zur nächsten Kontraktion veranlasst wird. Der Rhythmus des Vorhofs wird durch die Abweichung der Kammer nicht beeinflusst. Verfolgt man den Verlauf jedes Kontraktionsreizes vom Vorhof zur Kammer und von da zum Pulse, so folgt auf *A* stets *a* und $\underline{a}$, auf *B* folgt *b* und $\underline{b}$. Aber *C* im Vorhof hat keine Wirkung auf die Kammer, weil der Reiz die Kammer während ihrer prämaturen Kontraktion, der refraktären Epoche, erreicht. Auf *D* folgt wieder *d* und $\underline{d}$, die normale Folge ist wieder hergestellt."

Dieses experimentelle Ergebnis beweist die Richtigkeit meiner in Kap. XXVI gegebenen Er-

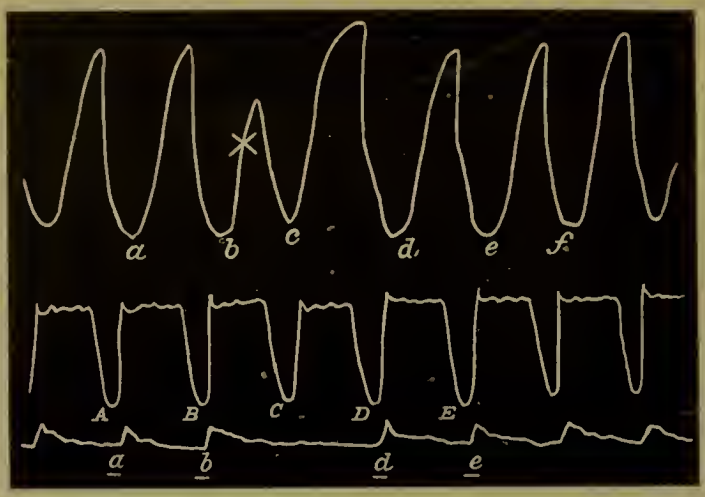

Fig. 321. Kammer (oberste Kurve) und Vorkammer (mittlere Kurve) an freigelegten Hundeherzen, mit Sphygmogramm der Carotis (untere Kurve); x einmalige elektrische Reizung der Kammer. Die Schreibhebel vom Herzen schlagen nach unten aus. (Cushny.)

klärungen, insbesondere zu den Figg. 274, 275, 276, 278, 279, 280 und 318. Genau das gleiche wie an dem elektrisch

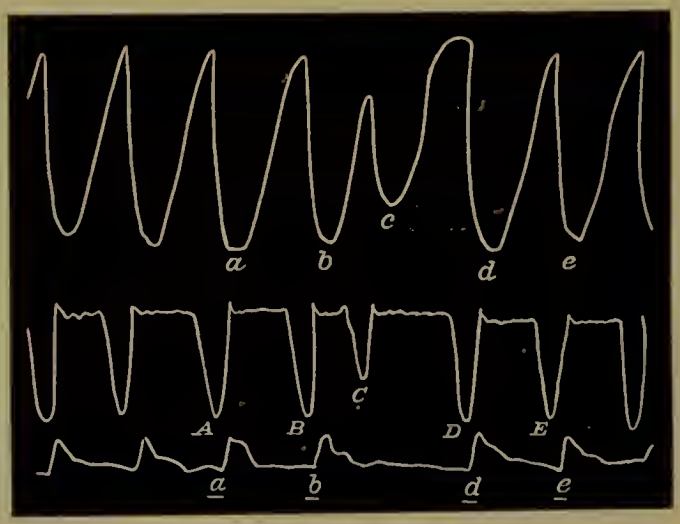

Fig. 322. Aufgenommen wie Fig. 321. Einmalige elektrische Reizung des Vorhofs (Cushny).

gereizten Hundeherzen ist an dem kranken Herzen vorgegangen, nämlich eine prämature Kontraktion der Kammer, während die Vorkammer ihren Rhythmus fortsetzt.

„Wenn man", fährt Cushny fort, „die elektrische Reizung am Vorhof vornimmt (Fig. 322), so tritt eine prämature Kontraktion dieses Herzabschnittes auf, gerade wie zuvor an der Kammer; aber die Kontraktion bleibt nicht auf den Vorhof beschränkt, sondern setzt sich auf die Kammer fort, welche in prämature Kontraktion übergeht, als hätte sie selbst einen Reiz empfangen. An der Arterie tritt zuweilen ein schwacher verfrühter Puls auf; gewöhnlich aber ist auch hier die ausgeworfene Blutmenge zu gering, um einen bemerkbaren Ausschlag zu bewirken, und die Kurve bietet das Bild einer kompletten Intermission. In Fig. 322 ist *A* gefolgt von *a* und $\underline{a}$, auf *B* folgt *b* und $\underline{b}$, auf *C* folgt zwar *c* aber kein Ausschlag in der Arterie; die nächste normale Vorhofssystole *D* führt dann zu *d* $\underline{d}$ u. s. f."

Diese Resultate bestätigen meine Erklärung der Kurven Figg. 264—271 in Kap. XXV, wenn auch in allen diesen die prämature Systole im Pulse deutlich erkennbar ist.

§ 231. Nun werfen diese Experimente nicht nur Licht auf das Verhalten der einzelnen Herzabschnitte, sondern bringen uns auch **der Ursache der rhythmischen Störungen** etwas näher. Vermag ein **lokaler Reiz** an Vorhof oder Kammer diese oder jene Unregelmässigkeit am Hundeherzen auszulösen, so liegt der Gedanke nahe, dass auch beim kranken Menschen ein lokaler Reiz im Spiele sein möchte. Die pathologisch-anatomischen Veränderungen des Herzmuskels sind oft so gross, dass es in manchen Fällen ohne materielle Schädigung des intrakardialen nervösen Mechanismus unmöglich abgehen kann. Ich weiss wohl, dass manche Physiologen die Existenz eines unabhängigen intrakardialen Nervenapparates bezweifeln oder bestreiten; aber die Verhältnisse liegen beim kranken Menschen wesentlich anders, als diejenigen, welche das Laboratorium studiert. Welcher Art die Störung des Nervenapparates ist, darüber fehlt allerdings jede Vorstellung; hier hilft auch das Studium der herzschädigenden Krankheit nicht viel weiter. So hatten in zwei Fällen von Tricuspidalstenose die prämaturen Schläge verschiedene Form. In Fig. 280 behält der Vorhof seinen Rhythmus während der Störung bei; in Fig. 266 nehmen Vorhof und Kammer gemeinsam an der prämaturen Systole teil. — Gibt man zu, dass ein lokaler Reiz die Ursache vereinzelter prämaturer Systolen ist, so muss die gleiche Erklärung auch für länger dauernde Bigeminie gelten, und auch für manche Pulsbeschleunigungen. Ich habe nachgewiesen, dass ein dauernder Pulsus bigeminus sowohl von der

Vorkammer als auch von der Kammer allein ausgehen kann. Es ist nicht anzunehmen, dass ein Reiz, welcher vom Vagus oder vom Sympathicus ausginge, den Vorhof einmal betreffen und ein andermal freilassen sollte. — Auch wo prämature Systolen in Gruppen auftreten, kann schwerlich etwas anderes als ein lokaler Reiz am Werk sein. Marey hat experimentell nachgewiesen, dass, wenn eine fortgesetzte elektrische Reizung kurze Zeit hindurch das Herz trifft, gehäufte prämature Kontraktionen aufeinander folgen. Dem entspricht die Erfahrung, dass man bei demselben Patienten einmal vereinzelte prämature Schläge und zu anderen Zeiten Gruppen davon beobachtet. Ich habe hierauf bereits bei der Besprechung der paroxysmalen Tachycardie aufmerksam gemacht, wo sich wenigstens ein Teil der Anfälle als unendlich lange Reihe prämaturer Systolen nachweisen liess. Da ferner weder Durchschneidung des Vagus noch Reizung des Sympathicus im stande ist, eine so enorme Pulsbeschleunigung zu stande zu bringen, so kann man sich der Schlussfolgerung nicht entziehen, dass bei der Entstehung aller der verschiedenen Arhythmien mit Bildung prämaturer Systolen lokale Reizwirkungen eine Rolle spielen.

§ 232. Die bekannte Tatsache, dass bei experimenteller Vagusreizung die Herztätigkeit verlangsamt und unregelmässig wird, hat auf manche Autoren einen so grossen Eindruck gemacht, dass sie jeden unregelmässigen Puls, den sie entdecken, ohne weiteres auf **Vaguseinfluss** beziehen. Sogar der Pulsus bigeminus wird durch Vagusreizung erklärt und ein Puls wie Fig. 287 als typischer Vaguspuls bezeichnet. Ich halte das schon deshalb für unzutreffend, weil die gleiche Ursache, welche einzelne prämature Systolen hervorbringt, auch Gruppen prämaturer Systolen und somit Beschleunigung der Herzaktion muss hervorbringen können. Vagusreizung, welche die Herzfrequenz herabsetzt, kann unmöglich an der Entstehung prämaturer Systolen, welche die Herzfrequenz erhöhen, beteiligt sein.

§ 233. Eher kann meines Erachtens diejenige Pulsform, welche ich als **infantile Arhythmie** bezeichne, **mit dem Vagus in Zusammenhang stehen.** Ich kann dafür keinen Beweis anführen, sondern nur die folgenden Wahrscheinlichkeitsgründe: Erstens den Charakter der Pulsstörung, welche durch die Verlängerung der Diastole im wesentlichen auf eine Pulsverlangsamung hinausläuft, eine Verlangsamung anderer Art als diejenige, welche

hauptsächlich durch Ausfall schwacher prämaturer Systolen entsteht. Zweitens ist bei Kindern Unbeständigkeit der Herzfrequenz etwas ohnehin Gewöhnliches. Diese zeigt sich in der Leichtigkeit, mit welcher einmal der Sympathicus erregt werden kann, während in Zeiten grosser Ruhe der Puls zu Verlangsamung und Unregelmässigkeit neigt, d. h. der Einfluss des Vagus überwiegt. Erst mit Eintritt der Pubertät beginnt der Antagonismus der beiden das Herz innervierenden Systeme sich fest einzustellen. Beim gesunden Erwachsenen ist eine solche Neigung zum Überwiegen des einen Nerveneinflusses über den anderen sehr viel seltener und sehr viel schwerer hervorzurufen. Drittens zeigt meiner Erfahrung nach die Pulsstörung immer infantilen Typus, sobald die Pulsverlangsamung vom Gehirn ausgeht, wie bei tuberkulöser Meningitis und anderen Hirnaffektionen.

§ 234. Betrachtet man die Pulse der Mitralfehler, so findet man von allen ihren Eigenschaften die Irregularität am auffallendsten. In den früheren Stadien mag sie wohl fehlen, in den späteren Stadien aber schwerlich ganz vermisst werden. **Die Ursache für das unterschiedliche Verhalten der Herzrhythmik liegt meinen Erfahrungen nach in dem Verhalten der Vorhöfe.** Die Funktion des Vorhofs ist es, den Zustrom des Blutes zu regulieren. (Vielleicht ist sogar der normale Rhythmus der Kammern in gewissem Sinne von dieser Regelung der Blutzufuhr abhängig.) Geht der regulierende Einfluss verloren, so empfängt die Kammer ihre Kontraktionsimpulse in unsicheren Intervallen. Ich habe keine bestimmte Anschauung davon, wie der Kontraktionsreiz zu stande kommt, also auch nicht, auf welchem Wege der Vorhof auf den Takt der Kammer einwirkt, aber ich stehe für die Beobachtungstatsache ein, dass überall da, wo die Kontraktionsfähigkeit der Vorhöfe Not gelitten hat, die Herztätigkeit grosse Neigung zur Unregelmässigkeit zeigt. Und diese Voraussetzung stellt sich bei Mitralfehlern stets früher oder später ein. Bei Durchsicht meiner Fälle habe ich herausgefunden, dass alle Mitralfehler mit gelähmtem Vorhof ausnahmslos Arhythmien zeigten. Die meisten derselben haben allerdings auch regelmässig gearbeitet, aber zu allen Zeiten, auch wann es ihnen relativ gut ging, gelegentliche Störungen gezeigt.

In bemerkenswertem Gegensatz zu den Mitralfehlern steht die Tricuspidalstenose, wo der Vorhof aktionsfähig, und

der Puls dauernd regelmässig zu bleiben pflegt. Unter den Kurven der sieben Patienten, die ich an Tricuspidalstenose verlor, habe ich nur zwei gefunden, welche bei aktivem Vorhof Unregelmässigkeit zeigten, und bei beiden war die Unregelmässigkeit sehr spärlich aufgetreten. Dehne ich die Zahl aus und nehme alle Patienten dazu, welche einen aurikulären Leberpuls hatten (etwa 20 im ganzen), so finde ich kein weiteres Beispiel, selbst da nicht, wo schwere Insufficienz bestanden hat. Die beiden Ausnahmen sind Figg. 266 und 280. Die Unregelmässigkeit besteht im ersten Fall in einer prämaturen Kontraktion des Vorhofs, im anderen der Kammer. Der letzterwähnte Fall lebte noch sieben Jahre und hatte trotz wiederholter Untersuchung nie wieder eine Unregelmässigkeit, bis der Vorhof erlahmte. — Im Falle der Figg. 183—186, welcher den Übergang vom aurikulären zum ventrikulären Typus verfolgen



Fig. 323. Schwache von der Carotis ausgehende Pulsation am Halse, von derselben Stelle, wo früher bei demselben Patienten die Venenpulskurven Figg. 179 und 266 entnommen worden waren. Der Puls ist ebenso wie der darunterstehende Radialpuls jetzt unregelmässig.

lässt, ist zu beachten, dass die Kurven mit erhaltener Vorhofswelle regelmässig, diejenigen mit gelähmtem Vorhof dagegen unregelmässig sind. Tatsächlich habe ich den Puls dieses Patienten nach dem Verschwinden der Vorhofswelle niemals wieder regelmässig, häufig aber höchst unregelmässig gefunden. — Bei einer anderen Patientin, die mit den ersten Symptomen einsetzender Vorhofslähmung rasch zu grunde ging, habe ich bis kurz vor ihrem Tode niemals eine Unregelmässigkeit gesehen (Figg. 189—193), wiewohl ich sie viele Jahre und während mehrerer schwerer Anfälle von Herzinsufficienz beobachtet hatte. Der aurikuläre Leberpuls war immer deutlich und immer ganz regelmässig gewesen. — Einen Fall von Tricuspidalstenose, wo die Lähmung des Vorhofs durch Bildung eines grossen Gerinnsels verursacht war, habe ich oben erwähnt (§ 214.) Auch in diesem Falle wurde der Puls unregelmässig, sobald der Vorhof seine Tätigkeit einstellte. Fig. 323

gibt die Unregelmässigkeit wieder; die Bewegung am Halse entstammt der Carotis, an derselben Stelle, wo vorher die breiten Venenbewegungen der Figg. 179 und 266 bestanden hatten.

§ 235. **Die Wirkung der Digitalis** auf den Rhythmus des Herzens ist bekannt, die Wirkung auf die einzelnen Herzabschnitte ist am Tiere in vielen Experimentalarbeiten untersucht. So weit meine Kenntnis reicht, ist beim Menschen ausschliesslich die Wirkung auf die linke Kammer studiert. In der Tat ist die Möglichkeit, hier ein Mehr zu erfahren, nur selten gegeben. Niemand wird es mit Absicht zur ausgesprochenen Irregularität kommen lassen, und selbst, wenn es so weit gekommen ist, wird nur in wenigen Fällen ein Venenpuls zum Studium verwertbar sein.

. Eine 20jährige Frau konsultierte mich wegen Schwäche und Kurzatmigkeit. Am Herzen ein deutliches präsystolisches Geräusch. Sie erhielt Tct. Digitalis und nahm so reichlich davon, dass sie 14 Tage später ausgesprochene Symptome einer Vergiftung darbot: Präkordialangst, Dyspnoe und verlangsamten unregelmässigen Puls. Der Puls war veränderlich, zuweilen ganz regelmässig, zuweilen für einige Schläge sehr infrequent, zuweilen wies er prämature Schläge auf.

Fig. 324 zeigt Venen- und Radialpuls regelmässig; zu bemerken ist, wie hoch und steil hier die Welle *v* ist, der Ausdruck der Systole der rechten Kammer nach Schluss der Semi-

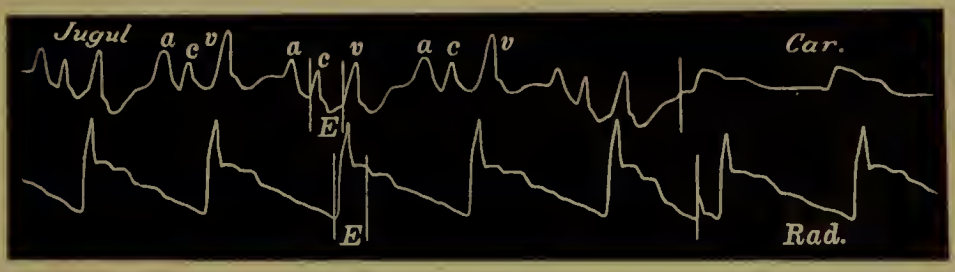

Fig. 324. Digitalisvergiftung. Regelmässiger Pulsabschnitt.

lunarklappen. Figg. 325 und 326 zeigen Störung durch vereinzelte prämature Schläge (*o*). Die Wellen *a'* im Venenpuls treten in regelmässigem Abstande hinter der letztvorhergegangenen Welle *a* auf. Diese Wellen sind aurikulären Ursprungs und nehmen die Stelle einer regelmässigen Vorhofswelle ein. Dagegen treten die auf die Welle *a'* folgenden Vorhofswellen *a* verfrüht auf, als ob sie den neuen Rhythmus der Kammer aufnehmen wollten. Die Carotiswelle *c'*, nach der prämaturen Radialwelle *o* ermittelt, hat keine Vorhofswelle vor sich. Dies

das Beispiel einer Digitaliswirkung, welche die Kammern isoliert und vor dem Vorhof zu Kontraktionen reizt. — Fig. 327 ist ein zugleich verlangsamter und unregelmässiger Puls vom nämlichen Falle. Hier sind keine prämaturen Schläge, sondern nur verlängerte Pausen. Auch hier sieht man die Vorkammer ihren

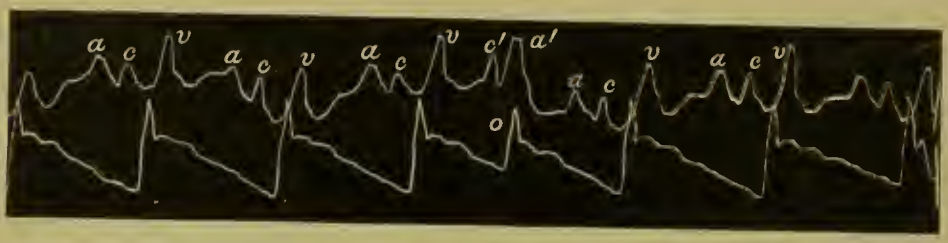

Fig. 325. Digitalisvergiftung. Die prämature Carotiswelle *c'* hat von der vorhergehenden denselben Abstand, wie der prämature Radialpuls *o* vom vorhergehenden Vollpuls. Die Vorhofswelle *a'* hat von der letztvorhergegangenen Vorhofswelle *a* regelmässigen Abstand, kommt also hinter der verfrühten Carotiswelle. Die hierauf folgende nächste Vorhofswelle *a* erscheint verfrüht im Takte des neuen Kammerrhythmus.



Fig. 326. Gleiches Verhalten wie in voriger Figur.

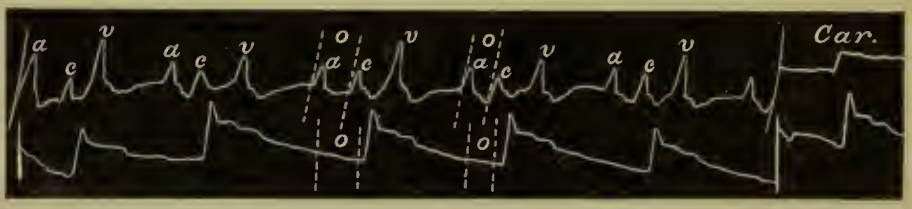

Fig. 327. Digitalisvergiftung. Die Arterien schlagen ausser Takt, die Vorhöfe dagegen absolut regelmässig. Wo die Kammerdiastole verlängert ist, findet sich das Intervall *o* von der Vorhofswelle zur Arterienwelle (Radialis und Carotis) abnorm gross. Die Welle *v* (rechte Kammer) bleibt in konstanter Beziehung zur Carotiswelle *c* und nicht zur Vorhofswelle *a*; die beiden Kammern kontrahieren sich synchron.

Rhythmus beibehalten. Die hinter den langen Pausen auftretenden Radialis- und Carotiswellen sind von der vorhergehenden Vorhofswelle durch ein abnorm langes Intervall getrennt, das Intervall *o*, vom Erscheinen der Vorhofswelle bis zum Erscheinen des arteriellen Pulses gerechnet. Das Auftreten des Carotispulses im vorderen Pulsschlag ist ersichtlich verspätet.

Man sieht ferner deutlich, dass die Welle *v* ihre zeitliche Beziehung zur Carotiswelle *c* genau beibehält, nicht aber zur Vorhofswelle *a*. Da die Welle *v* von der rechten Kammer ausgeht, so ist ersichtlich, dass diese den gleichen Rhythmus hat wie die linke Kammer.

So weit dieser eine Fall zu Schlüssen über die pharmakologische Wirkung der Drogue berechtigt, würde er also dafür sprechen, dass die Digitalis die Kammer in ihrer Kontraktion vom Vorhof isoliert. Bald eilt die Kammer dem Vorhof voraus und kontrahiert sich vor ihm (Figg. 325 und 326), bald säumt die Kammer dem Reiz der Vorhofskontraktion rechtzeitigzu antworten, und der Puls wird verlangsamt (Fig. 327).

Diese Deutung der Kurven entspricht in der Hauptsache den Ergebnissen der experimentellen Untersuchungen an den mit Digitalis vorbehandelten Tieren. „Oft schlagen Vorhöfe und Kammern in verschiedenem Takte, indem die Kammern einen eigenen Rhythmus annehmen, der schneller oder langsamer sein kann als derjenige der Vorhöfe“ (Cushny).

Kapitel XXXI.

Weiteres zum Verständnis des Venenpulses.

Über das Wesen der venösen Pulswellen. — Zur Entstehung der Vorhofslähmung. — Beziehung zwischen venösem und arteriellem Druck. — Störung des bilateralen Synchronismus. — Venenpuls bei schwieliger Mediastinitis. — Zusammenfassung.

Bei Besprechung des Venen- und Leberpulses in den vorliegenden Seiten konnte ich nur auf einzelne der vielen interessanten Fragen eingehen, die die Beschäftigung mit dem Studium der Herztätigkeit aufwirft. Ohne Zweifel, je näher der Gegenstand dem allgemeinen Verständnis gebracht wird, um so mehr neue Gesichtspunkte werden auftauchen, und die hier vertretene Anschauung wird in mannigfacher Weise teils Bestätigung, teils Erweiterung finden. Im folgenden Kapitel möchte ich noch einige Probleme berühren, welche ich teils zu selten, teils zu unvollständig studieren konnte, um zu befriedigenden Schlüssen zu gelangen.

§ 236. **Über das Wesen der venösen Pulswellen.** Wo von Leber- und Venenpuls die Rede war, habe ich bis jetzt praktisch angenommen, dass die in den Kurven verzeichneten Wellen **tatsächlich Blutwellen** vorstellen, welche aus der kontrahierenden Vorkammer oder Kammer rückwärts gesandt werden. Wenn ich auch der Ansicht bin, dass dies der Hauptsache nach wirklich der Fall ist, so bleibt zu bedenken, ob nicht auch noch andere Faktoren an ihrer Bildung beteiligt sind. Unterbricht man in einer oberflächlichen Vene den Strom des Blutes gegen das Herz durch Auflegen des Fingers, so sieht man die Vene sich erweitern, solange die Unterbrechung andauert, und kollabieren,

sobald der Druck wegfällt. Eine ähnliche Unterbrechung des Blutstroms macht jede Systole der Vorkammer. Das ankommende Blut wird für eine Zeit angehalten und die Vene erweitert. Mit der Diastole des Vorhofs fliesst der Veneninhalt ab und die Vene kollabiert. Ist eine nennenswerte Stauung in der rechten Herzhälfte vorhanden, so ist dieses plötzliche Anschwellen und Kollabieren an gewissen oberflächlichen Venen deutlich sichtbar. Das Spiel hat durchaus das Aussehen eines Pulsierens und ist als „negativer Venenpuls" bezeichnet worden. Diese Vorgänge wirken zweifellos bei der Gestaltung der verschiedenen Venenpulsformen mit, und diejenigen Venenpulse, welche in distalen oberflächlichen Venen, z. B. im Antlitz oder an der Brustwand sichtbar werden, sind zweifellos völlig dieser Art. Was aber in den dem Herzen benachbarten Venen bis zur Jugularis interna auftritt, sind sicherlich Blutwellen, welche von Vorkammer oder Kammer ausgetrieben und richtig rückwärts gepumpt werden. Niemand, der einen deutlichen Venen- oder Leberpuls einmal studiert hat, kann im Zweifel sein, dass hier mehr vorgeht als eine blosse Stauung durch Aufenthalt des Bluteinstroms. Nicht nur setzt der Venenpuls dem aufgelegten Finger, der Leberpuls der komprimierenden Hand deutlichen Widerstand entgegen, sondern die Pulswelle kann zu Zeiten so stark werden, die Klappen der grossen Venen, Jugularis, Subsclavia und Femoralis so heftig anspannen, dass ein lauter Klappenton entsteht.

Von den arteriellen Pulswellen unterscheiden sich die venösen folgendermassen: Die Arterien sind immer entfaltet und blutgefüllt; ihr Innendruck ist selbst am Ende der Diastole hoch. Wenn die Kammer arbeitet, so erweitert sich die Arterie höchstens um einen ganz minimalen Betrag, der für unsere üblichen Beobachtungsmethoden praktisch gar nicht in Betracht kommt (s. § 52). Demgegenüber sind die Venen am Ende der Diastole gar nicht gefüllt und grösstenteils kollabiert. Erst mit der Systole der Vorkammer oder Kammer tritt Blut rückwärts ein und entfaltet sie. Was der Sphygmograph als Radialpuls aufschreibt, ist der Verlauf des Innendrucks der Arterien (§ 10). Was wir in der venösen Pulskurve erhalten, ist die Schwankung der Weite der Venen. Zweifellos schwankt die Weite etwa parallel dem Innendruck, aber das Kurvenbild gibt diese Druckschwankungen nicht proportional wieder. So findet man in Kurven eines ventrikulären Venenpulses die Welle in den postsphygmischen Abschnitt

hinein überdauern und sogar noch anwachsen. Ein Blick auf Fig. 176 lehrt, dass während dieses Zeitabschnittes der Kammerdruck bereits im Fallen begriffen ist. Da die Kammer mit der Vene in direktem Zusammenhang steht, so sollte der Venendruck mit dem Kammerdruck heruntergehen. Überlegt man aber, dass die gedehnte Vene erst wieder enger werden kann, sobald der Vorhofsdruck gefallen ist, so ergibt sich, dass die Vene erweitert bleiben muss, bis die Atrioventrikularklappen sich öffnen und das Gesamtblut in die Kammer einfliessen kann, also erst dann, wenn der Vorhofsdruck (und Venendruck) grösser ist, als der in der Kammer. In vielen Kurven tritt die höchste Portion der Venenwelle erst während des postsphygmischen Abschnitts auf; die vermutliche Ursache dieser Erscheinung ist bereits in § 176 angegeben.

Wird eine strömende Flüssigkeit plötzlich angehalten, so wird eine Welle in entgegengesetzter Richtung reflektiert. Man hat angenommen, in analoger Weise könnte die plötzliche und kräftige Verengerung der kardialen Venenmündungen venöse Pulswellen verursachen. Aber abgesehen davon, dass mit einer solchen Hypothese der allmähliche Übergang eines aurikulären Venenpulses in die ventrikuläre Form nicht zu erklären wäre, könnte eine derartige Welle niemals eine Stärke erreichen, wie wir sie oben kennen gelernt haben.

§ 237. **Zur Entstehung der Vorhofslähmung.** Für die Entstehung der Vorhofslähmung habe ich zwei Mechanismen nachgewiesen: die Herzerweiterung durch Kompensationsstörung bei Mitralfehlern (§ 157), und länger dauernde Anfälle von paroxysmaler Tachykardie (§ 211). Einen weiteren Entstehungsmodus, nämlich durch länger dauernde Herzunregelmässigkeit habe ich einmal beobachtet. Der Anfall hatte mit einem tachykardischen Fall Ähnlichkeit, aber ich habe Bedenken, ihn damit zusammenzubringen. Vorerst gebe ich ausschliesslich das Tatsachenmaterial, die Deutung der Zukunft überlassend.

Es handelt sich um eine 45jährige Frau, im achten Monat gravid, die seit mehreren Jahren zeitweilig an Kurzatmigkeit und unregelmässiger Herzaktion litt. Während meiner mehrwöchentlichen Beobachtung war der Puls meistens unregelmässig, aber der Grad der Unregelmässigkeit schwankte sehr. Arbeitete das Herz regelmässig, so war der Venenpuls kaum wahrnehmbar, Die flache Kurve desselben in Fig. 328 war nur schwer zu

erhalten; die schwachen Venenwellen entsprechen dem aurikulären Typus. Arbeitete das Herz unregelmässig, so war der Venenpuls stets gross. So in Fig. 329: Der Radialpuls zeigt



Fig. 328. Jugularis und Radialis. Regelmässige Aktion. Der Venenpuls ist aurikulär und sehr schwach. — Diese und die vier folgenden Kurven sind vom nämlichen Patienten.

drei lange Pausen xxx. Die Vorhofswellen *a* und *a'* behalten ihre regelmässigen Abstände. Während jeder langen Radialpause steht eine extragrosse Vorhofswelle *a'* und die

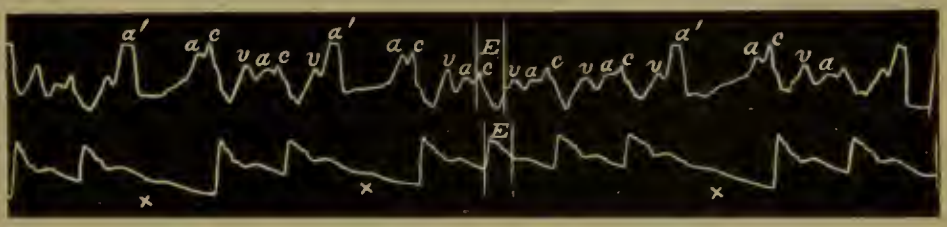

Fig. 329. Unregelmässige Aktion; x prämature (frustrane) Systolen. Der Vorhof hält seinen Takt.

Kammerwelle fehlt: Schema der rhythmischen Störung durch Reizung der Kammer allein, entsprechend Cushnys Kurve Fig. 321. In Fig. 330 ist das Verhalten ganz ähnlich, nur dass

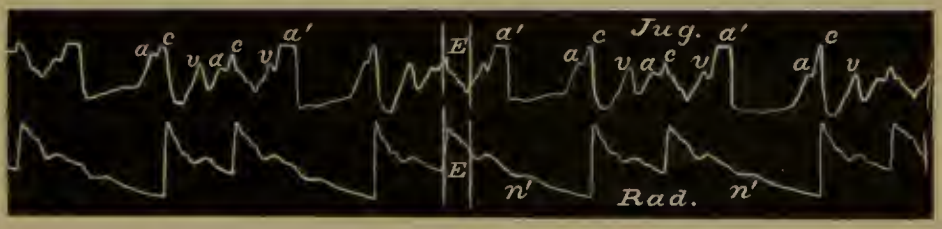

Fig. 330. Gleiches Verhalten wie in Fig. 329.

jeder dritte Schlag in der Arterie ausfällt. In allen drei letztgenannten Kurven aber entspricht dem Abschnitt *E*, dem Zeitabschnitt, wo die Semilunarklappen offen stehen, in der Jugulariskurve stets ein tiefer Fall, die Vorhofssenkung. — Ganz anders

in Fig. 331. Hier zeigt die Radialkurve überhaupt nur in ihrer Mitte zwei Vollpulse. Alle anderen Schläge sind prämatur; der letzte vor dem Vollpuls fehlt und ist nur durch einen kleinen Sattel n' angedeutet. Während der Phase der beiden vollen Radialpulse zeigt der Venenpuls das gleiche Verhalten

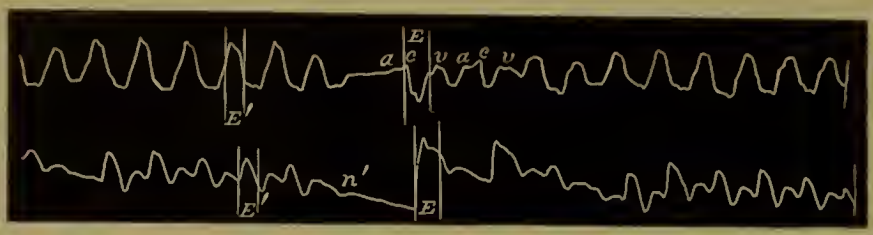

Fig. 331. Im Radialpuls (unten) nur zwei volle Schläge in der Mitte. Davor eine Intermission n'. Sonst lauter prämature Schläge. Dem Vollpulse E entspricht im Venenpulse wie in den vorhergehenden Kurven eine Senkung. Jedem prämaturen Pulsschlage E' entspricht im Venenpulse eine Hebung.

wie während der Vollpulse der drei vorhergehenden Kurven, nämlich eine tiefe Vorhofssenkung während E. Solange dagegen die prämaturen Schläge andauern, ist der Venenpuls vollständig anders; er enthält eine grosse Welle, die mit der Kammersystole E ansteigt. — Die Kurve Fig. 332 besteht mit Ausnahme

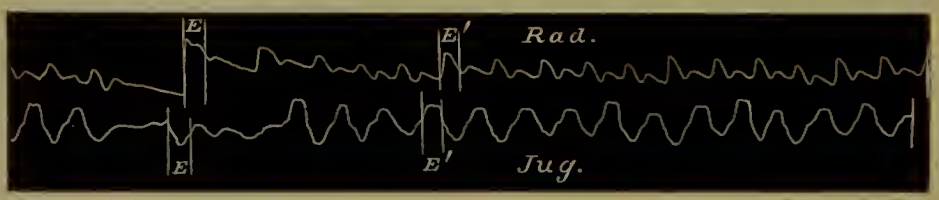

Fig. 332. Wie in Fig. 331.

eines vollen Schlages, dem eine frustrane Kontraktion vorausgeht, aus lauter prämaturen Systolen. Der Austreibungszeit E des einen Vollpulses entspricht eine Senkung des Venenpulses; allen anderen Schlägen entsprechen Venenwellen, welche dem Radialpuls parallel gehen, d. h. ventrikulär sind.

Die einzige Erklärung dieser Kurvenreihe, welche mir zusagt, ist folgende: Zeigt das Herz eine vereinzelte rhythmische Störung, so bleibt der Vorhof aktiv. Folgen dagegen prämature Schläge in grosser Zahl und mit grosser Schnelligkeit aufeinander, so kann sich das Herz nicht mehr vollständig entleeren; es staut sich soviel Residualblut an, dass der Vorhof gedehnt und zeitweilig kontraktionsunfähig wird, und dass Blutwellen synchron und aus

der Kammersystole rückwärts in die Venen gelangen können. Den Beweis für das tatsächliche Bestehen einer grossen Stauung liefert die starke Venenausdehnung, welche immer nur während dieser Attacken zu stande kam. Ist die Erklärung richtig, so zeigen diese Kurven geradezu, in welcher Weise sich während eines tachykardischen Anfalls die Veränderungen des Herzens abspielen. — Dass während akuter Herzdilatation der ganz gleiche Wechsel des Venenpulses eintritt, wurde erwähnt.

§ 238. **Arteriendruck und Venendruck.** Die Beziehung zwischen dem in den Arterien und dem in den Venen herrschenden Druck ist nicht so einfach, wie sie manche Physiologen hinstellen wollen, dass nämlich mit jeder Erhöhung des arteriellen Druckes der venöse absinke und umgekehrt. Die Sache liegt viel verwickelter. Auch ich bin nicht im stande, die genauen Gesetze nachzuweisen, die für diese Beziehungen gelten. Ich will nur einige Beobachtungen mitteilen, und, so gut es mir persönlich möglich ist, zu erklären versuchen.

In **Zuständen von Herzschwäche,** sowohl bei akuter Dilatation, wie bei dekompensierten Klappenfehlern, oder Herzmuskelerkrankungen ist der arterielle Blutdruck immer deutlich erniedrigt und der venöse Blutdruck fast immer deutlich erhöht, wie an der Erweiterung und Pulsation der Venen zu sehen. Dieser Zusammenhang ist leicht zu verstehen und in den typischen Paradigmen des Kap. XXIV eingehend ausgeführt. Hier fehlt es dem geschwächten Herzmuskel an Kraft, die ausreichende Blutmenge vorwärtszutreiben, das Blut staut sich im Herzen an, und die Ostien werden erweitert. Durch das Tricuspidalostium und das Venenostium treten Blutwellen rückwärts und werden in den Halsvenen sichtbar. Hier entspricht dem Sinken des Arteriendruckes eine erhebliche Erhöhung des venösen.

In § 60 habe ich Fälle erwähnt, wo **periodische Blutdrucksteigerungen mit Kurzatmigkeit und Erscheinungen gestörten Kreislaufs, insbesondere auch mit deutlichem Venenpuls,** auftreten. Desgleichen kommt öfter im Verlauf der Gravidität Erhöhung des Arteriendruckes mit Pulsverlangsamung und erhöhtem Venendruck vor. (Vergleiche z. B. Figg. 47 und 200.) Auch in dem im vorigen Kapitel beschriebenen Falle von Digitalisvergiftung liegen die Verhältnisse ähnlich. In allen diesen Beispielen besteht ersichtlich erhöhter arterieller Druck und erhöhter venöser Druck nebeneinander. Am plau-

sibelsten erscheint mir die Erklärung, dass während solcher Anfälle abnorm erhöhten Blutdruckes die Austreibung des Herzens erschwert wird, und Blut sich im Herzen anstaut, bis es zur Insufficienz der Venenostien kommt. Gleichzeitig aber ist auch die Blutmenge im Arteriensystem herabgesetzt und zwar infolge starker Verengerung der kleinen Arterien. Diese letztere Annahme findet ihre Stütze in dem verfallenen, blassen Aussehen, das ältere Leute während dieser Anfälle gewöhnlich zeigen. Vielleicht spielen bei der Gestaltung solcher Druckverhältnisse aber auch noch andere Faktoren mit.

Wenn ein Mensch mit ausgebildetem Venenpuls fieberhaft erkrankt, so pflegt, falls kein Klappenfehler vorliegt, der Venenpuls gewöhnlich zu verschwinden. Hier, nehme ich an, erweitern sich grosse Arterien- und Kapillargebiete, das Blut wird vom Venensystem nach den Arterien abgelenkt. Dazu kommt, dass die febrile Reizwirkung das Herz zu vermehrter Tätigkeit veranlasst. Dieses Verschwinden des Venenpulses im Fieber habe ich oft beobachtet und halte es für ein günstiges Anzeichen. Es beweist, dass die Dehnung des Herzens nur gering und leicht auszugleichen war. Bleibt der Venenpuls trotz des Fiebers bestehen, so kann das in gewissen Fällen von ominöser Bedeutung sein, insofern es eine erheblichere Schwächung des Herzmuskels anzeigt. Akute fieberhafte Fälle habe ich trotz Weiterbestehens gut ablaufen sehen. Aber in chronischen Fällen mit anhaltendem Fieber ist fortbestehender Venenpuls immer von übler Vorbedeutung. — Verschwindet bei ungebessertem Krankheitszustand ein Venenpuls plötzlich, so kann das ein Vorbote nahen Todes sein. Solches habe ich in Fällen perniciöser Anaemie einige Tage vor dem Tode gesehen. Daneben fehlte es freilich nicht an anderen Anzeichen des Kräfteverfalls. Der Puls ändert sich durch den Eintritt venöser Hyperämie und Ödems der Lungen, wegen der Ableitung des Blutes von den Venen. Bei der Autopsie findet sich immer ausgedehnte Hypostase. — In diesen Fällen sinkt der arterielle Blutdruck gleichzeitig mit dem venösen.

§ 239. **Über Störungen im Synchronismus der Herzhälften.** Zuweilen trifft man bei der Deutung rhythmischer Störungen auf recht grosse Schwierigkeiten. Ich pflege, wenn ich einem solchen Falle gegenüberstehe, stets eine grössere Anzahl Kurven der verschiedenen Bewegungen aufzunehmen,

um sicher zu sein, dass kein Irrtum vorliegt. In der Regel gelingt schliesslich die richtige Deutung, wenn auch zuweilen erst nach Jahren, sobald ein durchsichtigeres Beispiel der gleichen Störung Aufklärung bringt. Im Laufe der Zeit muss sich die Erscheinung doch einmal wieder einstellen. — Aber der folgende Fall ist in meiner Praxis bis jetzt vereinzelt geblieben, und wiewohl ich die Kurven vor mehr als acht Jahren aufgenommen habe, bin ich auch heute ausser stande, sie zureichend zu deuten.

Die Patientin litt an Mitralstenose, Tricuspidalstenose und Aortenstenose. Ihr Puls war während meiner mehrjährigen Behandlung stets ganz regelmässig gewesen. Zeitweilig war die Kompensation gestört, und während des Abklingens einer solchen Attacke, etwa ein Jahr vor dem Tode, beobachtete ich zwei Tage hindurch eine merkwürdige Störung im Zusammengehen der einzelnen Herzabschnitte.

Figg. 333—335 zeigen das regelmässige Verhalten; der Jugularpuls ist regelrecht aurikulär, ebenso der Leberpuls. Die

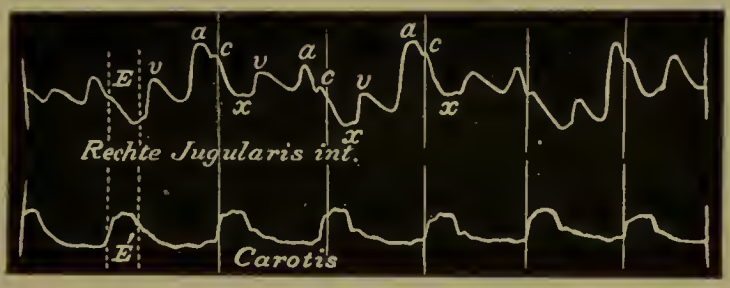

Fig. 333. Jugularis und Carotis. In der Vene aurikulärer Puls. Regelmässige Aktion.

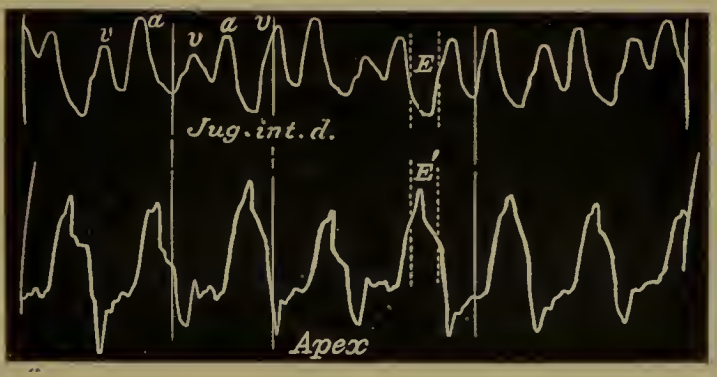

Fig. 334. Jugularis und Herzspitze vom gleichen Falle. Regelmässige Aktion.

drei folgenden Kurven dagegen zeigen eine merkwürdige Veränderung im Aussehen und der zeitlichen Beziehung des Leber- und Venenpulses. In Fig. 336 ist die mit *o* bezeichnete Welle dem Carotispuls völlig synchron. Während der Austreibungs-

zeit *E* zeigt der Jugularpuls eine Hebung *o* statt der in Fig. 333 vorhandenen Senkung. Die gleiche Veränderung zeigt der Jugularpuls in Fig. 337 gegen den Spitzenstoss gehalten. Der



Fig. 335. Carotis und Leberpuls (aurikulär) vom gleichen Falle. Regelmässig.



Fig. 336. Jugularis und Carotis vom gleichen Falle wie Figg. 333—335. Arhythmie.

Leberpuls (Fig. 338) ist ähnlich verändert, wenn auch nicht so deutlich. In Fig. 339 sind Vene und Leber zusammen aufgenommen. Die Hebungen beider verlaufen in gleichem Takte, die Hauptsenkung des Venenpulses ist allerdings in der Leber kaum vertreten. — Zur Erklärung kann ich nur annehmen, dass hier die beiden Seiten des Herzens nicht synchron arbeiten, dass die Welle *o* von der rechten Vorkammer ausgeht und die Welle *p* den postsphygmischen Anteil einer Welle aus der rechten Kammer vorstellt. Ich komme zu dieser Vermutung wegen der ausserordentlichen Ähnlichkeit der Fig. 336 mit dem Bilde der Fig. 213: Beide Fälle hatten Klappenfehler, beide befanden sich in der Rekon-



Fig. 337. Jugularis und Herzspitze vom gleichen Falle. Arhythmie.

valescenz nach Herzinsufficienz. In Fig. 213 ist die Deutung leicht, weil die Carotiswelle zur Orientierung hilft.



Fig. 338. Carotis und Leber vom gleichen Falle. Arhythmie

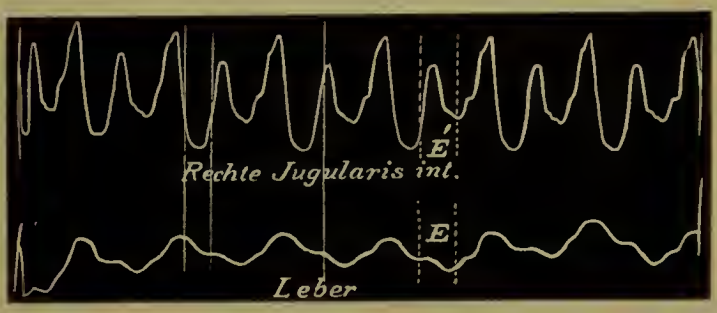

Fig. 339. Jugularis und Leber. Arhythmie.

§ 240. **Der Venenpuls bei chronischer Mediastinitis.** In Fällen von adhaesiver Perikarditis, wo parietales und viscerales Blatt nicht nur untereinander, sondern auch mit der vorderen Thoraxwand verwachsen sind, kann ein sehr eigenartiger und charakteristischer Venenpuls beobachtet werden. Friedreich hat die Erscheinung zuerst beschrieben und eine ebenso ingeniöse wie plausible Erklärung gegeben. Nach ihm charakterisiert sich dieser Venenpuls durch plötzlichen Kollaps während der Kammerdiastole. Und zwar sei der Zusammenhang der folgende: Durch die Verwachsungen wird ein Teil der Brustwand während der Systole nach innen gezogen, um mit Eintritt der Diastole wieder nach aussen zu federn. Durch dieses Zurückfedern wird das Zwerchfell angespannt und nach unten gezogen, und somit der Innenraum des Thorax vergrössert. Die Folge ist eine rasche und erhebliche Abnahme des intrathoracischen Drucks und eine Streckung der Vena cava superior, welche durch Ansaugen des Bluts aus den Venen eine

jähe diastolische Entleerung der Jugularis herbeiführt. Das Phänomen muss ausserordentlich selten sein; die Friedreichsche Publikation scheint die einzige geblieben zu sein. Ich selbst habe die Erscheinung ausgesprochen niemals angetroffen, will aber die nachfolgende Kurve mitteilen, weil sie wenigstens prinzipiell das Zutreffende der Friedreichschen Beschreibung bestätigt.

Es handelt sich um einen jungen Menschen, welcher etwa zwei Jahre an Mediastinitis mit Obliteration des Herzbeutels litt. Das Herz war vergrössert; seine Insufficienz hatte sich durch Ödem der Beine und Leberschwellung angekündigt. Früher war typischer Pulsus paradoxus beobachtet worden, ferner inspiratorisches Anschwellen der Venen und systolische Einziehung der Brustwand. Ich sah den Patienten einmal gelegentlich einer Visite im Manchester Infirmary und konnte die Kurve Fig. 340 aufnehmen.



Fig. 340. Radialis und Jugularis bei chronischer Mediastinitis.

Der Venenpuls weist in der Hauptsache zwei Senkungen auf, wovon die kleinere x mit der Austreibungszeit der Kammer *E* zusammenfällt. Diese Senkung ist zweifellos auf die Diastole der Vorkammer zurückzuführen; sie entspricht der gewöhnlichen Vorhofssenkung. Die grössere Senkung *z* setzt unmittelbar hinter dem Ablauf der Kammersystole ein und lässt sich nur durch das Zurückfedern der Brustwand nach Aufhören der systolischen Einziehung erklären. Die kleine spitze Welle, welche unmittelbar auf *z* folgt, ist höchstwahrscheinlich arteficiell, d. h. sie entsteht durch das rasche Zurückfedern der Trommelmembran, wenn die Vene am Ende der Depression sich so höchst rasch wieder anfüllt. In einigen Kurven sind auch schwache arterielle und Vorhofswellen vorhanden.

Zusammenfassung.

§ 241. **Sichtbarer Jugularvenenpuls** ist ein Beweis für Stauung in der rechten Herzhälfte. Die Stauung kann sehr geringfügig sein; in diesem Falle besteht die Venenkurve vorwiegend aus einer Welle, die mit der Systole des rechten Vorhofs, und einer Senkung, die mit dem Leerlaufen der Vene, der Diastole des rechten Vorhofs auftritt. Bei Insufficienz geringen Grades kommt hierzu eine zweite kleinere Welle, die ventrikuläre oder Kammerwelle, die nach Schluss der Pulmonalklappen (während des postsphygmischen Abschnittes der Kammersystole) auftritt.

Mit zunehmender Tricuspidalinsufficienz erscheint diese Kammerwelle bereits vor der Zeit des Pulmonalklappenschlusses, wobei ihre zweite Hälfte immer noch die ausgesprochenere bleibt, und mit dem Klappenschlusse rasch stark ansteigt.

Bei schwerer Tricuspidalinsufficienz, am häufigsten nach Mitralfehlern, wächst die Kammerwelle auf Kosten der Vorhofssenkung immer mehr an; Vorhofwelle wie Vorhofsenkung treten im Kurvenbilde zurück und können mit weiter zunehmender Stauung beide ganz verschwinden. Dieses letztere bei so hochgradiger Erweiterung des rechten Vorhofs, dass die Vorhofswand gedehnt und kontraktionsunfähig geworden ist. Ein Venenpuls rein ventrikulärer Provenienz ist demnach ein Anzeichen der Lähmung des rechten Vorhofs.

Die gleichen Unterschiede zeigt der **Leberpuls.** Ohne Vorhandensein **organischer Klappenveränderung** (der Mitralis oder Tricuspidalis) kommt kein Leberpuls zu stande, auch nicht bei stärkster venöser Stauung. Sind bei einem Individuum Leberpuls und Venenpuls gleichzeitig vorhanden, so zeigen beide

immer den gleichen Typus (entweder aurikulären oder ventrikulären).

Die klinische Bedeutung des Venenpulses ist nach zwei Voraussetzungen zu beurteilen, nach seinem Typus und nach der zu grunde liegenden Herzstörung. Venenpuls ventrikulären Typs kommt vor bei erheblicher Dilatation alter Klappenfehler; die Kreislaufsstörung ist ernst und irreparabel. Ist der Venenpuls aurikulär, so kommt es auf die verursachende Störung an.

Liegt eine vorübergehende Schädigung des Herzens vor (z. B. durch Anaemie, Schwangerschaft, Fieber), so kommt ihm nur geringe praktische Bedeutung zu. Bei myokarditischen Veränderungen (Alkoholismus, fettige oder fibröse Degeneration) ist er häufig von sehr ernster Vorbedeutung. Bei maligner Kachexie, bei perniciöser Anaemie ist er oft sehr stark und Zeichen schwerer Schädigung des Herzmuskels. Bei Mitralfehlern ist Verhalten und Bedeutung des Venenpulses verschieden. Während die aurikuläre Welle über die Aktion des Vorhofs aussagt, gibt das Grössenverhältnis der Kammer- und Vorhofswelle zu einander oft den Grad der Kreislaufsstörung an. Überwiegt die Kammerwelle, so steht der Vorhof vor dem Versagen.

Leberpuls ist immer ein Zeichen hochgradiger Stauung in der rechten Herzhälfte. Ventrikulärer Leberpuls ist wahrscheinlich immer vorhanden, wo ventrikulärer Venenpuls besteht, und von gleicher diagnostischer Bedeutung. Aurikulärer Leberpuls ist selten und ein diagnostisches Merkmal der Tricuspidalstenose.

Venen- und Leberpuls geben auch Auskunft über das besondere Verhalten der rechten Kammer und der rechten Vorkammer während **unregelmässiger Herzaktion.** In ihrer grossen Mehrzahl lassen sich alle Pulsstörungen in zwei Gruppen einordnen: Erstlich solche, wo die Unregelmässigkeit in einer verschieden langen Dauer der Kammerdiastole besteht; zweitens solche, wo die Arhythmie durch Auftreten prämaturer Kammersystolen bedingt ist, die einzeln auftreten oder in Gruppen aufeinander folgen können.

Die erste Form der Arhythmie kommt am häufigsten bei Kindern vor und kann als gewöhnliche Begleiterscheinung der Verlangsamung der Herzfrequenz angesehen werden. Aus dem Verhalten des Venenpulses lässt sich nachweisen, dass bei dieser Form der rechte Vorhof und die rechte Kammer in gleicher

Weise wie die linke Kammer an der rhythmischen Störung teilnehmen.

Der zweite Typus ist bei Kindern selten. Er wird häufiger im mittleren Lebensalter und bei vielen Herzerkrankungen beobachtet. In manchen Fällen lässt sich nachweisen, dass beide Kammern in gleicher Weise unregelmässig arbeiten, während die rechte Vorkammer den regelmässigen Rhythmus beibehält. In anderen Fällen sieht man auch die Vorkammer an der Arhythmie beteiligt.

Bei Vorhofslähmung wird der Puls fast immer unregelmässig. Diese Unregelmässigkeit zeigt ausserordentliche Vielartigkeit; der Puls kann sowohl sehr beschleunigt sein durch lange Reihen prämaturer Kontraktionen, als auch äusserst verlangsamt durch Zwischentreten prämaturer Kontraktionen, die zu schwach sind, um auf den Radialpuls zu wirken. Auch können alle verschiedenen Formen der Arhythmie in raschem Wechsel aufeinander folgen.

Hemisystolie ist ausserordentlich selten. Ihr Nachweis muss durch graphische Registrierung der verschiedenen sichtbaren Kreislaufserscheinungen geliefert werden. — Auch andere seltene rhythmische Störungen lassen sich nur durch registrierende Beobachtung zuverlässig deuten.

Register.

Adams-Stokessche Krankheit 203.
Alkoholismus 114.
Allorhythmie 87.
Anakrotie 143.
Angina pectoris 71, 275.
— — vasomotoria 72.
Anspannungszeit 17.
Aortenaneurysma 144.
Aorteninsufficienz 137 ff.
Aortenstenose 142.
Arbeit, körperliche 52, 113.
Arhythmie (s. Pulsarhythmie) 78, 241.
— am Herzen 85.
Art. pulmonalis 31, 32.
Art. carotis 59.
— — in der Venenpulskurve 184.
Arterie 46.
— Digitalprüfung 61.
Arterieller Blutdruck 64.
— — Erhöhung 65.
— — Erniedrigung 74.
— — periodische Erhöhung 68.
Asthenisches Fieber 130.
Atherom der Arterien 147.
Atmung und Puls 150 ff.
Aussetzender Puls 90.
Austreibungszeit 19.

Basedowsche Krankheit 115.
Bigeminie 85, 90, 250, 270.
Blut, Einfluss auf den Puls 48.
— Menge im Alter 55.
Blutdruck s. Arterieller Blutdruck.
— in Arterie und Kammer 16.
— in Arterie und Vene 295.
— in Vene und Vorhof 171.
Bradykardie 124 ff., 187.
— mit cerebralen Erscheinungen 125, 203.
— durch Herzblock 121, 200.
Bradykardie, vorgetäuscht durch Bigeminie 91, 127, 200, 270.
Brightsche Krankheit 67, 68.
Bulbus jugularis 166.

Chloroformnarkose 107.

Digitalis 287.
Digitaluntersuchung 61.
Dikrotie 20.
Dilatation, akute, bei Mitralfehlern 227.
— — bei gesunden Herzklappen 228.
— — bei paroxysmaler Tachykardie 233.
Distaler Venenpuls 223.

Epigastrische Pulsation 36.
Erwachsenentypus der Arhythmie 17, 262.
Extrasystole 85.

Fieber, Puls im 128 ff.
— asthenisches 130.
— sthenisches 129.
Fieberbeginn 128.
Frustrane Herzkontraktion 90.
Funktionsbreite des Herzens 4.

Gefässnerven 46.
Gicht 67.

Hemisystole 274 ff.
— vorgetäuschte 91, 127, 200, 270.
Herzarhythmie 242, 274, 296.
Herzbewegungen, sichtbare 28.
— Wirkungen auf die Nachbarorgane 34 ff.

Herzblock 263.
Herzklopfen 116.
Herznerven 46.
Herzperiode 16 ff., 169 ff.
Herzspitzenstoss s. Spitzenstoss.
Herzstoss 42.
Herztöne bei Arhythmie 86.
Hyperdikrotie 25.

Infantile Form der Arhythmie 79, 242.
Influenza 132.
Instrumentarium 8 ff.
Instrumentelle Fehler 19, 20.
Insufficienz der Tricuspidalklappen 165.
— der venösen Ostien 165.
Intermittieren des Pulses 90.

Jugularisklappen 166.
Jugularpuls s. Venenpuls.

Kachektische Zustände 114.
Kammer, linke 17, 31, 45.
— rechte 34, 36, 203.
— systolische Einziehung 34.
Kapillaren 56, 57.
Kapillarpuls 57, 139.
Kardiogramm 28 ff., 43.
— umgekehrtes 34, 35.
Kardiopneumatische Druckschwankung 34.
Klappentöne in den Venen 166, 234.

Lähmung der Vorhöfe 196 ff., 268, 292.
Lebensalter 42.
Leberbewegungen 35, 211.
Leberhyperaemie 206.
Leberpuls 174, 200.
— bei akuter Herzdilatation 235.
— bei Mitralfehlern 225.
— bei Tricuspidalstenose (aurikulär) 182, 210.
— fehlt bei Herzmuskelerkrankungen 181.
— Einteilung 209.
— Entstehung 174.
— Klinische Bedeutung 225, 226.
— Konstanz 175.
— Nachweis 207.
— Verhalten zum Venenpuls 209, 211.

Mediastinitis 159, 299.
Meningitis 134, 135.
Minderwertigkeit des Herzmuskels 110, 112, 215.
Mitralfehler 149, 268, 284.
Mitralstenose 199.

N. vagus 46, 118, 284.
N. sympathicus 47, 118.
Nephritis 67, 70.
Nerveneinfluss auf den Puls 46.
Neurosen 112, 114.

Ohnmacht 76.

Paroxysmale Tachykardie 117, 233.
Pneumonie 13.
Polygraph 150
Postsphygmische Pulsperiode 17, 19, 204.
Praemature Systole 82 ff., 280 ff.
Praesphygmische Pulsperiode 17, 202.
Praesystolisches Geräusch 199.
Pulmonalarterie 31, 32, 273.
Puls, aussetzender 90.
— besondere Formen 137.
— Frequenz 51 ff., 62.
— klinische Bedeutung 5, 27, 100, 109.
— Wesen 59.
— Zustandekommen 45.
— bei Alkoholismus 114.
— — Aorteninsufficienz 137 ff.
— — Aortenerkrankungen 142 ff.
— — Atherom 147.
— — Basedowscher Krankheit 115.
— im Fieber 128 ff.
— bei Herzklopfen 116.
— — Kachektischen 114.
— — minderwertigem Herzmuskel 111.
— — Mitralfehlern 149, 268.
— — Myodegeneration 113.
— — Neurosen 114.
— — paroxysmaler Tachykardie 117.
— — Pneumonie 135.
— — Schwangeren 114.
— — Synkope 76.
— — Typhus 134.
— und Atmung 150 ff.
— Lebensalter 49 ff.
Pulsus alternans 88.
— bigeminus 85.
— bisferiens 143.
— celer 62, 138.
— durus 62.
— mollis 62.
— paradoxus 159.
— tardus 62.
— trigeminus 93.
Pulsarhythmie 78, 241.
— Bedeutung 109, 110 ff.
— postfebrile 80.
— Ursachen 280.
— bei Chloroformnarkose 107.
— — Digitalis 287.
— — Fieber 105.
— — Gesunden 100, 103, 104.
— — Herzkrankheiten 104.

Pulsarhythmie bei Neurosen und Psychosen 104.
— bei Pneumonie 106.
— — Prädisponierten 104.
— — Rekonvalescenten 80.
— — Schwangeren 101.
— — schwer Arbeitenden 103.
— — vorgerücktem Alter 103.
— Form, aurikuläre 242.
— — des Herzblocks 260.
— — ventrikuläre 250.
— — der Vorhofslähmung 268.
— Typus der Erwachsenen 82, 244.
— — infantilis 79, 242.
— Verhalten des Herzens 86.
— — der beiden Herzhälften 92, 242.
— — der Vorhöfe 242, 264.
Pulsbeschleunigung 110.
Pulsunregelmässigkeit s. Pulsarhythmie.
Pulsverlangsamung s. Bradykardie.
— mit cerebralen Symptomen 82, 134.
— relative 132.

Schwangerschaft, Blutdruck 67.
— Puls 101, 114.
— Venen- und Leberpuls 216, 226.
Sphygmogramm, Analyse 16.
— instrumentelle Fehler 20.
Sphygmograph 8.
Spitzenstoss 29 ff.
— vom rechten Ventrikel 38.
— Änderung 39.
Sthenisches Fieber 129.
Synchronismus 274.
Synkope 76.
Systolische Einziehungen 34, 36, 38.

Taschenpolygraph 10.
Temperatur, äussere 51.
Tricuspidalinsufficienz 165.
Tricuspidalstenose 183, 210.
Typhus 134.

Umgekehrtes Kardiogramm 38.
Unregelmässiger Puls s. Pulsarhythmie.

Valsalvascher Versuch 152.
Vena cava 164.
Venen, Blutbewegung 163 ff.
— Blutdruck 295.
— Inspektion 57.
— Pulswellen 290.
Venengürtel 57.
Venenklappen 166.
Venenostien 165.
Venenpuls 161 ff.
— Analyse 168.
— bei Anaemie 215.
— — akuter Dilatation 227.
— — Fettsucht 217.
— — Gesunden 215.
— — Herzmuskelerkrankungen 219.
— — Kachexien 217.
— — Mediastinitis 299.
— — Mitralfehlern 225.
— — paroxysmaler Tachykardie 233.
— — Schwangeren 216, 226.
— — unregelmässiger Herzaktion 241.
— — vorübergehenden Störungen 215.
— Einteilung 180.
— Erkennung 167.
— Form, aurikuläre 184.
— — ventrikuläre 196.
— — wechselnd 174.
— klinische Bedeutung 214 ff.
— Verschiedenheit mit der Frequenz 187, 188.
— Vorkammerdruck 171.
— Zustandekommen 164, 181.
Venentöne 166, 234.
Verengerung einer Arterie 146.
Vorhofs-Druck 171.
— -Hypertrophie 183.
— -Lähmung 197, 268, 292.